علم تشريح جسم الإنسان

تاليف

الدكتور شفيق عبد الملك

دكتوراه في الطب

طبيب بكلية الطب الملكية بجامعة فؤاد الأول

حقوق الطبع محفوظة للمؤلف

١٣٦٥ هـ — ١٩٤٥ م

علم تشريح جسم الإنسان

تاليف

الدكتور شفيق عبد الملك
دكتوراه في الطب
طبيب بكلية الطب الملكية بجامعة فؤاد الأول

حقوق الطبع محفوظة للمؤلف

١٣٦٥ هـ — ١٩٤٥ م

دار الكتب المصرية
قسم التداول

علم تشريح جسم الانسان

الإهـــداء

إنى لسعيد أن أستطيع أن أهدى كتابى هذا ، أول مؤلفاتى إلى بنى وطنى مصر العزيز . وإلى الجامعة العربيه قاطبة . وإلى جمهرة الناطقين بالضاد .

وجدير بى أن أخص من بنى وطنى أساتذتى الأجلاء الذين لهم فى سويداء قلبى كل محبة وإخلاص وتقدير وإعظام . ممن طوقوا جيدى بحكمتهم . وعظيم ثقافتهم وجميل علمهم . وإرشادهم . وبذلوا الجهد فى تثقيفى وتشجيعى . حتى استطعت أن اقدم بعض ثمار تعبهم . وإزهار غرسهم . من رسائل ومؤلفات .

وإنى أضرع إلى الله تعالى أن يهدينا إلى الرشاد على الدوام .

المؤلف

المقدمة

يعتبر علم تشريح جسم الانسان أساساً لسائر فروع الطب كلها . بل هو فى الحقيقة العمود الفقرى للعلوم الطبية الذى لا يمكن الاستغناء عنه . فهو أول علم يستقى من حياضه طالب الطب ليستطيع تفهم الفرع الذى يرغب التزود منه

وعلم التشريح يوضح لنا بنيان جسم الانسان ويفسر لنا وجوهه المختلفة سواء أكانت من حيث أنسجة الجسم أو تركيب الأعضاء أو علاقات هذه الأنسجة بالأعضاء . كما يفسر ارتباط بعضها ببعض وطرق تماسكها وتعاون بعضها مع بعض وزيادة على ذلك يوضح خصائص كل منها والدور الذى يقوم به إذا أن جسم الانسان فى حقيقته كالبنيان المرصوص يشد بعضه بعضا

ولقد يسمح المجال هنا ويتسع للإشارة إلى أنه يحسن أن يقتصر تسمية علم التشريح على الجزء العملى البحت منه . أما دراسة العلم باعتبار ذاته فيحق أن نسميه علم بنيان جسم الانسان . إذ أن ذلك أقرب معنى وأوضح دلالة

ومما يجدر ملاحظته أن فروع الطب المختلفة تعتبر علوما تطبيقية بالنسبة لعلم التشريح ولبنيان جسم الانسان . فيتناول كل فرع منها تطبيق قواعده الخاصة على أنسجة الجسم وأعضائه التى يتناولها علم تبيان جسم الانسان بصفة أصلية أساسية وقد ترتب على هذه الحقيقة الواقعة أن الألفاظ المستعملة فى هذه الفروع هى ذات الألفاظ المستعملة فى علم التشريح يزاد عليها أسماء الأمراض والعلل والآفات الخاصة بها . فاذا ماوسعت اللغة العربية الفاظ علم التشريح وبنيان جسم الانسان بصدر رحب . وسهولة . مع سلامة الاصطلاحات الفنية من التعقيد . بأسلوب سلس كان ذلك برهانا واضحا . ووثيقة دامغة أن تتسع ألفاظها لكل فروع الطب قاطبة

ولقد باحثت جمهرة من أصدقائى الأطباء فى وضع كتاب فى التشريح باللغة العربية . فعارضها فئة ممن لا يجيد اللغة العربية أو يتذوق جمال أسلوبها وسعة مادتها ولذا اتهمتها بالقصور والعجز عن أداء ما يحتاج إليه علم أساسى كعلم التشريح . وحسبت فئة أخرى أن ما أحجو إليه طريق غير معبد بعد والوصول إلى مناطه بعيد المنال .

فتوكلت على الله . وأخذت أتذوق أساليب اللغة العربية الصحيحة وأسبر غورها واصطفى من ألفاظها ومعانيها مايتسع للمادة العلمية الطبية . فتكشفت لى حقيقتها عن ألفاظ سهلة تؤدى المعانى بأجلى بيان . وإذ ذاك أيقنت إنها من أغنى اللغات لفظا وتعبيراً . وأسلسها فهما . وأسهلها أسلوبا . وجدتها بحراً ذاخراً تحوى دررا ولآلى قيمة فنظمت منها عقدا ازدان به علم التشريح حتى بدا فى حلة قشيبه . صحيحة خلابة للافهام

فحمدت الله تعالى . وأثنيت على توفيقه إذ نسجت برد كتاب عربى صميم لاعيب فيه ومع سعته وتفرع موضوعاته لم يفتقر إلى لفظ واحد أجنبى يتدبج بين سطوره اللهم إلا إذا كان اسماً علما لعالم أسدى جميلا للعلم فحق ذكره . وعلى ذلك إذ بزغت شمسه كان الكتاب الأول من نوعه والأول فى موضوعه باللغة العربية

وقد عنيت بترتيبه وتبويبه ليكون نواة صالحة لكتاب جامع أكمل وأوفى منه بعد أدخال مايظهر من تعديل أو تنقيح أو إصلاح أو نقد يرى يتفضل ويتكرم به حضرات أساتذتى الكرام وزملائى الأعزاء بل وطلبتى . حتى يخرج بذلك كتابا جامعا مفيداً فى حلة قشيبة يسد فراغ كتاب أجنبى فى مادته

وقد بذلت فيه مجهودا كبيرا ليكون مع سعة مادته كتابا موجزا نافعا يجمع بين دفتيه أمهات الحقائق الأساسية لعلم بنيان جسم الانسان بعبارة واضحة . وأسلوب سهل سلس ليتيسر فهمه واستيعابه بلا تطويل ولا تعقيد

وقد نقشت رسوم هذا الكتاب من القطع التشريحية التى عملت ورسمت خصيصا وأقتبست أخرى من النماذج المستعملة فى المحاضرات . ونقلت ماتعذر عمله من كتب أجنبية خاصة بالتشريح مثل كتنجهام وجراى وغيرهما وعدد غير قليل منها عملت بيد المؤلف

راجيا أن يكون هذا الكتاب نافعا بقدر مابذل فيه من جهد وعناية . والله أسأل أن يوفقنا جميعا للقيام بالواجب علينا فى خدمة وطننا العزيز والجامعة العربية كلها بوجه عام . والجامعات وطليتها وطالباتها بوجه خاص . فى ظل مليكنا المحبوب المفدى (فاروق الأول) الجامعى الأكبر ونخر الجامعين حفظه الله وأعزه

المؤلف

القاهرة . جامعة فؤاد الأول . كلية الطب

٤٦/٧/٣

بغداد — ٣ أيار/١٩٤٥

سادة الدكتور الفاضل السيد شفيق عبد الملك المحترم
الطبيب في كلية الطب بجامعة فؤاد الأول
مصر — القاهرة

تحية واحتراما وبعد ،

فقد تسلمت بمزيد الامتنان والسرور هدية يتكم المؤلفة من ثلاثة كتب من تصنيفكم وهي :

١ — علم تشريح جسم الانسان
٢ — علم تشريح وظائف الاعضاء
٣ — تشريح الحوض للمرأة

وقد تصفحتها فألفيت فيها علما غزيرا ، وتتبعا عميقا ، واستقصاء للبحث ، كل أولئك يدل دلالة بينة على مبلغ اهتمامكم وبذل الجهد خدمة للطب بصورة عامة ، وللبلاد العربية بصورة خاصة .

ولا يسعني الآن الا أن البهج لكم بالشكر الوافر والثناء العاطر على هديتكم الثمينة هذه ، وأتمنى لكم الموفقية لتواصلوا تأليف امثال هذه الأسفار النفيسة التي تعد فراغا واسعا في المكتبة العربية .

وختاما تفضلوا بقبول فائق الاحترام ودمتم .

المخلص

استاذ لطفي
وزير معارف العراق

٥ شارع السيد مرزوق
بالزمالك مصر في ٤٤/٨/٢٥

عزيزي الدكتور شفيق عبد الملك

اهديك تحياتي واشكرك على اهدائك كتبك الثلاث - مبادئ علم التشريح ووظائف الاعضاء تاليفك بجزءيه الفريد - وكتابك علم تشريح جسم الانسان بجزءيه الفريد ايضا - وكتابك عن مدخنة الزعيم الخالد مصطفى كامل باشا نرجو عن تشريح الحوض للسيدة.

لقد عرفت مؤلفات تظهر دفعة واحدة عندما وجهد ومثابرة على هذا المنوال وهذه الوجهة العالية - بالمؤلفات فضلا عن قيمتها العلمية قد اثبت وبيانا ساطعا على ان اللغة العربية تسع المصطلحات الطبية وتعبر عليها عما يريد المؤلف انه يصنف وانه اللغة وانه قصرت اخيرا لم تنتهض منذ كفاءة للتفاهم والتاليف ولكن لانه رجالها وقفوا على حيث كانت سه اجيالك واعتراهم الجمود فوقفوا حيث هم لا يسيرون مع هذا العالم الذي قفز قفزة جبارة من العصر الوسيط وتقدم العلم من القرن الماضي الذي ما تقدمه من العشرة قرون التي سبقته

وقد طالعت كتبكم من أجازتي فاذا بها متينة العبارة سلسة اللغة سهلة الفهم تنزلق على صور واضحة كثيرة متتابعة تسهل على القارئ فهم ما يطالعه فبينما نعجب بالذاته واسلوبك تقدير العصور والقارئ ما بالك بمجتمعه منتجه منتقه.

لقد اسديتم خدمة للوطن لو تقدر انه سه تعلم علوم بالانجليزية عندما يكتب تقريرا شرعيا يضع اصطلاحات عربية غير سليمة او يضعك بالانجليزية فاذا ما هو كتابكم يجد مرجعا لكل سهولة الاصطلاحات العربية الصحيحة المعترف بها - ثم تقريرا كتب فيه بخطه الفتاتي تعريبا للفظ chondrin مع انه خطه الترجمة فمن يقدم سه قديم الزمان وضع اسم هذه المادة وصطلح عليه سه يتبع ويترسم خطاه لا يعقيد فيه. ولا سار على هذا النحو اساتذة الكلية لرأى اليوم الذي نجد فيه كل علوم الطب مدونة باللغة العربية الفصحى بلا تعقيد ولا تعجرف.

ولهذا ما اشكرك واشكر زميلك على اهدائي هذه الكتب القيمة وانا نقدرها لهذا العمل الذي نرجو ان تتعهدوه بالتعجيل والاتمام وانتم ايها الاجلاء لعجزي عنه الاوفياء

وارجو اخيرا التكرم بقبول فائق احترامي وتقديري

المخلص

سليم حسن

علم تشريح جسم الانسان

تأليف الدكتور شفيق عبد الملك الطبيب بكلية الطب بجامعة فؤاد ... ٣٧٢ صفحة + ٢٢ صفحة فهرس و ١٩٨ شكلا أكثرها في صفحات كاملة على ورق صقيل ومطبوع طبعا فاخرا والصور والرسوم جيدة . مؤلف لازم ضروري لنا في هذا الوقت يجب أن يكون في كل عيادة . بل نراه الكتاب الوحيد الذي نشر عن التشريح بالعربية في مصر في القرن العشرين . ظهر في القرن الماضي عدة كتب قد تكون أكبر حجما لكنها أقل تنسيقا ومادة . فالكتاب الحالي مبني على نسق حديث يضاهي أحسن المؤلفات الأوروبية المقابلة . لغة سهلة جزلة علمية ومصطلحات منتقاة . تقرؤه من أوله لآخره فلا تشعر بالملل الذي يقابلك عند قراءة كتاب علمي مشحون بالحقائق الجافة . وما أجف كتب التشريح ، أضفى عليه المؤلف كثيرا من روحه [illegible] . إذ تكشف عن نواح جديدة . ترى كيف سكب فيه المؤلف غزير علمه وصالح من سفره النفيس . فكأنما تخدم اللغة العربية في هذا الوقت الذي [illegible] جميع لغات العالم قديمها وحديثها . ونريد أصحاب العربية أن تقتصر على ما فيها من تراث السالف ، [illegible] العالم في أيامهم ، ولم [illegible] المصطلحات الجديدة [illegible] . فلما [illegible] العلوم في النهضة [illegible] العربية [illegible] الحال ، [illegible] في نور [illegible] الاسلام والسن ، شعروا بقيمة العلوم ولذتها ، فأصبحوا [illegible] وتقديم ، [illegible] بالنفس الموروثة نشكر الله عليه [illegible] . ففي الوقت الذي [illegible] . [illegible] الدكتور شفيق [illegible] في أوربا ، [illegible] في وقت [illegible] . فرفع الدكتور شفيق نفسه الى مصاف العلماء الذين [illegible] الذين يؤلفون في المواضيع العلمية والفنية يجدون أمامهم صعوبة لا تقدر ، ولا يقدم أحد على وضع كتاب كهذا إلا بعد درس عميق لتأكده أن [illegible] عبقرية ففتح وعقول فاحصة ناقدة .

تشريح الحوض للسيدة

تأليف الدكتور شفيق عبد الملك الطبيب بكلية الطب الملكية بجامعة فؤاد والدكتور [illegible] الأستاذ المساعد بكلية الطب الملكية بجامعة فؤاد ١٠٦ صفحة و ٦ صفحات فهرس ٥٠ شكلا كثير منها صفحات كاملة على ورق صقيل . من أحدث ما قرأته مما أضيف الى المكتبة الطبية في مصر كتاب تشريح حوض السيدة وما أتيت على آخره حتى [illegible] أنه كتاب ممتع ، لا يقل شيئا عن أحسن المؤلفات الأجنبية ففي فصوله السبعة [illegible] لتشريح حوض المرأة والعظام والمفاصل والعضلات ، والشغافات ، وأعضاء الحوض [illegible] وأعضاء التناسل [illegible] وأوعية الحوض وأعصابه . [illegible] تكوين الجنين . وهو أول كتاب من نوعه بالعربية . كتبه مؤلفاه العالمان بلغة علمية وأسلوب رائع باستعمال المصطلحات المعروفة [illegible] الى ما [illegible] . [illegible] أن يكتب كتاب [illegible] ، [illegible] عليه في أي مؤلف آخر . وفي [illegible] بالعربية من أول هذا القرن [illegible] الأجنبي [illegible] المنتشرة لنا اللغة الأجنبية ، [illegible] على وضع كتبهما بالعربية [illegible] ، [illegible] أن يراعوه ، فلا يمنح أحد كرسيا [illegible] إلا إذا كانت له مؤلفات ومباحث ، [illegible] أساتذة [illegible] . يجب أن تكون الجامعة حرما مقدسا [illegible] رجال المستقبل . فلا أقل [illegible] أساتذتها من العلماء الأعلام الذين [illegible] ولا يكتب في هذه العجالة وصف كل ما أعجبني في هذا المؤلف القيم الذي يعد بحق أقيم كتاب في موضوعه ، بل المرجع الوحيد للأطباء والطلبة [illegible] ، ولا يسعني إلا أن أهنئ الزميلين الكريمين بنجاحهما وتوفيقهما في مؤلفهما النفيس .

مبادئ علم التشريح ووظائف الأعضاء

تأليف الدكتور شفيق عبد الملك الطبيب بكلية الطب الملكية بجامعة فؤاد الأول ١٩٨ صفحة + ٢١ صفحة فهرس ، ١٦٦ شكلا أكثرها في صفحات كاملة قرأت للأستاذ شفيق كتابين [illegible] علم تشريح جسم الانسان وتشريح الحوض للسيدة ولما أردت أن أقرأ هذا الكتاب [illegible] على أن [illegible] مقدمة [illegible] . فلما بدأت في [illegible] ، لم أتركه حتى وصلت الى آخره [illegible] ، وإذا [illegible] صفحة من كتاب . [illegible] . [illegible] المؤلف النفيس [illegible] يكاد أن يكون [illegible] . [illegible] الدكتور شفيق ، [illegible] ، [illegible] المسائل التشريحية والفسيولوجية ، وتدل على [illegible] والعوامل التي تتحكم في جسم الانسان ، [illegible] الدكتور شفيق في كتاب [illegible] في أي مؤلف [illegible] ، [illegible] المؤلف [illegible] بصورة واضحة .

ولست أجد أفضل من القول أن هذا السفر النفيس مفيد للغاية لجميع الأطباء وطلبة الطب وجميع المعاهد والمتعلمين ، [illegible] الرجال [illegible] ، [illegible] أن نحيي في الدكتور شفيق رجلا يشرف مصر ؟

دكتور

[illegible]

(عضو مجمع فؤاد الأول للغة العربية)

علم تشريح جسم الانسان

صفحه

الفصل الأول	:	الجهاز العظمى	٥
الفصل الثانى	:	الجهاز المفصلى	٤٣
الفصل الثالث	:	الجهاز العضلى	٥٦
الفصل الرابع	:	الجهاز العصبى	١١٩
الفصل الخامس	:	الجهاز الدموى والليمفاوى	١٧٩
الفصل السادس	:	الجهاز التنفسى	٢٣٨
الفصل السابع	:	الجهاز الهضمى	٢٤٥
الفصل الثامن	:	الجهاز البولى	٢٧٥
الفصل التاسع	:	الجهاز التناسلى للذكر والأنثى	٢٨٢
الفصل العاشر	:	الغدد الصماء	٣١٥
الفصل الحادى عشر	:	الحواس	٣٢٢
الفصل الثانى عشر	:	تكوين الجنين	٣٣٥

الفصل الأول

الجهاز العظمى

تنشأ العظام التي يتركب منها الهيكل العظمى من طبقة الميزودرم أى الطبقة الثانية للجرثومة كأنسجة غشائية يتحول معظمها إلى نسيج غضروفى وبعد ذلك يتحول إلى نسيج عظمى غير أن بعض هذه العظام مثل عظام قبوة الجمجمة يتحول من نسيج غشائى إلى نسيج عظمى خطوة واحدة بغير أن يمر بدور الغضروف (شكل ١)

و يتحول النسيج الغضروفى أو الغشائى إلى نسيج عظمى بوساطة مراكز أو انواء تعرف بمراكز التعظم وهى نوعان أولها مراكز التعظم الابتدائية والأخرى مراكز التعظم الثانوية .

مراكز التعظم الابتدائية هى عبارة عن أنواء ينشأ كل منها كمجموعة صغيرة من الخلايا المكونة للخلايا العظمية يساعدها خلايا أخرى آكلة لازالة وتطهير المناطق التي يجرى فيها الأنشاء العظمى من البقايا الغشائية أو الغضروفية . حتى إذا ماظهرت هذه النواة انتشرت حولها خلاياها العظمية فى شكل انصاف أقطار الدائرة فى كل الجهات إلى أن يتم تعظم جسم العظم كله عدا طرفيه أو أطرافه أو نتوءاته الأساسية التى لاتزال حينئذ غضروفية وتعرف بالنكراديس .

ومن مميزات مراكز التعظم الأبتدائية أنها تظهر فى مستهل وأثناء الحياة الجنينية أى أثناء الحياة داخل الرحم ، وأن لكل غضروف مركز تعظم أبتدائى واحد فقط (إلا فى النادر غير المألوف فيوجد مركزان) ويظهر هذا المركز الأبتدائى فى موضع معين وزمن خاص لكل عظم .

مراكز التعظم الثانوية هى عبارة عن أنواء تشبه تماما فى تركيبها الشكلى والدقى مراكز التعظم الأبتدائية وإنما تختلف عنها فى أنها أولا : تظهر بعد الولادة

من الخارج إلى الداخل أو بعبارة أخرى تبدأ دائماً من أطراف العظام وتنتهي بوسطها الأسفنجي وذلك لأن العظام تنمو وتزيد في حجمها من الخارج ولا تنمو من الداخل حيث يوجد النخاع . وتتكون العظام من خلايا العظم وألياف العظم والمادة الأساسية .

وتتكون خلايا العظم من جزء عظمي متحول أو ملتحمة بعضها ببعض حتى تكون الجزء الأساسي للعظم وتأخذ شكلاً مسطحاً قوام الجسم وشكله وهيئته ويوجد على ثلاثة مستويات العمود الفقري وهي عديمة الإمكان لقيام الحركات المتسعة التي تتطلبها مفاصل باقي الجسم وتقوم بعض العظام فوق ذلك بأغراض أخرى مثل حفظ وقاية الأنسجة الرخوة الدقيقة كعظام الجمجمة لحفظ المخ وعظام قفص الصدر المحافظة على القلب والرئتين .

ويغطي العظام كلها من الخارج أي يغلفها غشاء ليفي يسمى السمحاق كان له شهرة واسعة في أنه غني بخلاياه المكونة للعظام ولذلك له نصيب وافر من عناية الجراحين أثناء عمليات العظام ، ومن المحقق أنه يحمل إلى العظام خصوصاً الطبقات السطحية منها كثيراً مما تحتاج إليه من الغذاء من شرايين وأوردة وأعصاب زيادة على ما يصلها عن طريق قنواتها المغذية .

ويستمد كل عظم غذاءه زيادة على ما يصله من أوعية السمحاق من شريان خاص واحد في معظم الحالات يسمى الشريان المغذي للعظم ، يدخل إلى العظم عن طريق قناة تعرف بالقناة المغذية خصصت لذلك كما يوجد بصحبة هذا الشريان وريد وأعصاب وأوعية لمفاوية . وتتبع هذه القناة اتجاهاً خاصاً لكل عظم يتوقف إلى حد كبير على درجة نمو أجزاء العظم المختلفة .

أما إذا عملنا قطاعاً رأسياً أو مستعرضاً لأحد العظام الطويلة نجد أنه يتكون من غشاء السمحاق ويليه جزء خارجي قشري سميك متين رصين مكون من طبقة قد تراصت خلاياها بعضها إلى بعض حتى تقوى على شد العضلات والأربطة المختلفة .

شكل ١ : الهيكل العظمي من الأمام

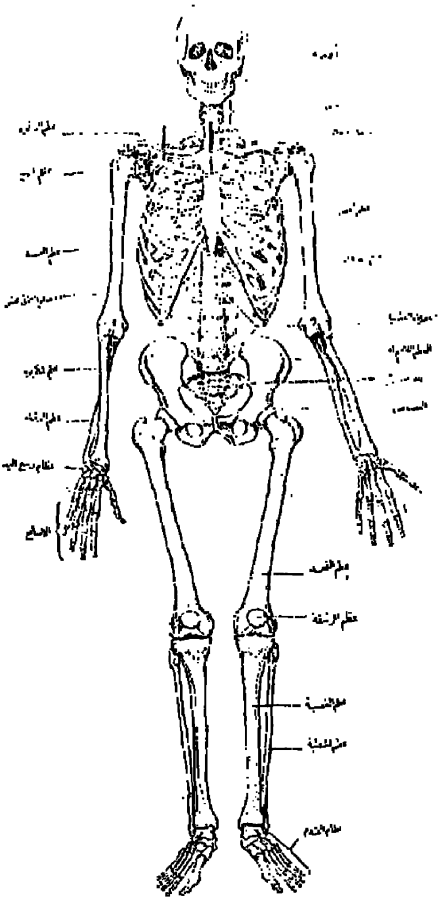

(شكل ٢) لجمجمة طفل حديث الولادة من الامام

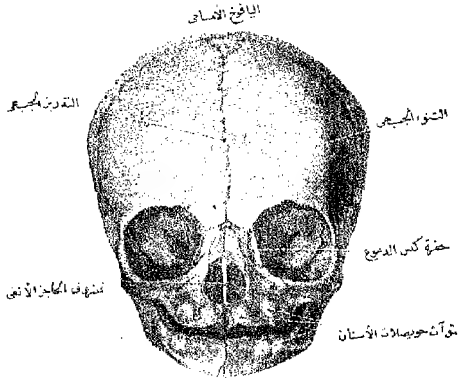

(شكل ٣) عظم العضد الايمن فى سن خمس سنوات وفى طفل حديث الولادة

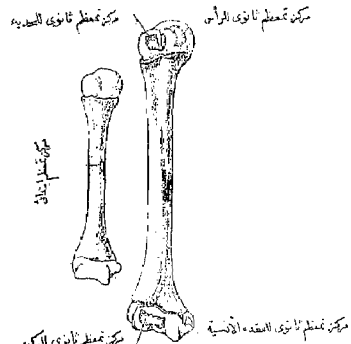

(شكل ٤) تعظم اللوح الايمن فى سن البلوغ

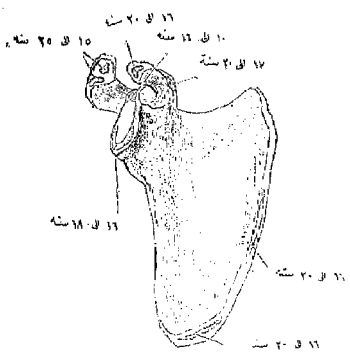

(شكل ٣ ب) عظم الكعبرة الايمن
من فى السادسة من عمره وفى طفل حديث الولادة

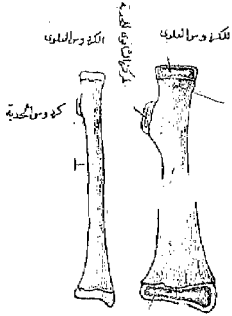

(شكل ٤) عظم اللوح الايمن فى سن البلوغ

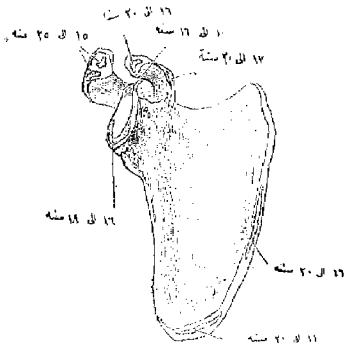

(شكل ٥) العظم اللاسم له لطفل عمره ١٢ سنة

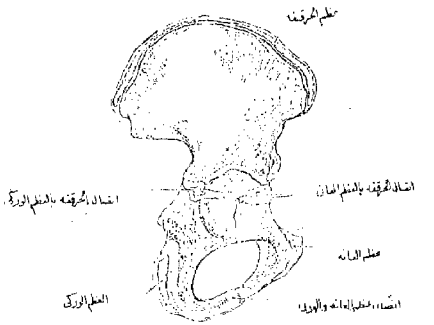

(شكل ٥ أ) عظم الزند الايمن لطفل فى السادسة من عمره وفى طفل حديث الولادة

(شكل ٥ ب) عظم الكعبرة الايمن لطفل السادسة من عمره وفى طفل حديث الولادة

(شكل ٦) عظم الفخذ الايمن لطفل عمره ١٢ سنة وطفل حديث الولادة

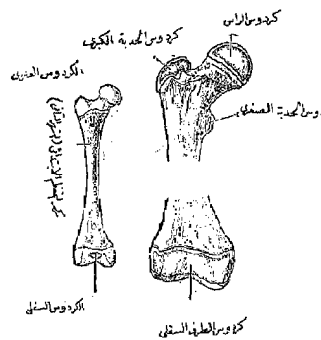

(شكل ٧) عظم الفخذ الايسر الطفل عمره ١٢ سنة وطفل حديث الولادة

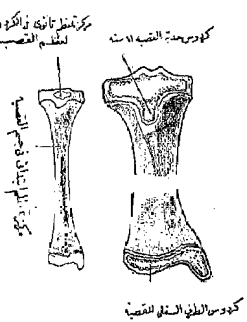

ويلى هذه الطبقة الرصينة طبقة أسفنجية أى شبكية البنيان هشة ذات نسيج خلوى يزداد كلما تقصت الطبقة القشرية ، وتحيط هـذه الطبقة الأسفنجية بجزء اسطوانى الشكل يملؤه نخاع العظم لمسافات متفاوتة تتناسب مع الجزء الخلوى الاسفنجى الذى يمكن بوساطته تقدير سن هذه العظام لحد كبير .

ونخاع العظام هذا من أهم المصادر الأساسية لتكوين الكرات الدموية

أما العظام المفرطحة فزيادة على السمحاق من كل جهة فتتركب من طبقتين قشريتين رصينتين واحدة من كل ناحية وبينهما طبقة أسفنجية خلوية بها بعض النخاع .

الهيكل العظمى

يتكون الهيكل العظمى من جملة عظام متمفصلة أو ملتحمة بعضها ببعض فتكون المحور الأساسى للجسم ويترتب عليها شكل الجسم وقوامه وهيئته — وزيادة على ذلك يعمل كل عظم عمل الرافعة من حيث منشأ واندغام العضلات المختلفة وامكان القيام بالحركات العديدة التى تتطلبها مستلزمات الحياة غير أن بعض عظام الهيكل زيادة على عملها هذا تقوم بوقاية وحفظ الأنسجة الرخوة التى بداخلها مثل عظام الجمجمة إذ تحفظ المخ وأوعيته وأعصابه وأغشيته وكذلك تعمل الفقرات بالنخاع الشوكى وهيكل الصـــدر بالقلب والرئتين وعظام الحوض بأعضائه المختلفة .

ويحمل كل عظم بعض السطوح المفصلية المناسبة للتمفصل مع العظام أو الغضاريف المجاورة لها كما يحمل عددا معينا من السطوح أو الحروف أو النتوءات أو المياريب أو الحفر فى مواضع ثابتة تتناسب مع منشأ واندغام العضلات والأربطة والأوتار الخاصة بكل عظم خصوصاً بجوار المفاصل لتستطيع هـذه العضلات أن تعمل بكامل قوتها للقيام بما يتطلبها منها الحركات الخاصة بها

وتقسم العظام من حيث شكلها إلى عظام طويلة . ومفرطحة . وغير منتظمة

ويحتوى الهيكل العظمى على : (١) عظام الجمجمة (٢) العمود الفقرى (٣) عظام الطرفين العلويين (٤) عظام قفص الصـــدر (٥) عظام الحوض (٦) عظام الطرفين السفليين

عظام الجمجمة

الجمجمة هى عبارة عن صندوق عظمى لحفظ المخ وأوعيته وأعصابه وأغشيته وتتركب من جملة عظام لا يتم تمفصلها بعضها مع بعض إلا بعد تمام نمو المخ فى الحجم وذلك تقريبا عند سن البلوغ . ففى الطفل حديث الولادة تتمفصل هذه العظام بعضها مع بعض بوساطة أغشية مرنة تتسع تدريجيا مع نمو المخ تاركة مسافات مختلفة بين بعضها وبعض تعرف باليوافيخ — وتتخذ هذه الأغشية شكل التدارز أو الأسنان حوالى سن البلوغ أما اليوافيخ هذه فيختفى أثر آخرها فى تمام السنة الثانية — ولو أن بعض عظام الجمجمة تحتفظ ببعض الغضاريف المفصلية إلى ما بعد سن العشرين .

وتتكون الجمجمة من ثمانية عظام كبيرة ومهمة أثنان مزدوجان وأربعة منفردة وهى : العظم الجدارى . والصدغى . واحد من كل جهة . أما المنفردة فهى العظم الجبهى . والمصفوى . والوتدى . والمؤخرى

العظم الجبهى

هو العظم الامامى الذى يكون الجبهة ويتميز بأنه أحد العظام المفرطحة ، به سطح وحشى محدب فى كلتا جهتيه . من الأمام للخلف ومن اليمين إلى اليسار كما يوجد بروز فى كل ناحية يدل على مكان مركز التعظم الأبتدائى . أما سطحه الأنسى فمقعر وبه تضاريس تقابل تلافيف الفص المقدمى للمخ . له حرف أمامى سفلى به حفرة فى الوسط للتمفصل مع عظمى الانف ومع النتوأين الجبهيين لعظمى الفك العلوى : أما على كل ناحية من هذا الحرف الامامى فيوجد حرف غير حاد محدب إلى أعلى يحد الحفرة الحجاجية من أعلى ، وحرف خلفى محدب كذلك يتمفصل مع الحرفين الاماميين للعظمين الجداريين كما أنه بالعظم الجبهى من كل جهة (١) نتوء وحشى من الامام يتمفصل مع العظم الوجنى من من كل جهة (٢) وسطح حجاجى يكون معظم السطح السفلى للحفرة المخية الامامية والسطح العلوى للحفرة الحجاجية (شكل ٨)

(شكل ٨) وجه الجمجمة الامامى

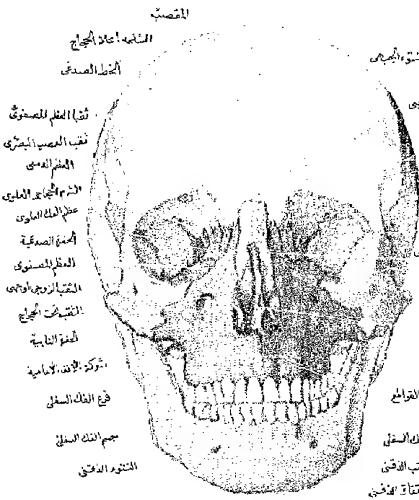

العظم المصفوى

هو أحد العظام غير المنتظمة يقع بين الحفرتين الحجاجيتين من الجانبين وخلف العظم الجبهى وأمام العظم الوتدى . يدخل فى تركيب هيكل الانف وأهم أجزائه سطح علوى يعرف بالسطح المصفوى على كل ناحية يكونان الجزء الامامى المتوسط من السطح العلوى لقاعدة الجمجمة كما يشمل الحاجز الانفى والقرين العلوى والمتوسط للانف والسطح الانسى للحفرة الحجاجية على كل ناحية .

العظم الوتدى

هو عظم يشبه الطائر شكلا . له جسم فى وسطه وجناحان على كل ناحية . يقع فى وسط قاعدة الجمجمة ويشترك جناحه الكبير فى تكوين جزء من جدار الجمجمة من كل ناحية يتمفصل من الامام مع العظم المصفوى فى الوسط ، ومع العظم الجبهى من كل ناحية . أما من الخلف فيتمفصل مع العظم الصدغى والمؤخرى . وأهم أجزائه : —

١ — جسم فى الوسط (ا) بسطحه العلوى حفرة مهمة لسكنى الغدة النخامية (ب) بداخله الجيب الهوائى الوتدى .

٢ — جناح صغير على كل ناحية إلى أعلى والامام .

٣ — جناح كبير على كل ناحية إلى أسفل والخلف مقعر من أعلى ومحدب من أسفل .

٤ — فى أسفل الجسم من كل ناحية نتوءان جناحيان يعرفان بالنتوء الجناحى الانسى والوحشى باعتبار وضعهما .

العظم المؤخرى

هو أحد العظام المفرطحة ، يقع فى مؤخرة الجمجمة يتميز بوجود الثقب العظيم المؤخرى فى جزئها السفلى . يتمفصل من أعلى مع الحرف الخلفى للعظم الجدارى من كل جهة ومن الجهة الوحشية مع العظم الصدغى ، أما من الامام فيتمفصل مع العظم الوتدى .

له سطحان : سفلى أنسى مقعر يواجه تلافيف المخ وبه ميازيب للجيوب الدموية الوريدية . وسطح وحشى محدب كبير .

وأهم أجزائه . (١) حدبة مؤخرية ظاهرة فى سطحه الوحشى وفى وسطه تقريبا (٢) عرف مؤخرى متوسط بالسطح الوحشى للعظم يخرج منه من كل ناحية الخط القفوى العلوى والسفلى (٣) نتوء لقمى مفصلى على كل جانب من القنف المؤخرى للعظم بالسطح الوحشى السفلى للتمفصل مع سطحى الفقرة الحاملة . (٤) حدبة مؤخرية باطنة فى السطح الانسى وتقابل الحدبة المؤخرية الظاهرة تماما . (٥) عرف مؤخرى متوسط بالسطح الانسى للعظم (٦) ثلاثة ميازيب للجيبين الوريديين المستعرضين والجيب الوريدى المؤخرى .

العظام المزدوجة

العظم الجدارى

أحد العظام المفرطحة واحد على كل ناحية يكون الجزء العلوى والجانبى للجمجمة له سطحان وأربعة أحرف يحدها أربع زوايا ـ سطحه الوحشى محدب فى كلتا جهتيه . وبوسطه بروز يدل على مكان مركز التعظم الابتدائى فى الحياة الرحمية . أما سطحه الانسى فمقعر وبه ميازيب للشرايين والاوردة السحائية حرفه العلوى أكبر الأحرف ويتمفصل مع الحرف المماثل له من العظم الجدارى المقابل له ، أما الحرف الامامى المقعر فيتمفصل مع العظم الجبهى ؛ والحرف الخلفى مع العظم المؤخرى ـ ويتميز الحرف السفلى بأنه حاد ومقعر خال من التداريز ويتمفصل مع الجزء الصخرى لعظم الصدغ وتتميز الزاوية السفلى الامامية عن الزوايا الثلاث الاخرى أن بسطحها الانسى ميزابا كبيرا للشريان السحائى المتوسط ووريده ـ وبذلك يسهل معرفة العظم إن كان يميناً أو يساراً (شكل ٩)

العظم الصدغى

واحد من كل جهة يكون جزءا من جدار الجمجمة وجزءاً من قاعدتها ويتكون

(شكل ٩) وجه الجمجمة الجانبي

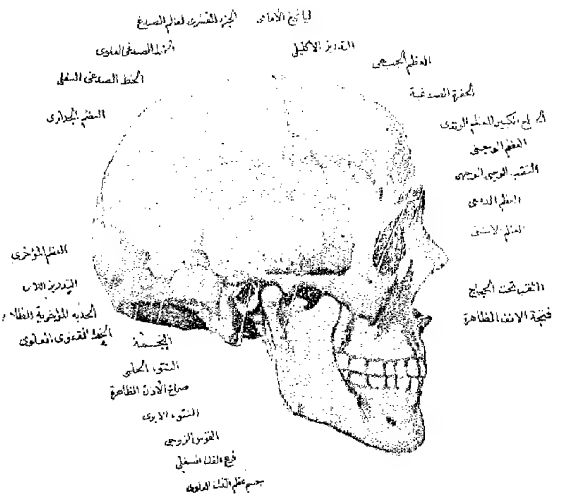

هذا العظم من ثلاثة أجزاء رئيسية . الجزء العلوى مفرطح ويعرف بالجزء القشرى وبه نتوء وجنى يتحد بالنتوء الصدغى للعظم الوجنى ليكونا القوس الزوجى أو الوجنى ، والجزء الثانى يعرف بالجزء الحلمى لوجود النتوء الحلمى به . أما الجزء الثالث فيسمى بالجزء الصخرى لصلابة مكسرة ومتانته ، وذلك لأن بداخله جهاز حاسة السمع . وجهاز توازن الجسم ، ويتمفصل العظم الصدغى من الأمام مع العظم الوتدى ومن أعلى مع العظم الجدارى ومن الخلف مع العظم المؤخرى. وأهم ماينجب ملاحظته بهذا العظم خلاف (١) النتوء الحلمى . (٢) نتوء أبرى يجوزه العصب الوجهى من أسفل ويجواره للخلف . (٣) الثقب الأبرى الحلمى الذى يمر فيه العصب الوجهى المخى السابع . (٤) صماخ الأذن الباطن . (٥) صماخ الأذن الظاهر . (٦) قناة الشريان السباتى الباطن . (٧) القناة السمعية البلعومية .

ويتمفصل العظام سابقة الذكر لتكون الجمجمة . ولسهولة وصفها تقسم إلى قسمين رئيسيين : أولها الجزء العلوى المغطى من الخارج بفروة الرأس ويعرف بالقبوة . والجزء الثانى ويعرف بالقاعدة وهو الجزء السفلى المكمل للقبوة .

قبوة الجمجمة

تتركب قبوة الجمجمة من معظم العظم الجبهى والمؤخرى ، وكذلك العظمين الجدارين . محدبة من أعلى . من الأمام للخلف ومن الجانبين ، وتغطيها فروة الرأس . أما سطحها الباطن فمقعر ومغطى بالطبقة الوحشية للأم الجافية بما فيها من أوعية وأعصاب زيادة على ما تحدثه بها تلافيف المخ من علامات فى معظم الاحيان .

قاعدة الجمجمة

تقاعدة الجمجمة سطحان سطح علوى وآخر سفلى . السطح العلوى يتجه لأعلى ويرتكز عليه المخ والمخيخ وأوعيتهما وأعصابهما وأغشيتهما ويتكون من الأمام للخلف بالعظام الآتية : العظم المصفوى ، والجبهى ، والوتدى ، والصدغى ، والمؤخرى . وأهم أجزائه : (١) اللوحان المصفويان والثقوب المصفوية التى بهما ويمر بكل أليف العصب الشمى . (٢) عرف الديك وهو البروز المتوسط من أعلى وبين اللوحين

المصفوبين من الامام (٣) الحفرة المخية الامامية . (٤) حفرة القدة التخامية في الوسط (٥) الشرم العيني العلوي . (٦) الثقب البصري لمرور العصب البصري . (٧) الثقب المستدير لمرور فرع الفك العلوي للعصب المخي الخامس . (٨) الثقب البيضاوي لمرور فرع الفك السفلي للعصب المذكور . (٩) الثقب الشوكي لمرور الشريان السحائي المتوسط والميازيب التي يجري فيها هو وفروعه . (١٠) الثقب المشرذم . (١١) الحفرة المخية المتوسطة . (١٢) الحفرة المخية الخلفية وبها المخيخ . (١٣) الثقب المؤخري العظيم . (١٤) صماخ الأذن الباطن . (١٥) الثقب الودجي ويمر به جيبان وريديان واحد من الامام والآخر من الخلف بينهما العصب التاسع والعاشر والحادي عشر المخي . (١٦) الحدبة المؤخرية الباطنة . (١٧) العرف المؤخري الباطن . (١٨) ميزاب الجيب الوريدي المستعرض واحد من كل جهة . (شكل ١٠)

السطح السفلي

ويتكون السطح السفلي لقاعدة الجمجمة من الامام للخلف من العظام الآتية :

(أ) اللوح الحنكي لعظم الفك العلوي (ب) واللوح الافقي للعظم الحنكي (ج) والعظم الوتدي (د) والعظم الصدغي (هـ) والعظم المؤخري . وأهم ما يجب ملاحظته في السطح السفلي هذا هو : (١) الاسنان . (٢) سقف الحنك . (٣) فتحتا الافق الخلفيتان أو الباطنيتان . (٤) عظم بليكة وفي كل ناحية . (٥) النتوءان الجناحيان للعظم الوتدي . (٦) الثقب البيضاوي (٧) الشوكة والثقب الشوكي لمرور الشريان السحائي المتوسط . (٨) الثقب المشرذم . (٩) قناة الشريان السباتي الباطن . (١٠) الثقب الودجي . (١١) النتوء الأبري . (١٢) النتوء الحلمي . (١٣) الثقب الأبري الحلمي بين النتوأين المتقدمي الذكر (١٤) النتوء اللقمي المؤخري وهو سطح مفصلي ينمفصل مع الفقرة الحاملة . (١٥) الثقب اللقمي الامامي لمرور العصب تحت اللسان . (١٦) الخط الفقوي العلوي والسفلي . (١٧) الحفرة المفصلية للفك السفلي . (١٨) ميزاب القناة السمعية . (١٩) الحدبة المؤخرية الظاهرة . (٢٠) العرف المؤخري الظاهر (٢١) الثقب المؤخري العظيم في الوسط . (شكل ١١)

(شكل ١٠ السطح العلوى لقاعدة الجمجمة)

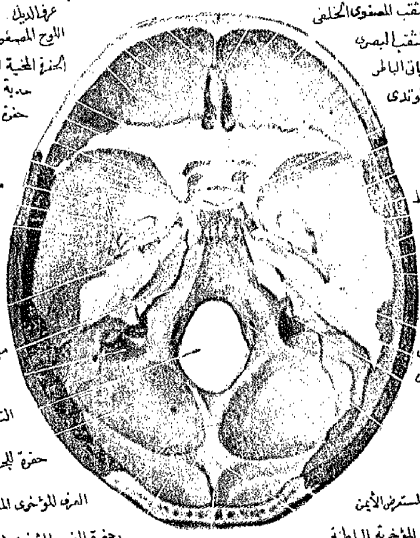

(شكل ١١) السطح السفلى لقاعدة الجمجمة

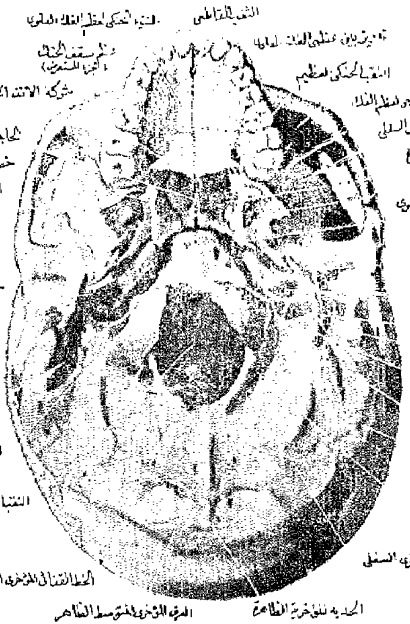

وأما إذا نظرنا إلى الجمجمة من الأمام فنلاحظ :

(١) النتوء الجبهى وهو يعين مكان مركز التعظم الابتدائى فى وقت الحياة الرحمية واحد على كل ناحية . ويبين لنا أن العظم الجبهى مكون من جزئين يلتحمان معاً حوالى السنة الرابعة أو الخامسة من عمر الطفل . (٢) القوس الحاجبي الايمن والايسر . (٣) الحفرتان الحجاجيتان وهما لحفظ مقلتى العين مع أوعيتهما وأعصابهما وعضلاتهما ويلاحظ أن حافيتهما المحيطة بهما قوية ومتينة لحمايتهما من الطوارىء الخارجيـة ويرى بكل منهما الشرم العينى العلوى والشرم العينى السفلى . (٤) قوس الأنف ويليه فتحتا الأنف الظاهرتان . (٥) البروز الجبهى المكون من العظمى الوجنى . (٦) عظم الفك العلوى . (٧) الاسنان وفتحة الفم . (٨) الارتفاق الذقنى أو اتحاد جسمى الفك السفلى . (٩) الثقب تحت الحجاج . (١٠) الثقب الذقنى (شكل ٨)

أما وجه الجمجمة الوحشى فيبين : (١) الحدبة الصدغية بين العظام المكونة للجمجمة (٢) العظم الوجنى أو الزوجى (٣) القوس الوجنى . (٤) الحفرة الجدارية . (٥) العرف الجدارى . (٦) الخط الجدارى العلوى والسفلى . (٧) صماخ الاذن الظاهر . (٨) النتوء الأبرى . (٩) النتوء الحلمى . (١٠) الحدبة المؤخرية الظاهرة . (١١) الثقب الذقنى . (١٢) جسم عظم الفك السفلى . (١٣) فرع عظم الفك السفلى . (١٤) عظم الفك العلوى (شكل ٩)

عظام الوجه

عظام الوجه كلها مزدوجة وهى : (١) العظم الوجنى (٢) وعظم الفك العلوى (٣) العظم الانفى (٤) والعظم الدمعى (٥) وحتى عظم الفك الاسفل فانه يتكون من نصفين يلتحمان معاً فى الارتفاق الذقنى فى نهاية السنة الاولى من حياة الطفل (شكل ٨)

العظم الوجنى

العظم الوجنى أى العظم الزوجى يكون بروز الوجنة يقع أسفل الحفرة الحجاجية ولجهتها الوحشية . له ثلاثة سطوح وثلاث نتوءات . فالسطوح هى : سطح وحشى

والآخران أنسيان أحدهما أمامي حجاجي والآخر خلفي أي جداري ، يروز إلى أعلى للتفصل مع العظم الجبهي والوتدي ويروز آخر أفقي للحلمة يسمى النتوء الصدغي للتفصل مع النتوء الوجني لعظم الصدغ فيكونان القوس الوجني ويروز ثالث إلى الامام يسمى النتوء الحجاجي

عظم الفك العلوي

يتكون الفك العلوي من التحام العظم الأيمن والأيسر . ولكل عظم جسم وأربعة نتوءات ، فالجسم هرمي الشكل له أربعة سطوح : أمامي وخلفي وحجاجي وأنفي ، وبه الجيب الهوائي الفكي ، والنتوءات الأربعة هي النتوء الوجني ، والجبهي ، والحنكي ، والدرقدري للتفصل مع العظم الوجني والجبهي والحنكي ، أما النتوء السنوي فيحمل الأسنان

عظم الفك السفلي

ويتكون عظم الفك السفلي مثل عظم الفك العلوي من جزأين يتفصلان معا في الوسط ويعرف بالارتفاق الذقني وكل جزء يشمل الجسم وهو الجزء الأفقي الذي يحمل الاسنان . والفرع وهو الجزء الرأسي الذي يقابل الجسم في زاوية الفك ، وينتهي إلى أعلى منتهيا بنتوء أمامي حاد يسمى النتوء القرني ، ونتوء خلفي مدبب في كلتا جهتيه ويسمى النتوء اللقمي يتفصل مع حفرة الفك السفلي بقاعدة الجمجمة . ولكل من الجسم والفرع سطحان : سطح أمامي جهة تجويف الفم ، وسطح وحشي يكون جزءا من عظام الوجه (شكل ١٢) .

الجمجمة من الداخل

إذا رفعنا قبة الجمجمة نجد الأم الجافية وهي تتركب من طبقتين : طبقة خارجية وتقوم بعمل السمحاق لعظام الجمجمة من الداخل ؛ وبها الأوعية السحائية ؛ وطبقة داخلية تعمل بالاشتراك مع الطبقة الخارجية الجيوب الوريدية ، كما وتقوم بحفظ أجزاء المخ وتقويمها كل في مكانه . وإذا ما افترقت هاتان الطبقتان كونتا الجيوب الوريدية ، وفي غير ذلك تتحدان معا — ويلي طبقتي الأم الجافية الطبقة العنكبوتية وبعدها يوجد السائل المخي الشوكي . ويليه الأم الحنونة ؛ فالمخ يلازمه ويحاذيه .

(شكل ١٢) عظم الفك السفلى

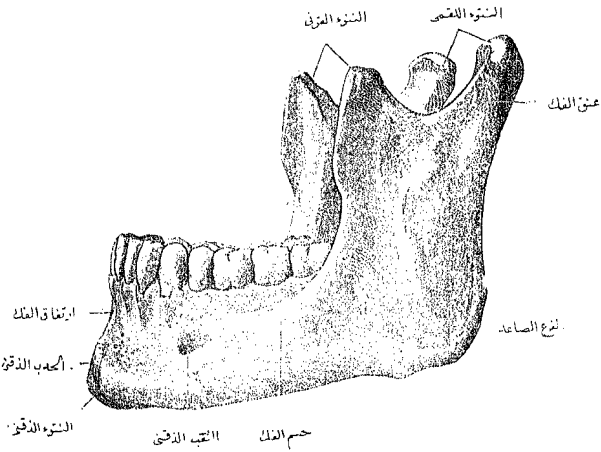

(شكل ١٣) جمجمة طفل حديث الولادة من الجانب

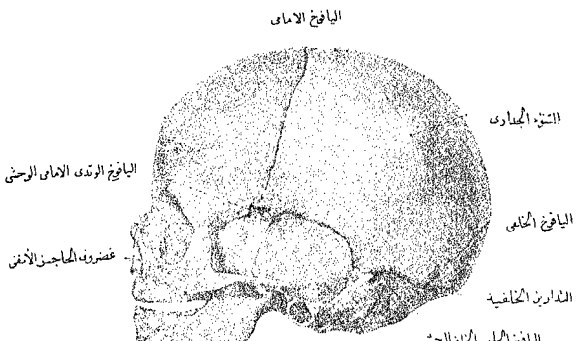

(البجمة)

الجمجمة فى الطفل

١ – صغيرة الحجم .
٢ – يشغل الوجه نحو ⅛ مساحة الجمجمة فى الطفل حديث الولادة بينما فى البالغ يشغل الوجه نصف الجمجمة .
٣ – بها عند الولادة سبعة يوافيخ .
٤ – تتمفصل عظامها بعضها مع بعض بأغشية بدل التدارز فى البالغ .
٥ – ليس بها جيوب هوائية واضحة .
٦ – ليس بها أسنان ظاهرة . (شكل ١٣، ١)

العمود الفقرى

يتكون العمود الفقرى من ثلاث وثلاثين فقرة هى : (١) سبع فقرات عنقية . (٢) واثنتا عشرة فقرة ظهرية . (٣) وخمس فقرات قطنية (٤) وخمس فقرات عجزية . (٥) وأربع فقرات عصعصية (شكل ١٤) وكل فقرة تحتوى على :

١ – جسم موضوع إلى الأمام يغطى كل من سطحيه العلوى والسفلى طبقة ليفية غضروفية للتمفصل مع الفقرة التى أعلاها والتى أسفلها بالتتابع يتوسطهما اللوح بين الفقرات . وهذا الجسم محدب من الأمام مستو من الخلف وبه ثقبان مغذيان على كل ناحية من الخط المتوسط الخلفى .

٢ – قوس موضوع إلى الخلف يحمل فى مقدمته . (ا) عنق على كل ناحية عند اتصاله بالجسم . وبين هذه العنق . (ب) صفيحة من كل جهة تحمل كل منها من الأمام عند اتصالها بالعنق . (جـ) النتوء المستعرض للوحشية . (د) والسطح المفصلى العلوى . (هـ) والمفصلى السفلى على كل جهة . أمام من الخلف فتتقابل هاتان الصفيحتان وتكونان معا . (و) النتوء الشوكى .

(٣) القناة الفقرية : وتقع بين الجسم من الأمام والقوس من الخلف وهذه القناة لمرور النخاع الشوكى وأغصابه وأوعيته وأغشيته بمحتوياتها .

وتتميز فقرات كل قسم من العمود الفقرى عن القسم الذى يليه بمميزات جوهرية خاصة به وفى بعض الاحيان خاصة باحدى هذه الفقرات دون غيرها

الفقرات العنقية

الفقرات العنقية وعددها سبع وزيادة على صفاتها كفقرات تتميز عن غيرها بأنها عنقية إذ أن :

١ — طـا ثقب فى كل نتوء مستعرض لمرور الشريان والوريد الفقرى .

٢ — نتوءها الشوكى مفلج .

٣ — جسمها صغير نسبيا وشكله كاوى . وقناته الفقرية كبيرة بالنسبة للجسم من جهة وبالنسبة للأقسام الاخرى من الجهة الاخرى ، وزيادة على ذلك فان لكل من الفقرتين العنقيتين الاولى والثانية مميزات خاصة بكل منهما زيادة على مميزاتهما كفقرتين عنقيتين . (شكل ١٥)

وتتميز الفقرة الاولى العنقية وتسمى بالحاملة لأنها تحمل الجمجمة بأن :

١ — لاجسم لهـا .

٢ — لا نتوء شوكى لها ، حتى لا يعوق حركات الجمجمة .

٣ — قناتها الفقرية واسعة جدا لعدم وجود الجسم . وبه سطح مفصلى من الأمام والأنسية للتمفصل مع سن الفقرة المحورية .

٤ — السطح المفصلى العلوى واحد من كل ناحية كبير وشكل الكلوة ويتجه إلى أعلى . ويتمفصل مع سطح مفصلى شبيه ومقابل له فى قاعدة الجمجمة ، وكذلك السطح المفصلى السفلى مقعر قليلا ومستدير تقريبا ، ويتجه إلى أسفل للتمفصل مع الفقرة المحورية . (شكل ١٦)

أما الفقرة الثانية العنقية أى المحورية فزيادة على مميزاتها كفقرة عنقية :

١ — تحمل جزءا محوريا الشكل فوق جسمها يسمى السن به سطح مفصلى من الامام للتمفصل مع السطح الخلفى للقوس الامامى للفقرة الحاملة وهذا السن هو فى الحقيقة جسم الفقرة الحاملة .

٢ — نتوءها الشوكى أكبر من أى نتوء شوكى عنقى آخر .

٣ — السطح المفصلى العـــلوى من كل جهة محدب قليلا ومستدير تقريبا للتمفصل مع السطح السفلى للحاملة . (شكل ١٧)

الفقرات الظهرية

الفقرات الظهرية وعددها اثنتا عشرة ويميزها عن باقى الفقرات الاخرى : —

١ — ان بنتوئها المستعرض سطحا مفصليا مستديرا ومقعرا للتمفصل مع حدبة الضلع المقابل للفقرة بدلا أن تحمل نقبا مثل الفقرة العنقية

٢ — بكل فقرة على كل جهة من جسمها إما سطح مفصلى مستدير كامل للتمفصل مع رأس الضلع المقابل لها كما فى الفقرة الاولى والعاشرة والحادية عشرة والثانية عشرة . وإما سطحان مفصليان غير كاملين على كل ناحية من الجسم . أحدهما علوى والآخر سفلى كما فى باقى الفقرات الظهرية .

٣ — نتوءها الشوكى طويل ومائل إلى أسفل وليس مفلج (شكل ١٨ و١٩)

الفقرات القطنية

أما الفقرات القطنية فعددها خمس ويميزها عن غيرها أن :

١ — أجسامها كبيرة بالنسبة لاجسام الفقرات الاخرى وبالنسبة لقنواتها الفقرية التى تعتبر أصغر القنوات .

٢ — نتوءاتها الشوكية قصيرة وعريضة ورأسية .

٣ — نتوءاتها المستعرضة قصيرة وعريضة وليس بها ثقوب

٤ — لاتحمل سطوحا مفصلية على نتوءاتها المستعرضة أوجوانب أجسامها . (شكل ٢٠)

العجز

العجز هو عبارة عن خمس فقرات عجزية تتمعظم بعضها مع بعض وتكون عظما واحدا بعد سن البلوغ . وهو عظم هرمى الشكل . قاعدته لأعلى . يكمل هيكل الحوض من الخلف ويتمفصل من جانبيه مع العظمين اللذين لا إسم لهما ، ومن قاعدته مع الفقرة القطنية الخامسة أو الاخيرة . أما قمته التى إلى أسفل فتتمفصل مع العصعص .

وللعجز قاعدة . وقمة . وسطحان أمامى وخلفى . وجانبان وحشيان

القاعدة : وتتجه إلى أعلى وهى عبارة عن السطح العلوى للفقرة العجزية

الاولى بكل مميزاتها و بتمفصلها مع الفقرة القطنية الخامسة تكون بروزاً واضحا يسمى البروز القطنى العجزى أى طنف العجز ، وعلى جانبيه جناحان هما التنوءان المستعرضان لهذه الفقرة .

والقمة : تتجه إلى أسفل وهى السطح السفلى للفقرة العجزية الأخيرة وتتمفصل مع الفقرة العصعصية الأولى .

السطح الأمامى : وهو ثلاثى الشكل مقعر من أعلى إلى أسفل . يختلف تقعره فى السيدة عن الرجل . به أربعة خطوط أفقية بارزة تدل على التحام وتعظم الفقرات العجزية الخمس بعضها ببعض ، ويوجد على كل جانب أربعة ثقوب هى الثقوب بين الفقرات لمرور الأعصاب والأوعية العجزية الأمامية وهو سطح أملس يكون جزءاً من تجويف الحوض الحقيقى . (شكل ٢١)

السطح الخلفى : وهو محدب من أعلى إلى أسفل . بوسطه نحو ثلاث أو أربع نتوءات شوكية على الا كثر — لان النتوء الشوكى للفقرة الاخيرة دائما غير موجود ، وبذلك يتكون القوس العجزى الخلفى بين قرنى العجز — كما يوجد أربعة ثقوب على كل ناحية من الخط المتوسط هى الثقوب بين الفقرات لمرور الاعصاب والاوعية العجزية الخلفية . ويحد هذه الثقوب من الجهة الوحشية نتوءات هى عبارة عن تعظم السطوح المفصلية للفقرات الملتحمة المكونة للعجز وبذلك يكون هذا السطح خشنا علاوة على نتوءاته الاخرى التى تتصل بها بعض العضلات والأربطة . (شكل ٢٢)

جانبا العجز : وهما أيمن وأيسر . يجزء كل جانب من أعلى سطح مفصلى أذنى الشكل مغطى بغضروف يتمفصل مع سطح أذنى شبيه به ويقابله بعظم الحرقفة ويشمل هذا السطح المفصلى فقرتين تقريبا أو أكثر فى السيدة . وثلاث فقرات فى الرجل . أما الجزء السفلى ، فيكون حرفا خشنا لاتصاله بجملة أربطة وعضلات وينتهى بزاوية تسمى الزاوية الوحشية السفلى .

(شكل ١٨) السطح العلوى لفقرة ظهرية نموذجية

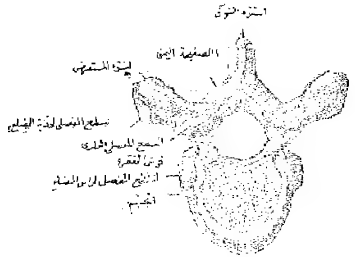

(شكل ١٩) الجهة اليسرى للفقرة الظهرية الأولى

(شكل ٢٠) السطح العلوى للفقرة القطنية الثالثة

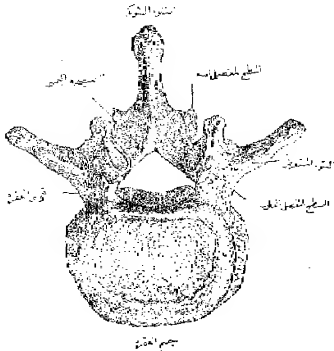

(شكل ٢١) السطح الامامى لعظم العجز

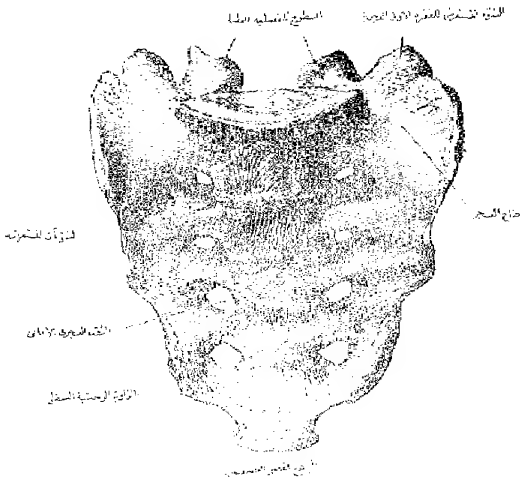

(شكل ٢٢) السطح الخلفى لعظم العجز

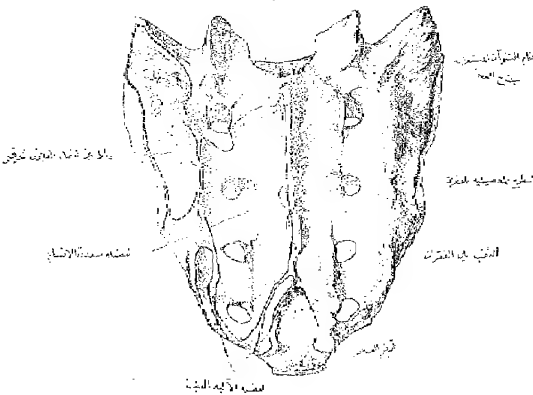

(شكل ٣٩) عظم المصعص

(ا) من الأمام

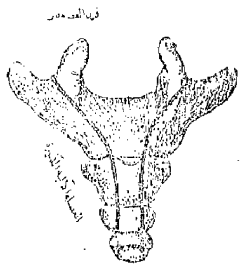

(ب) من الخلف

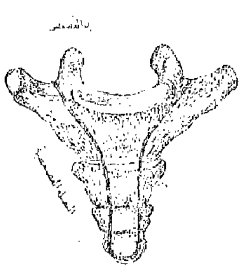

العصعص

العصعص هو الجزء الأنتهائى للعمود الفقرى ، وهو عظم هرمى الشكل عبارة عن التحام الأربع الفقرات العصعصية ولو أنه لايحتفظ بكثير من مميزات فقراته عدا ما بالفقرة الأولى . قاعدته إلى أعلى للتمفصل مع قمة عظم العجز وقمته إلى أسفل والأمام وتتصل بنسيج عضلى ليفى يعرف بالعضرط . سطحه الأمامى مقعر ويدخل فى تجويف الحوض الحقيقى بينما سطحه الخلفى محدب وبأعلاه قرن على كل ناحية للتمفصل مع قرنى العجز .

ملاحظات عامة عن العمود الفقرى

١ — يكوّن العمود الفقرى فى الطفل حـــديث الولادة قوسا واحداً مقعراً إلى الأمام من الرأس إلى العجز ولكن حالما يستطيع الطفل الجلوس ورفع رأسه يحدث تحدبا إلى الأمام فى الفقرات العنقية ، وإذا ما أمكن الطفل الوقوف وتعلم المشى حدث تحدبا آخراً إلى الأمام بالفقرات القطنية لحفظ توازن الجسم وسهولة السير وبذلك يتكون فى العمود الفقرى تحدبان إلى الامام فى الفقرات العنقية والقطنية ويسميان التحدبان الثانويان ويظل تقعران فى الفقرات الظهرية والعجزية ويعرفان بالتقعرين الأبتدائيين

٢ — تحفظ القناة الفقرية النخاع الشوكى وأعصابه وأوعيته وأغشيته من الصدمات الخارجية ومن حركات الجسم العنيفة .

٣ — بين كل فقرتين قرص ليفى غضروفى رقيق من الوسط تخين من حافته يتمفصل بسطحه العلوى مع السطح السفلى للفقرة العليا وبسطحه السفلى مع السطح العلوى للفقرة السفلى . وتعرف هذه الاقراص بالاقراص بين الفقرات . تسمح كل منها للجسم بحركات بسيطة ، ولـكنها فى مجموعها . تسمح بحركات تكفى لحاجاتنا بل وقد تزيد . كما أن هذه الاقراص تقينا شر الصدمات الناشئة من الجرى والوثب وباقى الحركات السريعة العنيفة .

٤ — تربط الفقرات بعضها ببعض زيادة على الاقراص بين الفقرات (١) رباط

مستطيل أمامى وآخر خلفى لأجسام الفقرات (ب) ورباط [illegible] بالرباط الاصفر واحد من كل جهة يربط كل صفيحتين [illegible] (ج) رباط بين كل نتوءين مستعرضين (د) رباطان بين كل نتوءين شوكيين أمامى وخلفى . (ه) الرباطان المحفظيان اللذان يربطان السطحين المفصليين العلويين والسفليين لكل فقرتين متجاورتين .

٥ — بين عنق كل فقرتين متجاورتين ثقب فى كل جانب تعرف بالثقوب بين الفقرات لمرور الأعصاب والاوعية الشوكية الفقرية

٦ — يعمل العمود الفقرى على تقويم الجسم ويقوم بتثبيت [illegible] فى بيان تجويف الصدر والبطن والحوض .

٧ — يسمح باتصال كثير من العضلات والاربطة التى تقوم بحركات ضرورية لازمة خصوصا للرأس والجذع .

٨ — يمكن حس أو لمس معظم النتوآت الشوكية . وبعض النتوآت المستعرضة العنقية والنصف السفلى للسطح الخلفى للعجز بما فى ذلك قرنا العجز وفتحة القناة الفقرية العجزية السفلى .

٩ — يجب الاعتدال والمحافظة فى المشى والوقوف والجلوس وفى التصرفات الاخرى قبل سن البلوغ حتى ينشأ ويستقيم العمود الفقرى على الوجه الصحيح

١٠ — تؤخذ عينات السائل المخى الشوكى ويحقن المخدر وغيره من العلاج [illegible] من النتوءات الشوكية القطنية العليا

هيكل الصدر

هيكل الصدر : هو عبارة عن قفص عظمى غضروفى مخروطى الشكل ضيق من أعلى . يتسع تدريجيا إلى الضلع الثامن أو التاسع تقريبا . قطره المستعرض أكبر من قطره الامامى الخلفى المتوسط . لوجود أجسام الفقرات الظهرية . يحده من الامام عظم القص وغضاريف الاضلاع السبعة العليا . ويعد حده الأمامى أقصر أجزائه . أما من الخلف والوحشية فيتكون من الفقرات الاثنى عشرة من الوسط وأجسام

(شكل ٢٣) قفص الصدر من الامام

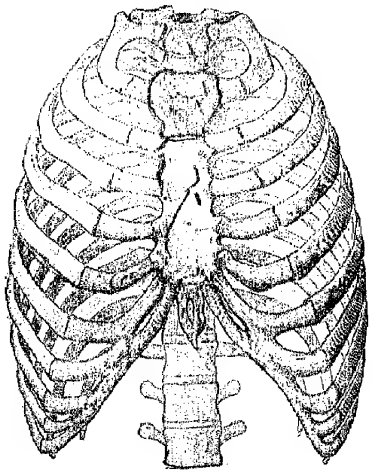

(شكل ٢٦) السطح العلوى للضلع الاول والضلع الثانى من اليمين

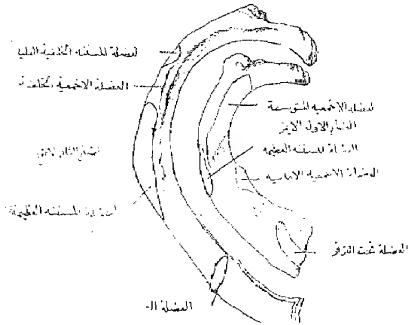

الاضلاع الاثنى عشر من كل ناحية . بما فى ذلك العضلات بين الاضلاع وصفاقاتها وزيادة على ذلك لهيكل الصدر مدخل . ومخرج ، فالمدخل هو فتحته العليا تشبه الكلوة شكلا تحد بالضلع الاول من كل جهة وبالفقرة الظهرية الاولى من الخلف وبالحرف العلوى لعظم القص من الامام . ولذلك فهى مائلة إلى الامام وأسفل ويظهر بها قمة الرئة وغشاؤها البلورا على كل جانب . والقصبة الهوائية والمرىء فى الوسط . وجملة أوعية دموية وليمفاوية وأعصاب وبعض العضلات وبقايا الغدة التيموسية . أما المخرج أى الفتحة السفلى فتميل إلى أعلى والامام ويحدها من الخلف للامام الفقرة الظهرية الثانية عشرة والضلع الثانى عشر وأطراف الخمسة الاضلاع الاخرى السفلى بغضاريفها زيادة على عضلة الحجاب الحاجز والانسجة التى تمر بها بين تجويف الصدر وتجويف البطن (شكل ٢٣)

ويختلف هيكل الصدر فى السيدة عن الرجل إذ أن سعته فى السيدة أقل منه فى الرجل وعظم القص أقصر . وانحراف المدخل أكبر فى السيدة كما أن حركات الاضلاع أوسع نطاقا فى السيدة كذلك .

عظم القص

عظم القص : هو عظم مستطيل ومنبسط . موضوع فى وسط ومقدم هيكل الصدر عريض من أعلى . وضيق من أسفل . له سطحان . أمامى وخلفى وحرف علوى . وحافتان جانبيتان . جزؤه العلوى يعرف باليد . ويليه الجسم . وأسفل الجسم الغضروف الخنجرى . (شكل ٢٤)

السطح الأمامى : خشن ومحدب قليلا إلى الامام به بروز مستعرض بين الجزء العلوى لعظم القص المعروف باليد والجسم . وهو البروز الذى يعين الضلع الثانى ونستفيد به فى عدّ الاضلاع إذ أن الضلع الاول يقع تحت البروة الامام — ويتوسط الجسم بين اليد والغضروف الخنجرى . ويتكون أجزاء يلتحم بعضها ببعض تاركة بروزا أفقيا بين كل جزأين

السطح الخلفي : [illegible]
[illegible] من كل ناحية [illegible]

الحافة العليا : قصيرة وسميكة مقعرة قليلا إلى أعلى [illegible] من الامام وأسفل

الحافتان الجانبيتان : لعظم القص حافة من كل ناحية [illegible] مائلة لاسفل والانسية . تتمفصل مع غضاريف السبعة الأضلاع العليا من كل جانب وتتمفصل الضلع الأول بأعلى عظم القص أي اليد . والضلع الثاني بين اليد والجسم . أما الاضلاع الثلاثة التي تليها فتتمفصل بين أقسام الجسم وبين الضلع السابع إتصال جسم القص بغضروفه الخنجري

النتوء الخنجري : وهو الغضروف المكون للطرف السفلي لعظم القص مثلث الشكل ومنبسط وتوجد بوسطه فتحة عادة . وتتصل بها عضلات البطن والخط الابيض المتوسط . (شكل ٢٤)

الاضلاع

الاضلاع : وعددها إثناعشر ضلعا من كل ناحية يتمفصل كل منها من الخلف بالفقرة الظهرية التي تقابله بوساطة (١) رأسه الذي يتمفصل مع جانب جسم فقرة واحدة في حالة الضلع الاول والعاشر والحادي عشر والثاني عشر . ومع جانبي فقرتين متتاليتين في الاضلاع الاخرى . (٢) حديثه التي تتمفصل مع النتوء المستعرض في الاضلاع كلها عدا الحادي عشر والثاني عشر .

أما من الامام فتتمفصل الاضلاع السبعة العليا مع عظم القص بوساطة غضاريفها والثلاثة الاضلاع التي تليها يتمفصل غضروف كل ضلع مع غضروف الضلع الذي فوقه . أما الضلعان الاخيران فيسميان الضلعين العائمين إذ لا يتمفصل غضروفهما من الامام .

(شكل ٢٩) السطح الخلفي لعظم اللوح الايمن

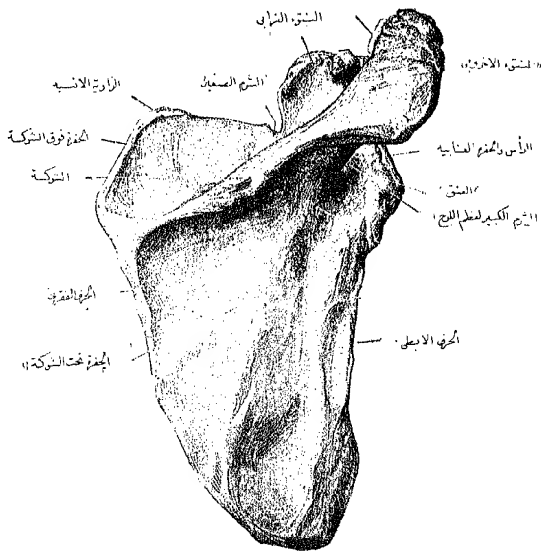

(شكل ٣٠) عظم العضد الايمن من الامام

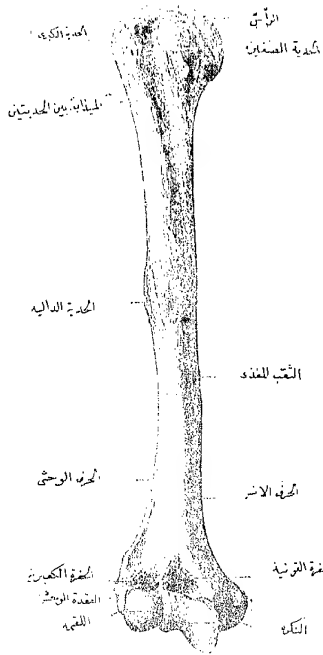

(شكل ٣١) المنظر الخلفي لعظم العضد الأيمن

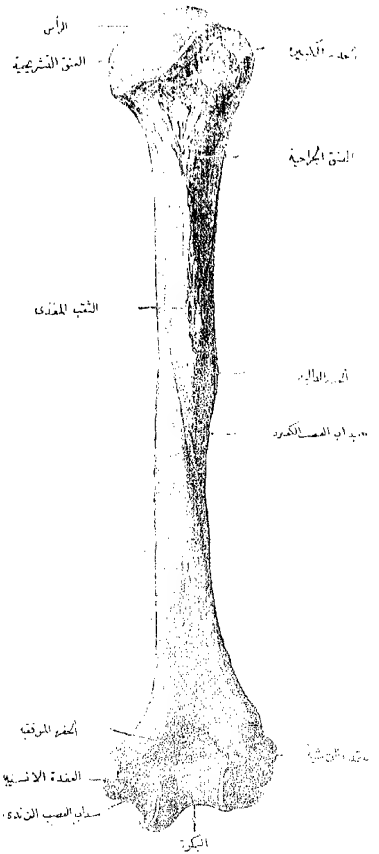

الكتف ينفصل الكتف . أما جزؤه الوحشي فيتركب من حديبتين أكبرهما في الجهة الوحشية وتسمى الحدبة الكبرى والاخرى أمامية وتسمى الحدبة الصغرى ويفصل الحديبتين بعضهما عن بعض ميزاب يعرف بميزاب العضلة ذات الرأسين العضدية لمرور وتر الرأس الطويلة للعضلة ذات الرأسين العضدية به . وينفصل الرأس عن الحديبتين اختناق يسمى العنق التشريحية حيث يتصل الرباط المحفظي لمفصل الكتف . ويلي الطرف العلوي اختناق آخر يفصله عن جسم عظم العضد ويسمى العنق الجراحية وسميت كذلك لاهميتها الجراحية ولسهولة كسرها في الاصابات المختلفة لعظم العضد (شكل ٣٠)

الطرف السفلي : هو عريض ، ويشمل من الجهة الانسية للوحشية :

١ ـ العقدة الانسية : وهي بروز واضح في الجهة الانسية يمكن حسها ورؤيتها بسهولة في مفصل المرفق . سطحها الامامي يكوّن منشأ مشتركا للعضلات القابضة لرسغ اليد . أما السطح الخلفي فبه ميزاب لمرور العصب الزندي

٢ ـ البكرة : وسميت كذلك لتشابهها بالبكرة . سطحها أسطواني مفصلي مغطى بغضروف للتمفصل مع الحفرة السيفية الكبرى لعظم الزند

٣ ـ اللقمة : وبها سطح كروي أملس مفصلي مغطى بغضروف للتمفصل مع السطح العلوي لرأس عظم الكعبرة

٤ ـ العقدة الوحشية : وهي بروز للوحشية وللخلف تكون منشأ مشتركا للعضلات الباسطة وهي أقل وضوحا من العقدة الأنسية

٥ ـ نجد حفرتين أمام الطرف السفلي لعظم العضد أحداهما أعلى البكرة وتعرف بالحفرة القرنية لارتكاز النتوء القرني بها أثناء قبض مفصل الكوع والحفرة الثانية أعلى اللقمة وتسمى الحفرة الكعبرية لارتكاز رأس الكعبرة بها أثناء القبض كذلك . وأما في الخلف فتوجد حفرة واحدة كبيرة تعرف بالحفرة المرفقية لارتكاز النتوء المرفقي بها في نهاية بسط الساعد على العضد (شكل ٣١)

الجسم : طويل . اسطواني الشكل في نصفه العلوي ومنشوري ذو ثلاثة سطوح في نصفه السفلي . به ميزاب في الجزء العلوي من الامام يسمى ميزاب العضلة ذات الراسين العضدية . وبالسطح الخلفي لعظم العضد الميزاب الحلزوني

لمرور العصب الكعبرى أى الحلزونى (شكل ٣١)

وبمنتصف الجسم من الجهة الوحشية توجد الحدبة [illegible] التى يأسها أما مقابلها بالجهة الانسية فتوجد حدبة مستطيلة [illegible] العضدية (شكل ٣١)

عظما الساعد

يوجد بالساعد عظمان : عظم أنسى وهو الاكبر عظم الزند أما العظم الوحشى فهو عظم الكعبرة وذلك فى حالة بطح الساعد (شكل ٣٢)

عظم الزند

عظم الزند : احد العظام الطويلة . له جسم وطرفان . علوى وسفلى

الطرف العلوى وهو أكبر بكثير من الطرف السفلى : يتميز بوجود نتوء كبير إلى أعلى يعرف بالنتوء المرفقى لانه يتمفصله مع بكرة عظم العضد يكون مفصل المرفق ويوجد نتوء آخر أصغر منه إلى الامام ويسمى النتوء القرنى وبينهما حفرة كبيرة هلالية الشكل منقسمة إلى قسمين تعرف بالحفرة السينية الكبرى وهى حفرة مفصلية مغطاة بغضروف للتمفصل مع البكرة .

أما فى الجهة الوحشية للنتوء القرنى فتوجد الحفرة السينية الصغرى وهى حفرة مستعرضة مفصلية كذلك للتمفصل مع السطح الجانبى لرأس عظم الكعبرة أثناء الكب والبطح .

الطرف السفلى : صغير ومستدير ولذلك يسمى رأس عظم الزند به نتوء أبرى يتجه إلى أسفل والخلف والانسية يغطى سطحه السفلى وبمحيطه غضروف مفصلى للتمفصل مع لوح غضروفى يفصل سطحه السفلى عن عظام الصف الاول لرسغ اليد أما محيطه هذا فيتمفصل مع حفرة بالطرف الزندى السفلى لعظم الكعبرة فى حركتى الكب والبطح

(شكل ٣٢) الشكل الامامى لعظم الزند وعظم الكعبرة جهة اليمين

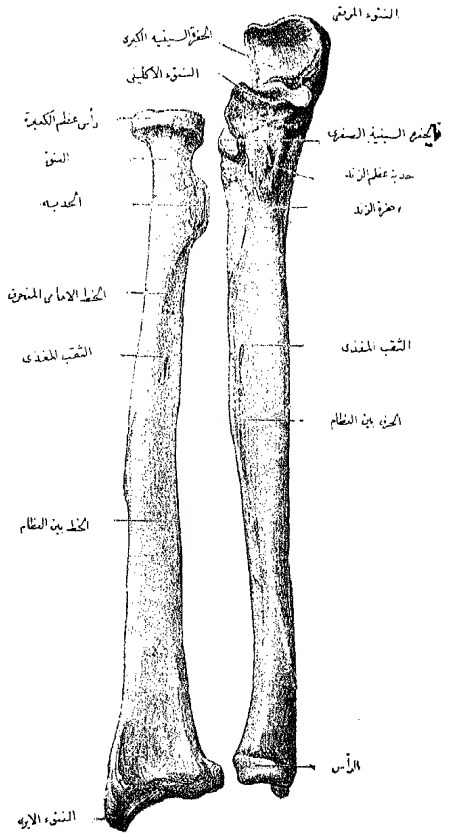

(شكل ٣٣) السطح الخلفي لعظمي الزند والكعبرة للجهة اليمنى

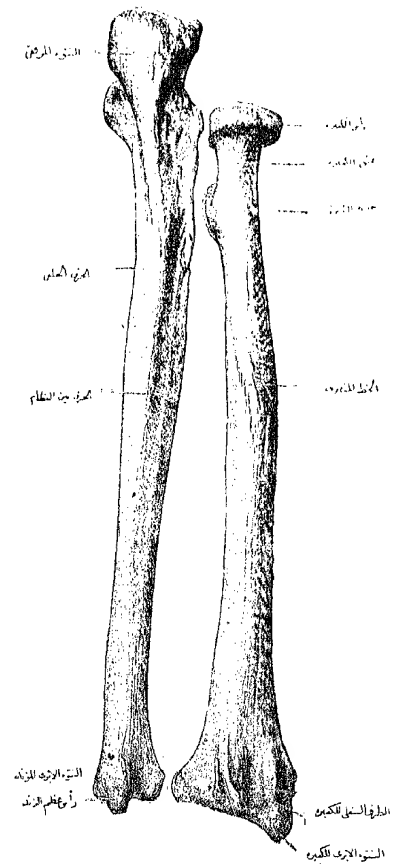

الجسم : وهو منشوري الشكل ذو ثلاثة سطوح أمامي مقعر قليلا . وأنسي محدب . وخلفي مستو . وثلاثة أحرف . أهمها الحرف الوحشي وهو حرف حاد ومقعر قليلا . ويعرف بالحرف بين العظام ويتصل بالغشاء بين العظام . والحرف الخلفي يقع تحت الجلد مباشرة ويسهل جسه وأهميته أنه يتوسط أو يفصل بين العضلات القابضة والعضلات الباسطة للعضد ويقع الحرف الثالث إلى الامام والانسية (شكل ٣٢)

عظم الكعبرة

هو العظم الوحشي للساعد أثناء البطح . أصغر من عظم الزند ، لهطرفان علوي أصغر بكثير من الطرف السفلي يمكنني الزند . وله جسم طويل (شكل ٣٢و٣٣)

الطرف العلوي : وهو أصغر طرفي العظم مستدير الشكل ولذا يسمى الرأس . يتميز بوجود سطح علوي أفقي مقعر مفصلي مغطى بغضروف للتمفصل مع لقمة عظم العضد . وسطح آخر مفصلي حلقي عمودي على السطح الاول يحيط بالرأس للتمفصل مع الحفرة السيئية الصغرى لعظم الزند . وأسفل الرأس جزء مختنق يسمى العنق وفي أسفل العنق من الوجهة الأنسية حدبة الكعبرة

الطرف السفلي : وهو كبير وعريض يكاد سطحه الامامي يكون مقعراً وسطحه الخلفي محدبا وبه جملة مياز يب لمرور أوتار العضلات الباسطة لرسغ اليد والاصابع . أما سطحه الانسي فضيق ومقعر ومفصلي يتمفصل مع رأس عظم الزند . ويحمل الطرف السفلي من الجهة الوحشية والخلف نتوءا أربيا ظاهرا يعرف بالنتوء الابرى الكعبري يقع حوالى ٢ سم أسفل النتوء الابرى لعظم الزند وللسطح السفلي للعظم سطح سفلي مثلث ومقعر للتمفصل مع السطح العلوي للصف الاول لعظام رسغ اليد

الجسم . وهو طويل رفيع من أعلى عريض من أسفل ، به ثلاثة أسطح سطح أمامي مقعر قليلا . وآخر وحشي محدب . وثالث خلفي مستو . ويفصل هذه الاسطح الثلاثة ثلاثة أحرف أجدرها بالذكر الحرف الانسي الذي يسمى

الحرف بين العظام الذى يحس بالعظام بين العظام (شكل ٣٣)

هيكل اليد

يتكون هيكل اليد من ثلاث مجموعات من العظام

المجموعة الأولى : وهى عظام رسغ اليد وهى عبارة عن ثمانية عظام صغيرة غير منتظمة الشكل تتمفصل بعضها مع بعض ومرتبة فى صفين علوى . ويحتوى على أربعة عظام يتمفصل ثلاثة منها بسطحها العلوى مع عظم الكعبرة . وبسطحها السفلى مع الصف الثانى من هذه العظام . أما الصف السفلى فيحتوى على أربعة عظام يتمفصل بعضها مع بعض ومع الصف العلوى زيادة على تمفصلها مع قواعد عظام مشط اليد الخمسة .

المجموعة الثانية : وهى عظام المشط وتتكون من خمسة عظام مستطيلة لكل منها جزء عريض يسمى قاعدة متجهة إلى أعلى تتمفصل مع الصف الثانى من عظام رسغ اليد . وجزء مستدير أصغر من القاعدة تتجه إلى أسفل يسمى رأساً للتمفصل مع قاعدة السلاميات المقابلة لها فى الصف الاول . ويلى هذا الرأس اختناق يسمى العنق . ويليها جسم عظم المشط وهو مقعر قليلا من الامام محدب بعض التحدب من الخلف . وتتصل عظام مشط اليد بعضها ببعض بوساطة أربطة عدة . زيادة على أربعة عضلات أمامية وأخرى خلفية تعرف بالعضلات بين العظام (شكل ٣٤)

المجموعة الثالثة . وهى عظام السلاميات وتكون الاصابع وعددها ثلاثة عظام فى كل من الاصابع الأربعة الأنسية واثنان فى الاصبع الكبير ، كل واحدة من هذه السلاميات لها قاعدة إلى أعلى ورأس إلى أسفل ، سطحها الامامى مستو أما سطحها الخلفى فمحدب

الأجزاء التى يسهل لمسها وحسها تحت الجلد

١ — فى الترقوة يحس السطح العلوى ، السطح الامامى للجسم ، الطرف

(شكل ٣٤) عظام رسغ اليد والمشط والسلاميات اليمنى من الخلف

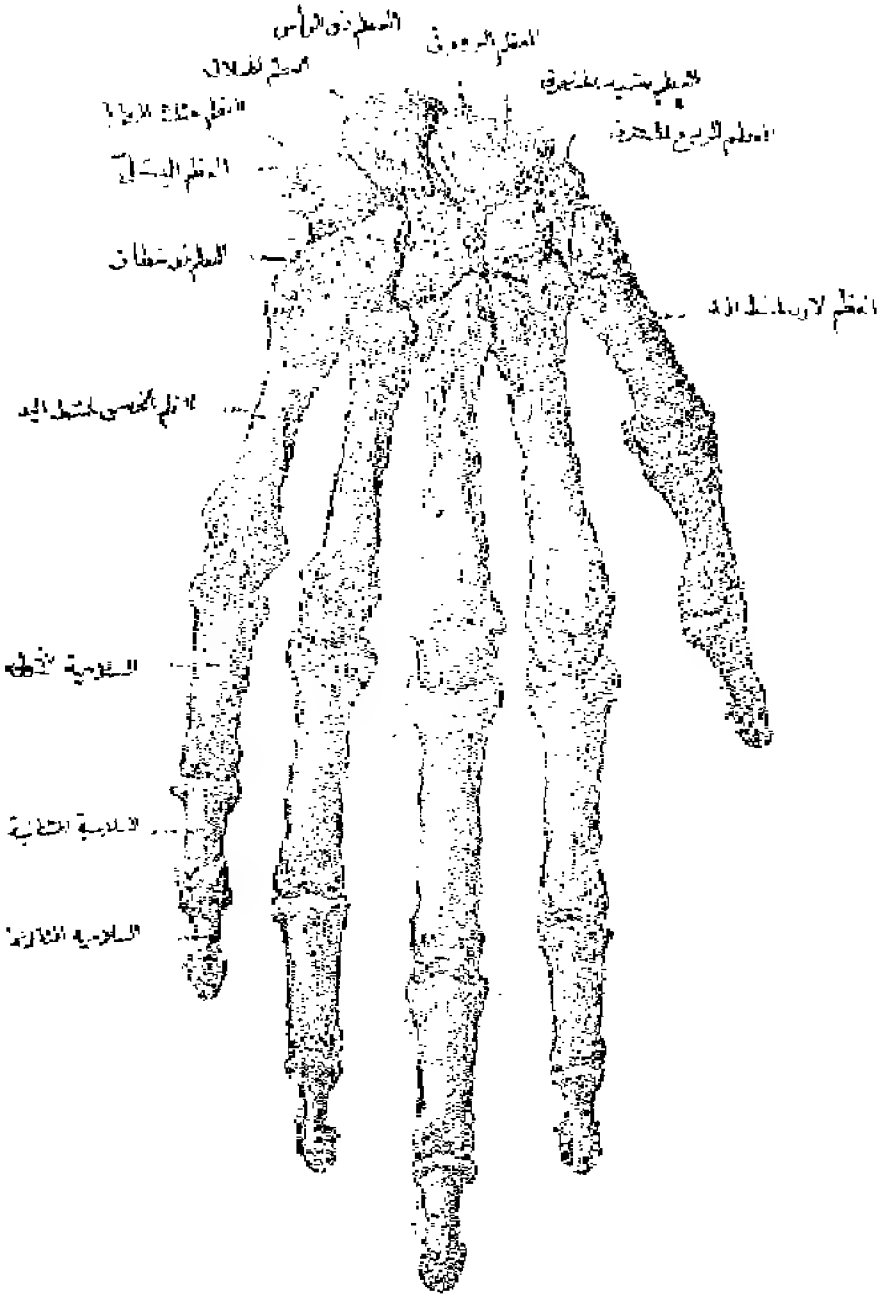

الانسى أما الطرف الوحشى فنميزه من النتوء الأخرومى عند تحريك العضد فقط

٢ ـ فى عظم المرفق : تحس الشوكة ، النتوء الأخرومى خصوصا حرفه الوحشى ، الزاوية السفلى ، والزاوية الانسية ، الحرف الفقرى والابطى .

٣ ـ فى عظم العضد : تحس الحدبة الكبيرة الوحشية والحدبة الصغيرة إلى الامام وبينهما الميزاب ، الحدبة الدالية ، ميزاب العصب الحلزونى خلف عظم العضد ، والعصب نفسه ، العصب الزندى فى ميزابه خلف العقدة الانسية ، والعقدتان الانسية والوحشية .

٤ ـ فى عظم الزند : تحس النتوء المرفقى ، الحرف الخلفى للجسم الذى ينتهى بالرأس ، كذلك النتوء الابرى الزندى .

٥ ـ فى عظم الكعبرة : تحس رأس الكعبرة فى حفرة خصوصا عند حركتى البطح والكب ، الطرف السفلى للعظم خصوصا من الخلف ، والنتوء الابرى .

٦ ـ عظام مشط اليد خصوصا رءوسها ورءوس السلاميات .

٧ ـ جملة عضلات وأوتار مهمة .

عظام الطرف السفلى

يشمل الطرف السفلى

١ العظم اللاسم له . ٢ عظم الفخذ . ٣ عظما الساق القصبة والشظية . ٤ عظام القدم وتشمل عظام رسغ القدم وعظام المشط والسلاميات .

العظم اللاسم له

العظم اللاسم له : هو عظم كبير وغير منتظم عريض من كلا طرفيه ومختنق فى الوسط حيث يوجد الحفى الحرقفى بسطحه الوحشى ، ويتمفصل من الامام

مع العظم اللاسم له المقابل له . أما من الخلف فينفصل مع عظم العجز لتكوين الحوض ويتكون العظم اللاسم له من ثلاثة أجزاء تتكون منفصل بعضها عن البعض فى الطفل وإنما تلتحم معا مكونة عظما واحدا عند البلوغ أو قبله بقليل وهـــذه الاجزاء الثلاثة هى العظم الحرقفى والعظم الورکى والعظم العانى .

العظم الحرقفى . هو الجزء العلوى الخلفى من العظم اللاسم له عريض ومنبسط له سطحان . وأربعة أحرف .

السطح الوحشى . هو سطح رباعى الشكل غير مستو محدب من الامام ومن الخلف ومقعر من الوسط به ثلاثة خطوط منحنية إلى الامام تحدد منشأ العضلات الآتية الثلاث وجزؤه السفلى يكون الجزء العلوى من الحق الحرقفى (شكل ٣٥)

السطح الأنسى . مقعر من الامام حيث منشأ العضلة الحرقفية ومحدب من الخلف لاشتماله على سطحين أولهما سطح مفصلى أذنى الشكل للتمفصل مع السطح المقابل له بالحافة الوحشية لعظم العجز مكونا المفصل العجزى الحرقفى والسطح الآخر خلفه وهو سطح خشن جدا لاتصاله بحمله أربطة قوية تربط العظم الحرقفى بالعجز وبالفقرات القطنية .

أحرف عظم الحرقفة الأربعة . هى (١) حرف علوى ويعرف بالعرف الحرقفى وهو أكبر الأحرف محدب لأعلى بوجه عام ومحدب من الامام للوحشية ومن الخلف للأنسية ينتهى طرفه الامامى بالشوكة الحرقفية الامامية العليا حيث يتصل بها الرباط الاربى والعضلة الخياطية ويسهل جسها ويطرفه الخلفى الشوكة الحرقفية الخلفية العليا التى تتعين بحفرة ظاهرة فى الخلف . ويالعرف الحرقفى من الجهة الوحشية حدبة ظاهرة تسمى حدبة الحرقفة . (٢) أما الحرف الامامى فمستدير وينتد من الشوكة الحرقفية الامامية العليا إلى الحق الحرقفى وبه الشوكة الحرقفية الامامية السفلى . (٣) والحرف الخلفى يكون الحافة الخلفية

(شكل ٣٥) السطح الوحشى للعظم الاسم له الاين

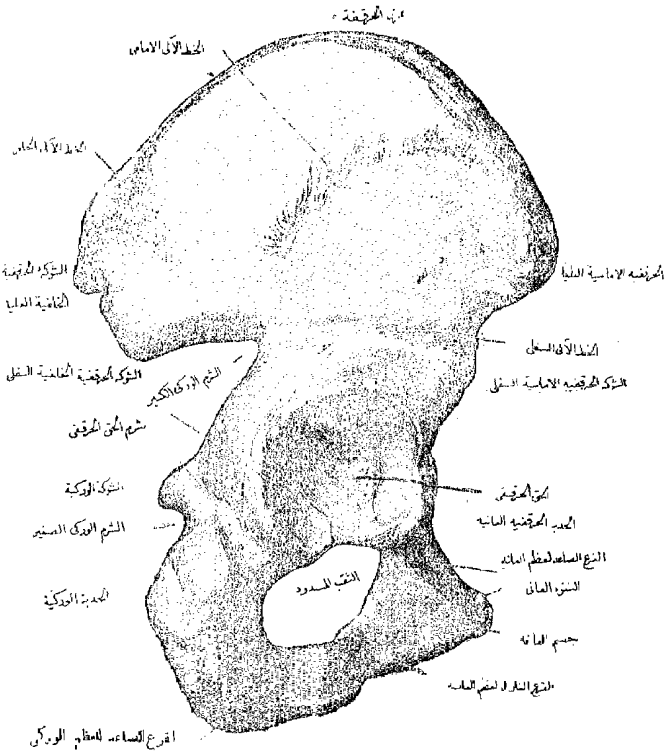

العلوية للشرم الوركى الكبير و يتصل عظم الحرقفة بعظم العانة من الأمام والعظم الوركى من الخلف وبذلك يساهم فى تكوين خمسى الحق الحرقفى .

العظم الوركى : ويكوّن الجزء الخلفى السفلى للعظم اللاسم له يتميز بحدبة فى أسفله تعرف بالحدبة الوركية يرتكز عليها الجسم فى الجلوس . يتفرع من هذه الحدبة إلى الأمام الفرع الوركى الصاعد الذى يتصل مع الفرع النازل العانى لتكوين ناحية من التقوس العانى وأعلى وخلف هذه الحدبة الوركية الجسم الوركى وله سطحان . سطح أنسى أملس يدخل فى تكوين الحوض الحقيقى . وسطح وحشى خشن لاتصاله ببعض العضلات والأربطة . وله حرفان حرف أمامى يشترك فى تكوين الثقب المسدود وحرف خلفى يكون الحافة السفلية للشرم الوركى الكبير والشرم الوركى الصغير . وبه الشوكة الوركية التى تتوسط بين الشرمين الوركيين . أما من أعلى فيتصل جسم العظم الوركى مع عظم الحرقفة ومن الأمام مع عظم العانة وبذلك يكوّن نحو خمسى الحق الحرقفى . (شكل ٣٦)

العظم العانى : ويكون الجزء الامامى السفلى للعظم اللاسم له ويتركب من جسم وفرعين . أما الجسم فهو عظم مفرطح رباعى الشكل له سطحان . سطح أنسى أملس أى خلفى يكون جزءا من الحوض الحقيقى . وسطح وحشى أى أمامى وخشن لأتصاله ببعض العضلات والاربطة المختلفة . حرفه الانسى عمودى تتصفصل بوساطة لوح غضروفى مع الحرف المقابل له مكونا الأرتفاق العانى . والحرف العلوى يتميز بشوكة تسمى بالشوكة العانية ويكون جزءا من الحرف العلوى للحوض الحقيقى أى مدخل الحوض .

فرعا عظم العانة : يتفرع من جسم عظم العانة إلى أعلى والخلف الفرع الصاعد للعانة ويكون نحو خمس الحق الحرقفى متصلا بذلك مع عظمى الحرقفة والورك . أما الفرع النازل فيتجه إلى أسفل والخلف والوحشية من الجسم ويتصل بالفرع الصاعد الوركى ليكونا ناحية من التقوس العانى .

وبذلك ينحصر الثقب المسدود بين العظم الوركى والعظم العانى فقط .

الحق الحرقفى . هو تجويف بوسط العظم اللاسم له بسطحه الوحشى . وتشترك أجزاء العظم الثلاثة فى تكوينه فيساهم العظم العانى بنحو خمس الحق الحرقفى . ويشترك الجزءان الآخران فى الاربعة أخماس بالتساوى تقريبا فيكون كل من العظم الحرقفى والوركى خمسى الحق . وتظل هذه الاقسام الثلاثة غير ملتحمة ويفصل بعضها عن البعض طبقة غضروفية إلى سن البلوغ أو قبله بقليل فتصبح جزءا واحدا . وهو حفرة ملساء عميقة مغطاة بغضروف مفصلى هلالى الشكل للتمفصل مع رأس عظم الفخذ لتكوين مفصل الفخذ غير أن بها سطحا صغيرا خشنا فى وسطها من أسفل والخلف لاتصال الرباط المبروم الفخذى .

الحوض

يتكون الحوض من تمفصل العظمين اللاسم لهما معا من الامام وتمفصل كل منهما مع عظم العجز والعصعص من الخلف . وينقسم إلى قسمين . الحوض الحقيقى أو التجويف السفلى . والحوض الكاذب ويحتوى على الجزء المتسع الذى يعلو الحوض الحقيقى الذى هو فى الحقيقة جزء متمم لتجويف البطن ويفصل بعضها عن بعض المضيق العلوى الذى يتكون من الحرف العلوى للارتفاق العانى والخط اللاسم له من كل جهة . أما من الخلف فبالزاوية العجزية القطنية . ولأهمية هذا المضيق فى حوض السيدة وضعت له أربعة أقطار . أولها القطر الأمامى الخلفى بين الارتفاق العانى والزاوية العجزية القطنية وطوله فى الحالات الطبيعية ١١ سم . والقطر الثانى ويعرف بالقطر المستعرض وهو بين أبعد نقطتين وحشيتين من الخط اللاسم له وطوله ١٣ سم . والثالث والرابع هما القطران المنحرفان الايمن والايسر وكلاهما يمتد من أعلى المفصل العجزى الحرقفى إلى الارتفاع العانى ويبلغ طول كل منهما ١٢٫٥ سم .

للحوض زيادة على المدخل أو المضيق العلوى مخرج أو مضيق سفلى . وبينهما تجويف الحوض .

ويحد المخرج من الامام إلى الخلف بأسفل التقوس العانى . الرباط المقوس للارتفاق العانى . وفرعى العظم العانى والوركى على كل ناحية . وحدبتى العظم

(شكل ٣٦) السطح الأنسى للعظم الأيسر للإنسان

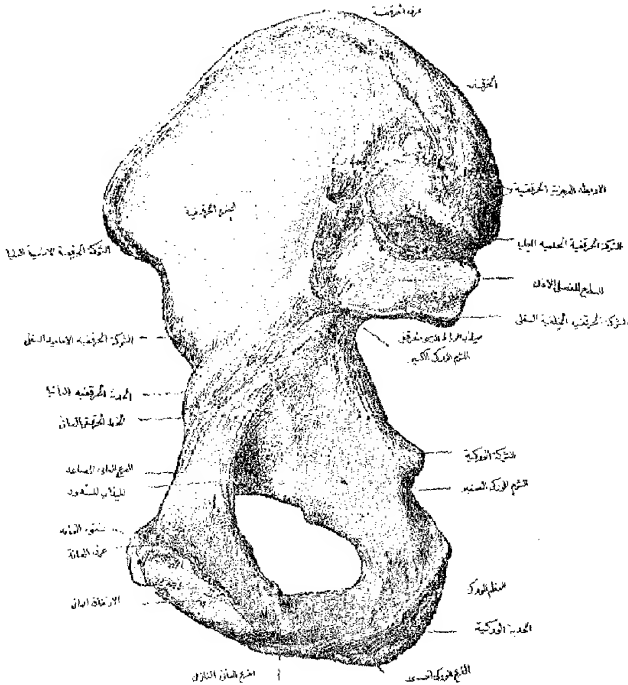

الوركي . والرباط العجزي الوركي على كل ناحية . وله قطران (١) قطر أمامي خلفي يمتد من أسفل الارتفاق العالي إلى قمة العصعص ويبلغ طوله ٩ سم (٢) وقطر آخر مستعرض يمتد بين الحدبتين الوركيتين من الخلف ويبلغ طوله ١١ سم في السيدة

تجويف الحوض

تجويف الحوض : وهو قناة قصيرة ومتسعة بين مدخل الحوض ومخرجه ويوجد به المثانة وملحقاتها من الامام . والمستقيم والقناة الشرجية من الخلف . وأعضاء التناسل في الوسط بخلاف العضلات والصفاقات والأربطة والأوعية والاعصاب والغدد والأوعية الليمفاوية .

ومما يجدر ذكره أن تجويف الحوض بين المدخل والمخرج يتجه أولا إلى أسفل والخلف ثم إلى أسفل والامام . كما أننا نلاحظ أن هيكل الحوض موضوعا وضعا مائلا إلى الامام بحيث أن مدخله يتجه أكثر إلى الامام منه إلى أعلى لدرجة أن السطح الافقي الذي يمر بأعلى الارتفاق العالي يمر بقمة العصعص وكذلك يمر سطح رأسي واحد بالشوكة الحرقفية الامامية العليا من كل ناحية والحافة العليا للارتفاق العالي .

حوض السيدة والرجل . يتميز هيكل الحوض في السيدة عنه في الرجل بعدة اختلافات أهمها : (١) أنه بوجه عام أوسع وأقصر من حوض الرجل ليصلح للقيام بما يتطلبه منه حفظ الجنين وتموه ومستلزمات الوضع (٢) المضيق العلوي والسفلي في السيدة أوسع منهما في الرجل . (٣) يكون التقوس العاني زاوية منفرجة بينما يكون في الرجل أقل من زاوية قائمة . (٤) الزاوية العجزية القطنية أقل بروزا في السيدة . (٥) الشرم الكبير واسع جدا في حوض السيدة ضيق في حوض الرجل . (٦) المفصل العجزي الحرقفي في السيدة يشمل فقرتين فقط تقريبا بينما في الرجل يشمل ثلاث فقرات . (٧) الارتفاق العاني في السيدة عريض وقصير بخلاف الارتفاق العاني في الرجل ضيق وطويل . (٨) عظم الحرقفة قصير ومتوسط والحفرة الحرقفية أقل عمقا منها في الرجل والمسافة بين الشوكة الحرقفية العليا الامامية والارتفاق العاني أطول كثيرا في السيدة . (٩) عظم العجز

عريض وقصير وسطحه الامامى مقعر كثيرا من نصفه السفلى إذ ينحنى إلى الامام مرة واحدة فى السيدة بينما فى الرجل طويل وضيق ويكون أنحناؤه تدريجيا وقليلا . (١٩) عظام حوض السيدة فى بنيانها بوجه عام أرق منه فى الرجل كما أن حدباته وشوكاته وأحرفه ونتوءاته وبروزاته رقيقة جدا نسبيا لما يقابلها فى حوض الرجل . كما تتخذ اتجاها أكثر للوحشية فى السيدة لتزيد من اتساع الحوض (شكل ٣٧ . ٣٨)

الحوض فى الطفل

نجد أن أجزاء عظم الحرقفة الثلاثة تظل منفصل بعضها عن بعض بغضروف على شكل ثلاثة أنصاف أقطار الدائرة بالحق الحرقفى حتى سن البلوغ . كما نرى الكراديس الغضروفية تعلو العرف الحرقفى والشوكة الحرقفية الأمامية العليا والسفلى والحدبة الوركية والارتفاق العانى وتظل غير ملتحمة مع عظامها حتى بعد سن العشرين وقبيل الخامسة والعشرين (شكل ٣٩)

وكذلك نجد أن فقرات عظم العجز منفصل بعضها عن بعض بغضاريف بل وأجزاؤها المختلفة غير ملتحم بعضها مع بعض ولكن بين البلوغ والسنة السادسة عشر يبتدأ التحام الفقرات بعضها ببعض من أسفل إلى أعلى وتشبه الفقرات المكونة للعصعص فقرات العجز غير أن التحام بعضها ببعض قد يتأخر إلى سن الثلاثين .

ولو أنه يمكن تمييز حوض الطفل الانثى من الطفل الذكر إلا أنه فى الطفولة يكون غير كامل التكوين إذ أنه لا يتسع لاعضائه الاصلية التى بالحوض الحقيقى مثل المثانة وأعضاء التناسل فى الانثى إلا بعد البلوغ إذ يظل معظم أجزائها فى تجويف البطن حتى الشهر السادس من الحياة الرحمية ولا تتخذ مكانها الحقيقى فى الحوض إلا حوالى سن البلوغ

عظم الفخذ

عظم الفخذ هو أطول عظم فى الجسم ويقدر بربع طول الهيكل الذى

(شكل ٣٧) حوض عظمى لرجل من الامام

(شكل ٣٨) حوض عظمى لسيدة من الامام

(شكل ٤٠) عظم الفخذ الايمن من الامام

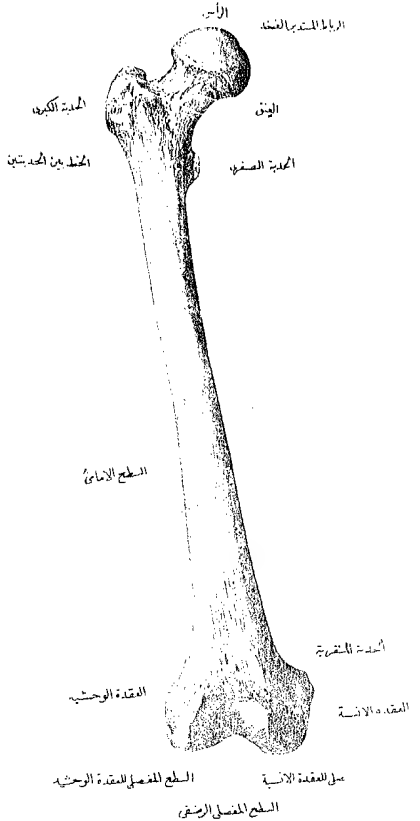

(شكل ٤١) عظم الفخذ الايمن من الخلف

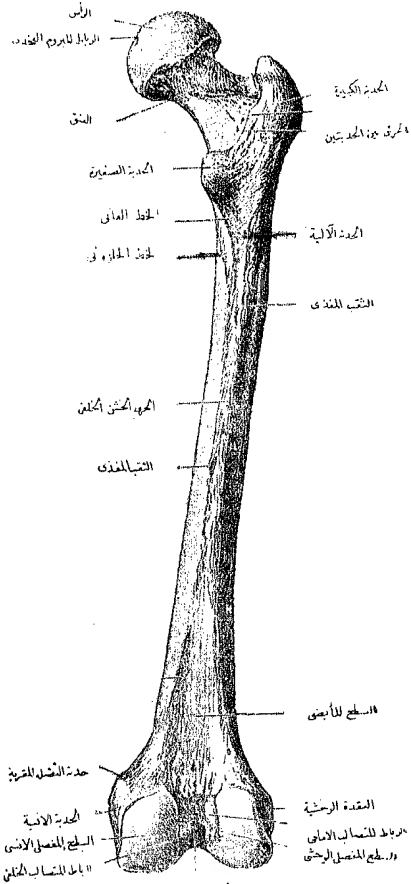

يتكون منه الجسم يمتد من مفصل الفخذ إلى مفصل الركبة كباقى العظام الطويلة له طرفان . علوى وسفلى . وجسم (شكل ٤٠)

الطرف العلوى : به جزء كروى أملس مغطى بغضروف مفصلى يمتد إلى أعلى والأنسية تسمى الرأس . ويلى الرأس جزء مختنق قليلا ولكنه مبطط من الامام للخلف يكون العنق ويتصل بالعنق من الجهة الوحشية حدبة كبيرة رباعية الزوايا تعرف بالمدور الكبير . أما أسفل العنق وللجهة الأنسية فيوجد المدور الصغير وهو حدبة صغيرة هرمية الشكل (شكل ٤٠)

الطرف السفلى : أكبر وأعرض من الطرف العلوى ويحتوى على عقدتين كبيرتين واحدة أنسية وهى أضيق وأطول وأكثر إنحناء لأسفل من الأخرى الوحشية ويغطى العقدتان غضروفا مفصليا وبه من الأمام سطح أملس مفصلى للتمفصل مع عظم الرضفة أما من أسفل فيوجد سطحان مفصليان للعقدتين للتمفصل مع السطحين المتشابهين المقابلين لهما بأعلى عظم القصبة . وبينهما حفرة لأسفل وللخلف ولكنه أكثر ظهورا من الخلف . ونجد على كل جانب من هذه الحفرة رباط من الرباطين المتصالبين لمفصل الركبة

الجسم . طويل واسطوانى الشكل أكثر استدارة فى نصفه العلوى عريض فى نصفه السفلى . سطحه الأمامى أملس ومحدب إلى الامام . ويتقابل سطحه الانسى والوحشى فى الوسط من الخلف فى حرف بارز خشن يعرف بالخط الخلفى الحلزونى الفخذى لعظم الفخذ لاتصاله بجملة عضلات غير أنه فى الثلث السفلى من الجسم تفترق شفتا الخط الخشن هذا كل إلى ناحيتها وبذلك ينحصر بينهما سطح أملس يسمى السطح المأبضى (شكل ٤١)

عظم الرضفة : عظم صغير ولكنه أكبر العظام السمسمية بالجسم هرمى الشكل قاعدته لأعلى تتصل بوتر العضلة الرباعية الفخذية . وقمته لاسفل تتصل بالرباط الرضفى . له سطح وحشى خشن لاتصاله بالعضلة المذكورة أما سطحه الانسى فينقسم إلى قسمين أنسى ووحشى أما الجزء الانسى فأصغر السطحين وهو رأسى والجزء الوحشى مقسم بوساطة بروزين أفقيين إلى ثلاثة سطوح

عظما الساق

يتكون الساق كالساعد من عظمين . عظم كبير أنسى يسمى عظم القصبة . وعظم وحشى يسمى عظم الشظيه

عظم القصبة

عظم القصبة : هو أحد العظام الطويلة بالجهة الانسية للساق لجسم وطرفان

الطرف العلوى . عريض وأكبر من الطرف السفلى ويتميز بحدبتين أكبرهما أنسية والاخرى وحشية . يفصل بعضهما عن بعض سطح خشن لاتصاله بالاربطة المتصالبة . ويغطى سطحا الحدبتين غضروفا مفصليا للتمفصل مع السطحين المقابلين لهما بعقدتى عظم الفخذ . وتتميز الحدبة الانسية من الوحشية أن سطحها العلوى أطول وأضيق من سطح الحدبة الوحشية ويسطحها الانسى ميزاب مستعرض واضح لوتر العضلة نصف الغشائية أما الحدبة الوحشية فسطحها العلوى مستدير تقريبا ويحمل سطحها الوحشي من الخلف سطحا مستديرا مفصليا للتمفصل مع رأس عظم الشظية

الطرف السفلى : يتميز الطرف السفلى بوجود بروز كبير بالجهة الانسية وهو الكعب الانسى . أما بالجهة الوحشية فيوجد سطح مفصلى أملس مستعرض للتمفصل مع عظم الشظية . والسطح السفلى رباعى ومقعر أعرض قليلا من الامام عن الخلف . يتمفصل مع السطح العلوى للعظم القنزعى . حرفه الامامى مستدير بخلاف الخلفى فانه حاد (شكل ٤٢)

الجسم : كبير ومنشورى الشكل فى أعلى اسطوانى من أسفل له ثلاثة سطوح وهى أنسى . ووحشى . وخلفى . أما الانسى فيقع تحت الجلد ويمكن جسه بسهولة من أعلاه الى أسفله حيث ينتهى بالكعب الانسى ويغطى السطح الوحشى والخلفى جملة عضلات ويفصل هذه الاسطح الثلاثة أحرف ثلاثة أهمها الحرف الامامى الذى يبتدىء من بروز كبير أعلى وأمام عظم القصبة يسمى حدبة القصبة وينتهى

(شكل ٤٢) عظم الفصبة والشظية جهة اليمين من الخلف

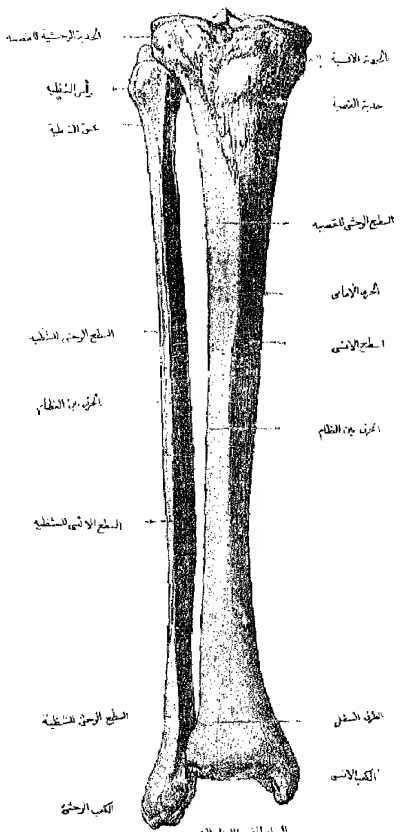

(شكل ٤٣) عظم القصبة والشظية من الخلف جهة اليمين

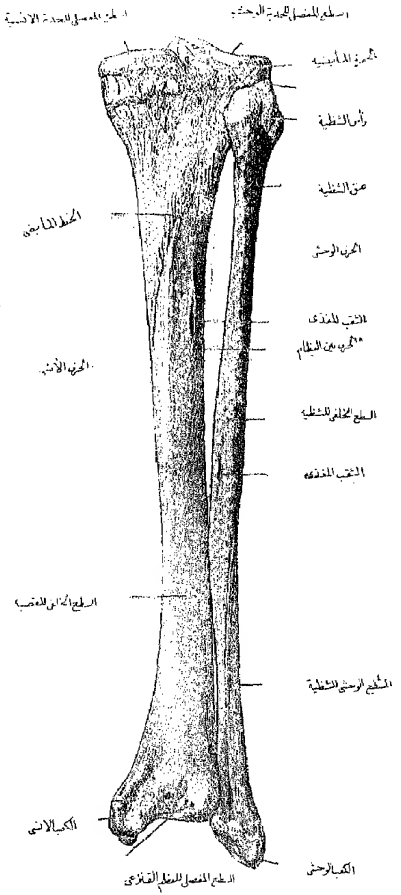

أمام الكعب الانسى وهذا الحرف يقع تحت الجلد ويمكن حسه بسهولة كما يمكن رؤيته فى معظم الاحوال والحرفان الآخران هما وحشى وأنسى وإنما للخلف (شكل ٤٣)

عظم الشظية

عظم الشظية أرفع عظام الجسم بالنسبة لطوله يقع فى الجزء الوحشى للساق . له رأس مستدير تقريبا يشبه الزهرة به سطح يتجه إلى أعلى والانسية والامام يتمفصل مع سطح مفصلى بالحدبة الوحشية لعظم القصبة كما انه يحمل نتوءا أبريا بالجهة الوحشية من الخلف ويلى الرأس جزء مختنق يسمى العنق . أما الطرف السفلى فمبطط من الانسية للوحشية . سطحه الوحشى يكون الكعب الوحشى أما سطحه الانسى فينقسم الى قسمين سطح أملس مفصلى للامام للتمفصل مع عظم القصبة والعظم القنزعى وسطح خلفى أصغر منه خشن وبه حفرة واضحة للاتصال بالرباط القنزعى الشظي الخلفى . أما جسم الشظية فيمكن فى أغلب الاوقات تمييز ثلاثة سطوح به . وهى سطح وحشى وسطحان أنسيان واحد أمامى والآخر خلفى ويفصل هذه الاسطح الثلاثة حروف ثلاثة أهمها الحرف بين العظام الذى يتوسط بين السطحين الانسيين

هيكل القدم

يحتوى هيكل القدم مثل هيكل اليد على ثلاث مجموعات من العظام . المجموعة الاولى عظام رسغ القدم . والثانية عظام مشط القدم . والثالثة عظام السلاميات (شكل ٤٤)

عظام رسغ القدم : هى عبارة عن سبعة عظام غير منتظمة يتمفصل بعضها مع بعض فى ثلاثة صفوف

الصف الاول أى الخلفى ويحتوى على عظم العقب والعظم القنزعى

الصف الثانى أى الاوسط ويشمل العظم الزورقى

الصف الثالث أى الامامى ويحتوى على العظام الاسفينية الثلاثة وعظم المكعب

عظم العقب : عظم العقب أكبر عظام رسغ القدم له ستة سطوح (١) خلفي يمكن حس جزء كبير منه تحت الجلد ويتصل بالوتر العقبي أي وتر أكيلس (٢) وسطح أمامي ويتجه إلى أعلى للتمفصل مع العظم الفلزعي ومن الامام يتمفصل مع العظم المكعب ويحيط بالعظم العقبي من أسفل والجانبين جملة عضلات وأربطة ويتميز (٣) سطحه الانسي أن به بروزاً يقع تحت الجلد ويعرف بالنتوء الحامل للعظم الفلزعي (٤) وسطح وحشي به نتوء بكرى (٥) وسطح سفلي بأخمص القدم (٦) سطح علوي صغير

العظم الفلزعي : العظم الفلزعي هو أهم عظام رسغ القدم إذ هو حلقة الأتصال بين عظام الساق وباقي عظام رسغ القدم . بل هو حجر الزاوية في تكوين قوس القدم — سطحه العلوي المحدب وسطحه الأنسي يتمفصلان مع السطحين المفصليين السفلي والأنسي لعظم القصبة . وسطحه الوحشي مثلث الشكل يتمفصل مع عظم الشظية أما رأسه الذي يكون الجزء الأمامي يتمفصل مع العظم الزورقي بينما سطحه السفلي يتمفصل مع عظم العقب .

العظم الزورقي : يشبه الزورق في شكله يتمفصل بسطحه الخلفي المقعر مع رأس العظم الفلزعي . وبسطحه الأمامي المحدب مع العظام الأسفينية الثلاثة له حدبة تحت الجلد يمكن حسها في الحافة الأنسية للقدم .

العظام الأسفينية : وعددها ثلاثة تعرف من الجهة الأنسية للوحشية بالعظم الأسفيني الأول والثاني والثالث وأهم ما يجب ملاحظته في هذه العظام أنها هرمية الشكل قواعدها إلى أعلى وقممها إلى أسفل مما يحقق ويزيد في تقوية قوس القدم تتمفصل من الخلف مع العظم الزورقي ومن الأمام مع قواعد عظام مشط القدم الثلاث الانسية .

العظم المكعب : وشكله مكعب تقريبا . سطحه العلوي أكبر من سطحه السفلي . يتمفصل من الخلف مع عظم العقب ومن الأمام مع قاعدتي العظم الرابع والخامس لمشط القدم .

(شكل ٤٤) السطح العلوى لعظام القدم الايمن

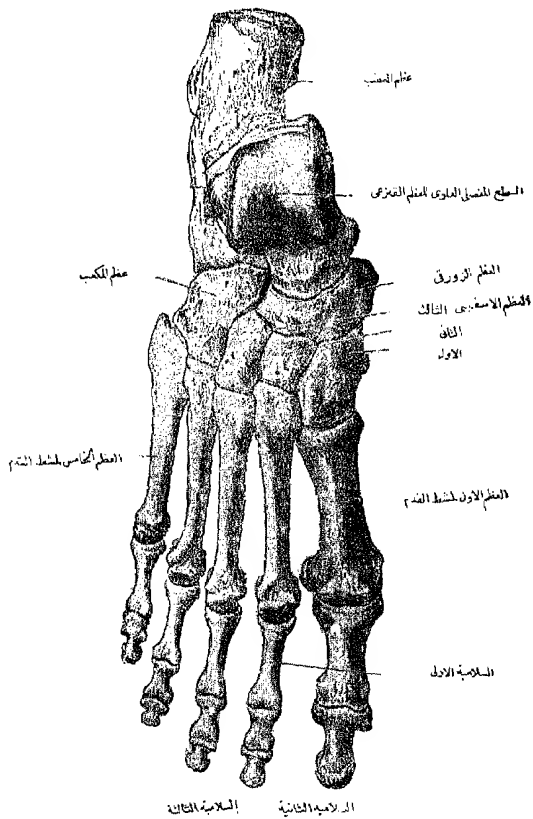

عظام مشط القدم : وتشبه عظام مشط اليد وعددها خمسة عظام كذلك .

ولكل عظم قاعدة فى الخلف تتمفصل مع عظام رسغ القدم . ورأس الى الامام تتمفصل مع قاعدة إحدى سلاميات الصف الأول . لكل منها سطح علوى محدب وسطح سفلى مقعر قليلا وسطح وحشى أضيق وأصغر من السطح الانسى . ويتميز عظم مشط الاصبع الكبير بأنه أكبر او أقصر من باقى العظام الأربعة الأخرى .

السلاميات : وهى عظام الاصابع ثلاثة منها لكل أصبع . السلامية الاولى وهى أكبرها وتتمفصل مع رأس عظم مشط القدم من الخلف بوساطة قاعدتها وتتمفصل برأسها من الامام بقاعدة السلامية الثانية أى الوسطى التى هى أصغر منها وأكبر من السلامية الثالثة أى الاخيرة أما الاصبع الكبير ففيه سلاميتان فقط وهما أكبر حجما من سلاميات الاصابع الاربعة الاخرى .

قوس القدم . تتمفصل عظام رسغ القدم وعظام المشط والسلاميات بعضها مع بعض فتكون قوسين أحدهما القوس الطولى الذى يمتد من الامام إلى الخلف والآخر القوس المستعرض الذى يمتد من الانسية للوحشية . ويقسم القوس الطولى عادة الى قسمين :

(١) القوس الانسى ويتكون من العظم العقبى . والقنزعى . والزورقى . والعظام الاسفينية الثلاثة . والثلاثة العظام الانسية من عظام مشط القدم ويرتكز طرفه الامامى على رءوس عظام مشط القدم للاصبع الاول والثانى والثالث وطرفه الخلفى على النتوءين الخلفيين للعظم العقبى وقمة هذا القوس بل حجر زاويته هى العظم القنزعى وهذا القوس أعلى الاقواس وأكثرها مرونة (شكل ٦٣) ولذلك كان له نصيب أوفر من الاربطة القوية والعضلات

(٢) القوس الوحشى ويرتكز طرفه الامامى على رأس عظمى مشط القدم للاصبع الرابع والخامس وطرفه الخلفى على عظم العقب ويتركب من عظم المكعب والعظم القنزعى بين نقطتى ارتكازه ويمتاز هذا القوس بصلابته وقلة

حركاته ولا يكاد ارتفاعه يكون محسوسا (شكل ٤٤)

ثانيا ـ قوس مستعرض كامل التقوس من الجهة الوحشية بخلاف الجهة الانسية ويتكون فى الاجزاء الامامية لعظام رسغ القدم والاجزاء الخلفية لعظام المشط ويستمد هذا القوس المزدوج قوته ومرونته من :

١ ـ شكل عظام القدم وتفصلها عما . ٢ ـ من الاربطة العديدة بما فيها الاربطة بين العظام ٣ بعض العضلات والاوتار ٤ بعض الصفاقات

والغرض من هذه الاقواس :

١ ـ تقوية هيكل القدم ليستطيع احتمال وزن الجسم ٢ ـ توزيع وزن الجسم توزيعا عادلا على العظام المختلفة ليسهل علينا المشى والصعود والهبوط بالحركات الضرورية اللازمة ٣ ـ ليكسب القدم مرونة لازمة لامكان القيام بهذه الحركات المختلفة بأحكام وباقتصاد وبأسهل الطرق ٤ ـ ليقينا شر الصدمات والمضاعفات التى تنشأ من الجرى والوثب والحركات السريعة الاخرى الحادثة والطارئة ٥ ـ حفظ الاوعية والاعصاب والعضلات وباقى الانسجة التى بأخمص القدم من وزن الجسم وضغطه (شكل ٤٤ ا وشكل ٤٤ ب)

الفصل الثاني

الجهاز المفصلي

المفصل هو عبارة عن التحام أو تقارب أو ارتكاز طرفي عظمين أو أكثر أوغضروفين بعضهما إلى بعض وحفظهما أو تثبيتهما لدرجة ما بوساطة أنسجة ليفية في بعض الحالات وأنسجة مرنة مطاطة في البعض الآخر كل بما يتناسب مع الحركة اللازمة للمفصل المعين .

وتقسم المفاصل بالنسبة للحركات التي يسمح بها لها تركيبها إلى ثلاثة أقسام :-

أولا - مفاصل عديمة الحركة . وهي إما مفاصل ليفية أو مرنة أو غشائية وتقتصر على وجود بعض الأربطة الليفية أو الغشائية بين أجزائها ولا تسمح بأي حركة مطلقا . مثل ما يحصل في مفاصل عظام الوجه والأغشية بين العظام وتدارز الجمجمة .

ثانيا - مفاصل قليلة الحركة وهي غضروفية في الغالب وهي لا تسمح إلا بحركات بسيطة ضيقة النطاق . وبعضها في أوقات خاصة . وتقتصر على أن أطراف عظامها مغطى بغضروف . ووسطها طبقة غضروفية . وغضاريفها هذه إما أن تكون ابتدائية مثل ما يحصل في التحام عظام الجمجمة وما يحدث في التحام أجزاء العظم الواحد وما يحدث في كراديس العظام وإما أن تكون غضاريف ثانوية مثل ما يحصل في مفصل الارتفاق العاني أو المفصل بين أجسام الفقرات المختلفة .

ثالثا - مفاصل متحركة بعضها تستطيع الحركة في جملة اتجاهات وبدرجة كبيرة في كثير من الاحوال وهو شأن معظم المفاصل بالأطراف خصوصا . وليكون المفصل قادرا على القيام بحركات واسعة يجب أن يحتوي على :

١ - محفظة زلالية . وهي عبارة عن محفظة أو غشاء يبطن سطحه الخارجي

السطح الداخلي للمحفظة الليفية للمفصل بينما يغطى سطحه الداخلى الناعم الملمس السطوح أو الاجزاء غير المفصلية والتى لا يغطيها الغضروف المفصلى ولو أنها بداخل المحفظة الليفية للمفصل إذ يلتحم الغشاء الزلالى هذا على حدود الاجزاء أو السطوح المفصلية التى يغطيها الغضروف المفصلى ولكن لا يغطيها الغشاء .

والغرض من الغشاء الزلالى إفراز السائل الزلالى : أولا ليسهل انزلاق السطوح المفصلية بعضها على بعض وبوقايتها فى الوقت ذاته شر الاحتكاك بنفسها أو بالانسجة حولها . ثانيا : لأن السائل الزلالى يكاد يكون الغذاء الوحيد للغضاريف المفصلية . ثالثا : لأن بالسائل الزلالى هذا خلايا آكلة لحماية المفصل ضد ما يتخلف بالمفصل أو ضد الجراثيم التى قد تتطرق اليه .

٢ — محفظة ليفية خارج المحفظة الزلالية . وتكون عادة اسطوانية الشكل تتصل بأحد طرفيها بالخط أو الخطوط المحددة للسطوح المفصلية من جانب من العظام المتمفصلة . وتكون فى بعض الاوقات العنق التشريحية . وتتصل هذه الاسطوانة الليفية بطرفها الآخر بحدود السطح أو السطوح المفصلية الأخرى المقابلة لها التى تتمفصل مع الاطراف الاولى . وتكون عادة هذه المحفظة الليفية ذات نسيج قوى ألياف ذات اتجاهات مختلفة تزيد فى بعض الاحيان فى مواضع خاصة تستلزمها الحركات المختلفة . وتسمى بالأربطة المحفظية التي تتميز بثخانة فى المحفظة المذكورة . (شكل ٤٥) .

٣ — يوجد فى أغلب الاحيان خارج المحفظه الليفية أربطة تعمل لتقوية هذه المحفظة فى مواضع خاصة تستلزمها حركات المفصل من جهة . ولوقايته من جهة أخرى يعرف عادة كل رباط باسم يقطن اتصاله أو موضعه أو عمله وذلك زيادة على مضلات والاوتار والاربطة المحيطة بها .

٤ — يغطى سطوح أجزاء العظام المتمفصلة طبقة غضروفية مفصلية ملساء بتخذ كل سطح مفصلى شكلا مناسباً للسطح الذى يتمفصل معه كما أن السطحين صلبين يتناسبان تماما شكلا واتساعا مع الحركات التى يتطلبها منهما المفصل بن هذا .

يغذى كل مفصل أعصاب العضلات التى تعمل على تحريك ذلك المفصل غير

(شكل ٤٥) انموذج لمفصل متحرك ذي محفظة إزلالية

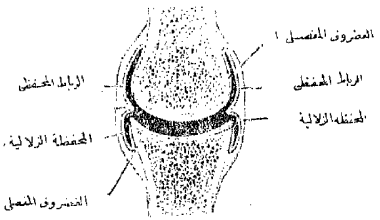

(شكل ٤٦) مفصل الكتف

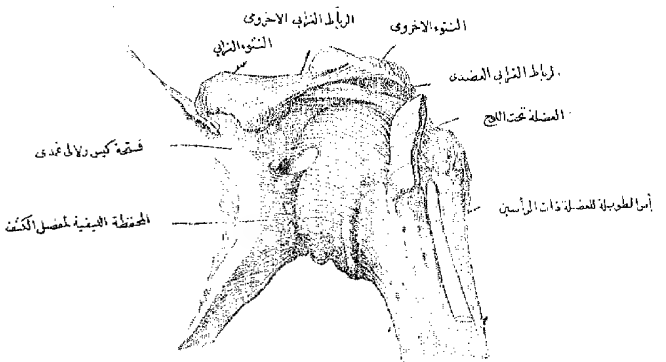

أن بعض الياف عضب العضلات الباسطة مثلا تغذى المحفظة الليفية من جهة العضلات القابضة ليكون حارسا على عضلاته الباسطة لالتفافى فى حركة البسط لدرجة تضر معها بالعضلات القابضة وبالمحفظة الليفية جهة هذه العضلات. وعادة يغذى كل مفصل عصب واحد على الأقل من أعصاب العضلات القابضة والباسطة والمقربة والمبعدة .

ومما يجدر ذكره أن المفصل المتين البنيان لا يستطيع القيام بحركات واسعة والمفصل الذى يستطيع القيام بحركات واسعة تنقصه المتانة لحد كبير فمفصل الكتف الذى يستطيع القيام بجملة حركات واسعة النطاق تتطلبه منه ضروريات الطرف العلوى ينقصه كثيراً من المتانة فى البنيان ولذلك كان معرضاً للخلع فى أحوال كثيرة بينما مفصل الفخذ متين جداً لأهمية موضعه ولذلك يتعذر عليه القيام بأكثر من حركات محدودة بقدر ما تسمح به الحاجة فقط .

والحركات التى تسمح بها المفاصل هى :

١ ـ القبض ـ تقريب جزئى العضو الواحد بعضهما لبعض مثل قبض الساعد للعضد أو تقريبه له

٢ ـ البسط عكس القبض أى تبعيد جزئى العضو الواحد بعضهما عن بعض

٣ ـ الضم أو التقريب هو تقريب عضو من الجسم للجذع أو للخط المتوسط

٤ ـ التبعيد عكس الضم أو التقريب

٥ ـ التدوير ويكون للانسية أى جهة الخط المتوسط للجسم أو للوحشية أى بعيداً عن الخط المتوسط للجسم

٦ ـ الدوران ـ وهو مجموع جملة حركات كما يحصل فى مفصل الكتف

٧ ـ البطح هو جعل راحة اليد إلى أعلى

٨ ـ الكب هو جعل راحة اليد إلى أسفل وهو عكس البطح

مفصل الكتف

مفصل الكتف أحد المفاصل ذات المحفظة الزلالية يتركب من السطح المفصلى لرأس عظم العضد والحفرة العنابية لعظم اللوح فهو مفصل واسع الحركة ولذلك ينقصه بعض المتانة التى تتمتع بها المفاصل الكبيرة محدودة الحركة

المحفظة الليفية . تنفصل بعنق عظم العضد التشريحية من جهة وبحافة الحفرة العنابية من الجهة الأخرى . خلاف الاربطة المفصلية التي تقوى المحفظ الليفية من سطحها الخارجي والمحفظة الليفية تقوب مقابلة لثقوب فى المحفظ الزلالية

المحفظة الزلالية . هى كيس زلالى مقفل يغطى سطحه الداخلى السطوح غير المفصلية داخل المحفظة الليفية وسطحه الخارجي يبطن السطح الداخلى للمحفظ الليفية ، به فتحتان كل لمحفظة زلالية صغيرة وفتحة أخرى لوتر الرأس الطويل للعضلة ذات الرأسين . ويغذى مفصل الكتف العصب فوق الناوح وتحته والابطى

الحركات التى يسمح بها المفصل والعضلات التى تقوم بها

قبض العضد على الجذع بوساطة : ـ

١ ـ العضلة تحت اللوح . ٢ ـ الجزء الأمامى للعضلة الدالية . ٣ ـ العضل الصدرية العظيمة (جزء الترقوة) . ٤ ـ العضلة الغرابية العضدية ٥ ـ العضل ذات الرأسين العضدية

ا . بسط العضد على الجذع بوساطة :

١ ـ العضلة تحت الشوكة . ٢ ـ العضلة المستديرة العظيمة . ٣ ـ العضلة المستديرة الصغيرة . ٤ ـ العضلة العريضة الظهرية . ٥ ـ الرأس الطويل للعضلة ذات الثلاثة الرءوس . ٦ ـ العضلة الصدرية العظيمة (جزء عظم القص والاضلاع)

ب . ضم أو تقريب العضد من الجذع يكون بوساطة :

١ ـ العضلة تحت اللوح . ٢ ـ العضلة تحت الشوكة . ٣ ـ العضلة المستديرة الصغيرة . ٤ ـ العضلة الصدرية العظيمة . ٥ ـ العضلة العريضة الظهرية ٦ ـ العضلة المستديرة العظيمة . ٧ ـ العضلة الغرابية العضدية . ٨ ـ العضلة ذات الرأسين . ٩ ـ العضلة ذات الثلاثة الرءوس

جـ . تبعيد العضد عن الجذع تقوم به

١ ـ العضلة فوق الشوكة . ٢ ـ والعضلة الدالية (الالياف الوسطى)

د . الدوران للانسية يتم بالعضلات الآتية .

١ ـ العضلة تحت الاوح . ٢ ـ العضلة الصدرية العظيمة . ٣ ـ العضلة العريضة الظهرية . ٤ ـ العضلة المستديرة العظيمة

هـ . الدوران للوحشية بوساطة :

١ ـ العضلة تحت الشوكة . ٢ ـ العضلة المستديرة الصغيرة . ٣ ـ الالياف الخلفية للعضلة الدالية .

مفصل المرفق

مفصل المرفق : (الكوع) يشمل فى الحقيقة ثلاثة مفاصل لها محفظة زلالية واحدة ومحفظة ليفية واحدة .

المحفظة الليفية : تتصل من أعلى بعظم العضد ومن الامام بأعلى الحفرة القرنية والحفرة الكعبرية . ومن الخلف أعلى الحفرة المرفقية أما من أسفل فتتصل المحفظة بطرفى عظمى الزند والكعبرة العلويين أى بالنتوء المرفقى لعظم الزند من الخلف والنتوء الاكليلى أو القرنى لعظم الزند وعنق عظم الكعبرة من الامام . كما يشد أزر المحفظة الليفية بعض الالياف الاضافية التى تسمى بالرباط الامامى والرباط الانسى والرباط الوحشى والرباط الخلفى لمفصل المرفق تبعا لموضعها .

المحفظة الزلالية : تبطن السطح الداخلى للمحفظة الليفية كما تغطى جزءا من الحفرة القرنية والحفرة الكعبرية من الامام والحفرة المرفقية من الخلف بعظم العضد من أعلى . وعنق الكعبرة من أسفل . ويغذى مفصل المرفق من الاعصاب العصب العضلى الجلدى والعصب المتوسط والعصب الكعبرى من الامام والعصب الزندى من الخلف ومن الشرايين الشريان العضدى الزندى الكعبرى وفروعها

العضلات التى تحرك مفصل المرفق والحركات التى يسمح بها

للقبض : العضلة العضدية ، والعضلة العضدية الكعبرية ، والعضلة ذات الراسين العضدية ، والعضلة الكابة المستديرة ، وكل من العضلة القابضة للرسغ ، الزندية والكعبرية .

للبسط : العضلة ذات الثلاثة الرءوس ، والعضلة المرفقية ، العضلة الكعبرية الباسطة لرسغ اليد الطويلة ، وكذا الصغيرة ، والعضلة الزندية الباسطة لرسغ اليد ، والعضلة السطحية الباسطة للاصابع ، وغيرها من العضلات الباسطة الاخرى .

مفصل اليد : وهو عبارة عن عدة مفاصل أحدها علوى بين الطرف السفلى لعظم الكعبرة والصف العلوى لعظام رسغ اليد وجزء متوسط بين صفى عظام رسغ اليد . وجزء ثالث بين انصف السفلى لعظام رسغ اليد وقواعد عظام مشط اليد خلاف المفصل السفلى بين عظم الزند والكعبرة والمفاصل التى بين عظام رسغ اليد

الحركات التى تسمح بها هذه المفاصل وعضلاتها

البطح : ويكون بالعضلة الباطحة ، والعضلة ذات الرأسين العضدية ، ويساعدهما بعض العضلات الباسطة لرسغ اليد والاصابع

الكب : وتقوم به العضلة الكابة المستديرة ، والعضلة الكابة المربعة ، ويساعدهما بعض العضلات القابضة للرسغ وللاصابع .

قبض اليد : ويكون بالعضلة القابضة لرسغ اليد الكعبرية ، وكذا العضلة القابضة للرسغ الزندية ، والعضلتين القابضتين للاصابع السطحية والغائرة ، والعضلة القابضة للاصبع الكبير .

بسط اليد : ويكون بوساطة العضلات الباسطة لرسغ اليد الكعبرية الطويلة والصغيرة ، وكذا الزندية ، والعضلة الباسطة للاصابع ، والعضلات الخاصة للاصبع الكبير ، والسبابة . والاصبع الصغير .

تقريب اليد : بوساطة العضلة الزندية القابضة ، والباسطة الزندية لرسغ اليد .

تبعيد اليد : بوساطة العضلات الكعبرية الباسطة لرسغ اليد الطويلة والصغيرة . والقابضة لرسغ اليد الكعبرية والمبعدة الطويلة للاصبع الكبير . والباسطة الصغيرة له .

مفاصل العمود الفقرى

تنمفصل الفقرات التي تكوّن العمود الفقرى ما بين الفقرة العنقية الثالثة والعجزية الاولى بطريقة متماثلة بوساطة :

أولا — مفاصل بين أجسام الفقرات وقوامها :

١ — أقراص ليفية غضروفية بين كل فقرتين سميكة جهة محيطها أكثر من وسطها . يختلف سمكها باختلاف المناطق المختلفة من العمود الفقرى وكذلك تختلف حافتها الامامية سمكا عن حافتها الخلفية فهى بطبيعة الحال أثخن سمكا من الأمام فى القوسين القاطعين العنقى والقطنى . وبعكس ذلك فى القوسين الابتدائيين الآخرين الظهرى والعجزى

وفى وسط كل قرص غضروفى جزء نخاعى يحتوى على بقايا الحبل الشوكى

٢ — الرباط الطولى الامامى : هو عبارة عن رباط ليفى متين يمتد أمام أجسام الفقرات كلها من قاعدة الجمجمة إلى عظم العجز ويندغم فى القرص الغضروفى بين الفقرات فى حرفى جسمى الفقرتين المتجاورتين اللتين تحدان هذا القرص الغضروفى

٣ — الرباط الطولى الخلفى : موضوع خلف أجسام الفقرات أى فى أمام القناة الفقرية . يمتد من خلف جسم الفقرة المحورية إلى العجز يكون ضيقا مقابل أجسام الفقرات ومتسعاً مقابل أقراصها الغضروفية وذلك لاتصال الرباط الطولى هذا بكل من هذه الأقراص وبالحرف السفلى لجسم الفقرة فوقه والحرف العلوى لجسم الفقرة أسفله .

ثانيا — مفاصل بين أقواس الفقرات وتشمل :

١ . مفاصل ذات محافظ زلالية وليفية بين السطوح المفصلية للفقرات . ولكل فقرة مفصلان علويان وآخران سفليان ٢ . الرباط الاصفر واحد من كل جهة يربط كل صفيحتين متعاقبتين معاً ٣ . الرباطان بين كل نتوأين مستعرضين . واحد أمامى وآخر خلفى على كل جهة ٤ — الرباط بين كل نتوأين شوكيين متعاقبين .

غير أن الفقرتين الأولى والثانية تتميزان ببعض الارتباطات الاضافية التى تسمح للاولى بحركتى قبض وبسط الرأس . وتسمح للثانية بحركة دوران الرأس لليمين واليسار

مفاصل الفقرات مع الأضلاع

يحسن تقسيم هذه المفاصل لسهولة وصفها إلى قسمين أولهما تفصل رءوس الأضلاع مع أجسام الفقرات . وثانيهما تفصل حدبة وعنق كل ضلع بالنتوء المستعرض للفقرة التى تقابله ويشمل القسم الأول :

١ ــ أن يتمفصل رأس الضلع الأول والعاشر والحادى عشر والثانى عشر بجانب جسم الفقرة المقابلة لكل ضلع بوساطة مفصل واحد ذى محفظة زلالية وليفية

٢ ــ أن يتمفصل رأس كل ضلع من الاضلاع الباقية أى من الضلع الثانى إلى الضلع التاسع مع جانبي جسمى فقرتين متجاورتين والقرص الغضروفى الذى بينهما بوساطة مفصلين ذوى محفظة زلالية ومحفظة ليفية لكل فقرة مع الجزء المقابل لها من رأس الضلع . ويفصل هذين المفصلين رباط ليفى يتصل بالقرص الغضروفى بين الفقرتين من جهة وبالحرف الذى برأس الضلع من الجهة الاخرى وهذا الحرف هو الذى سبق ذكره بأنه يفصل السطحين المفصليين لرأس كل ضلع من هذه الاضلاع

أما القسم الآخر فيشمل :

١ ــ مفصل ذو محفظة زلالية بين السطح المفصلى أمام النتوء المستعرض والجزء الانسى لحدبة الضلع الذى يقابل هذه الفقرة فى كل الاضلاع ما عدا الحادى عشر والثانى عشر .

٢ ــ الرباط الضلعى المستعرض السفلى وكذلك العلوى يصل كل منهما من عنق الضلع إلى النتوء المستعرض للفقرة المقابلة للضلع فى الحالة الاولى وإلى النتوء المستعرض للفقرة التى فوقه فى الحالة الثانية

مفاصل الحوض

أهم مفاصل الحوض هى :

١ . المفصل العجزى الحرقفى ٢ . مفصل الارتفاق العانى

(شكل ٤٧) مفاصل الحوض وأربطته

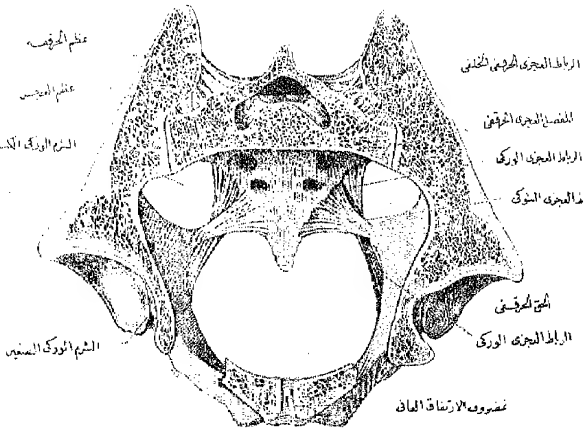

(شكل ٤٨) مفصل الفخذ (الحق)

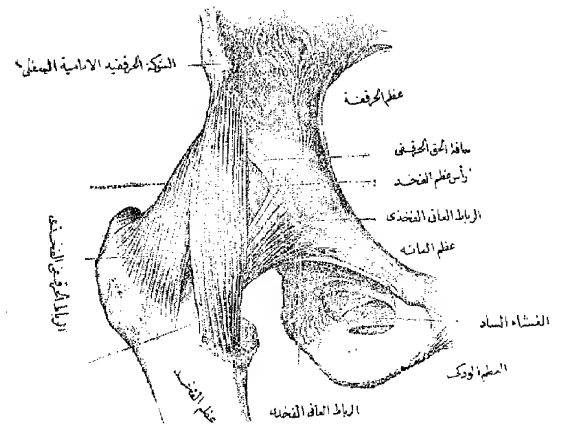

١ — المفصل العجزى الحرقفى : هو مفصل ذو محفظة زلالية بين السطحين الاذنيين المتقابلين المفصليين لعظمى العجز والحرقفة . ويغطى كل من هذين السطحين غضروفا مفصليا . كما يرتبط هذان العظمان بأربطة قوية أهمها الرباط بين العظام وهو رباط متين جدا يشغل مسافة كبيرة بين هذين السطحين من أعلى وخلف المحفظة الزلالية للمفصل . كما توجد أربطة أمامية وأربطة خلفية قوية بين هذين السطحين من الامام ومن الخلف تسمى الاربطة العجزية الحرقفية الامامية والخلفية (شكل ٤٧)

ولا غرو أن يكون هذا المفصل من أقوى مفاصل الجسم لانه يتحمل وزن الجذع كله على الحوض وعلى الطرفين السفليين . وينتج عن ذلك أن حركات هذا المفصل محدودة جداً خصوصا فى الرجل ولا يسمح بعض الحركات القليلة إلا فى السيدة وفى وقت الوضع .

٢ — مفصل الارتفاق العانى : هو عبارة عن المفصل بين العظمين العانيين من الأمام . ويشمل على لوحا غضروفا يتوسط الحرفين العانيين المتقابلين المغطيين بغضروف مفصلى . وأهم أربطته ١ ، الرباط العانى العلوى الذى يربط العظمين من أعلى . والرباط العانى السفلى ويربطهما من أسفل . والرباط الأمامى من الأمام .

غير أنه يلاحظ أنه يظهر غالباً بعد السنة العاشرة تجويف وسط اللوح الغضروفى بين عظمى العانة من أعلى والخلف .

مفاصل الطرف السفلى

مفصل الفخذ

مفصل الفخذ : هو مفصل ذو محفظة زلالية بين رأس عظم الفخذ والحق الحرقفى للعظم اللاسم له

الرباط المحفظى أى المحفظة الليفية : هو رباط متين خصوصاً جزؤه الأمامى يتصل من أعلى بشفة الحق الحرقفى والرباط المستعرض به . أما من أسفل فيتصل ١ ، بالخط الأمامى بين مدورى عظم الفخذ . ٢ ، وعنق عظم الفخذ من

الأعلى والخلف والاسفل وتشمل هذه المحفظة الليفية أربطا طوليه وأخرى دائرية أهمها :

١ . الرباط الحرقفي الفخذي الذي يصل بين الشوكة الحرقفية الامامية السفلى والخط الامامي بين مدوري عظم الفخذ ٢ . وكذلك الرباط العاني الفخذي ٣ . والرباط الوركي الفخذي . ويوجد رباط آخر يسمى الذكر ليس لاهميته ولكن لشهرته من حيث تكوينه وهو ٤ . الرباط الفخذي المستعرض الذي يصل بقاع الحق الحرقفي وبالحفرة التي برأس عظم الفخذ (شكل ٤٨)

ويغذى هذا المفصل الياقا من العصب الفخذي والعصب السادي والعصب الوركي .

الحركات التي يسمح بها مفصل الفخذ

القبض : ويكون بالعضلة الابسواسية ، والحرقفية ، والعانية ، والمستقيمة الفخذية ، والخياطية ، وكذلك بالعضلات المقربة

البسط : وتقوم بالعضلة الآلية العظيمة ، ذات الرأسين الفخذية ، النصف الوترية ، النصف الغشائية .

التبعيد : العضلة الآلية المتوسطة ، والصغرى ، الخياطية ، والموترة للصفاق الفخذي .

التقريب : العضلات المقربة ، العضلة العانية ، والمستقيمة الأنسية

الدوران للانسية : الالياف الامامية للعضلتين الآليتين المتوسطة والصغرى ، العضلة الموترة للصفاق الفخذي .

الدوران للوحشية : العضلة المخروطية ، والسادة الباطنة ، والطاهرة ، والمربعة الفخذية ، والخياطية ، والعضلات المقربة .

مفصل الركبة

مفصل الركبة : هو مفصل كبير ذو محفظة زلالية . بين السطحين المفصليين لعقدتي عظم الفخذ من أعلى . والسطحين المفصليين لعقدتي عظم القصبة من أسفل . والسطح الخلفي لعظم الرضفة .

المحفظة الليفية . وتتصل من أعلى بجانبي وخلف عقدتي عظم الفخذ ومن أسفل بعقدتي عظم القصبة . أمامن الامام فيعوض عظم الرضفة والرباط الرضفي الجزء الأمامي من المحفظة الليفية لهذا المفصل .

ويحيط بالمفصل جملة أربطة من جميع جهاته . غير أنه مما يجدر بالذكر الرباطان المتصالبان الامامي والخلفي . داخل المحفظة الليفية . والرباط الجانبي الذي هو من بقايا المحافظ الزلالية الثلاث التي تتكون منها المحفظة الزلالية لمفصل الركبة في بدء تكوينها .

حركات مفصل الركبة هي :

القبض : العضلة الفخذية ذات الرأسين ، ونصف الوترية ، ونصف الغشائية والمأبضية ، والمستقيمة الانسية ، والخياطية ، والتوأمية ، والانحصية .

البسط : العضلة ذات الاربعة الرءوس الفخذية .

دوران الساق للانسية : بوساطة العضلة المأبضية ، ونصف الوترية ، ونصف الغشائية ، والمستقيمة الانسية ، والخياطية .

دوران الساق للوحشية : بوساطة العضلة الفخذية ذات الرأسين .

مفصل الكعب

هو مفصل ذو محفظة زلالية . ويتكون من تمفصل عظمي الساق أي القصبة والشظية مع السطح المفصلي العلوي والانسي والوحشي للعظم القنزعي بوساطة أربطة أمامية وخلفية وأنسية ووحشية زيادة على المحفظة الليفية أو الرباط المحفظي الذي يتصل من أعلى بحافة عظم القصبة وعظم الشظية بما فيهما الكعب الانسي والوحشي . أما من أسفل فيتصل بحافة السطح المفصلي للعظم القنزعي .

وبالنسبة لأن السطح السفلي لعظم القصبة والسطح العلوي للعظم القنزعي عريض من الامام وضيق من الوراء نلاحظ أن في حالة الوقوف لا يسمح هذا المفصل إلا لحركتي القبض والبسط ويكون بذلك في أمن من الخلع أو العبث به .

أمافى حالة البسط فيسمح المفصل لحركات جانبية زيادة على القبض والبسط ويكون وقتئذ فى أضعف أوضاعه إذ يكون أكثر تعرضاً للخلع .

الحركات الأساسية التى يسمح بها مفصل الكعب

البسط : وهو رفع القدم إلى أعلى ويكون ذلك بوساطة العضلة الفصية الامامية ، والعضلة الطويلة الباسطة للاصابع ، والعضلة الطويلة الباسطة للاصبع الكبير ، والعضلة الشظية الثالثة .

القبض . وهو خفض القدم إلى أسفل ويكون بالعضلات الآتية :

العضلة التوأمية ، والنعلية ، والاخمصية ، والفصية الخلفية . والعضلة الطويلة القابضة للاصابع ، والعضلة الطويلة القابضة للاصبع الكبير ، والشظية الطويلة ، والشظية الصغيرة

مفاصل عظام رسغ القدم والمشط والسلاميات

مفاصل عظام رسغ القدم والمشط والسلاميات هى عبارة عن مفاصل بها محافظ زلالية وإنما تمتاز بأربطتها القوية المتينة خصوصا مايعرف منها بالاربطة بين العظام وذلك لان عظام رسغ القدم تتحمل الشىء الكثير فى الوقوف والحركات المختلفة الضرورية ولذلك لاتسمح إلا بالقدر القليل من حركات بعضها بين بعض مقابل ماوهبت من صلابة ومتانة لابد منها

وبتمفصل هذه العظام بعضها مع بعض يتكون قوس القدم الذى سبق شرحه فى فصل العظام والذى تكسبه أربطته وعضلاته وأوتارها مرونة ومتانة تهيئة للقيام بكل مايتطلب منه من توزيع وزن الجسم بطريقة عادلة حكيمة يتيسر معها القيام بالحركات اللازمة الضرورية والحركات الكمالية المختلفة بكل سهولة وسرعة ورشاقة (شكل ٤٤ ا و ٤٤ ب) وأهم الأربطة هى :

١ . الرباط العقبى الزورقى الاخمصى : ويعرف برباط القفز وهو من أهم أربطة قوس القدم . عريض وثخين ومتين جداً إذ بنسيجه بعض الغضروف .

يصل مابين العظم العقبي من ثقوبه حامل العظم القنزعي . والعظم الزورقي . وقد اكتسب هذا الرباط أهميته وشهرته لأنه يحمل رأس العظم القنزعي الذي هو حجر زاوية قوس القدم

٢ . الرباط العقبي المكعبي الاخمصي : وكأسمه يصل العظم العقبي بالعظم المكعبي من السطح الاخمصي وهو رباط عريض ومتين يتعاون عن كثب مع الرباط العقبي الزورقي الاخمصي في تقويم قوس القدم

٣ . الرباط بين العظام العقبي القنزعي : وهو رباط متين جدا ولذلك يعتبر الرباط الرئيسي الذي يربط العظم القنزعي بالعظم العقبي ويشغل الجيب المعروف بجيب عظام رسغ القدم . ويساهم بقسط كبير في تقويم وحفظ قوس القدم وبذلك يتصل مع كثير من الاربطة المهمة بأخمص القدم

غير أن وتري العضلة الفصيه الخلفيه والعضلة الشظيية الطويلة يقومان بنصيب وافر لاغنى عنه ولا يمكن أن يعوض في تقويم وحفظ قوس القدم وذلك لانهما وتران قويان متولان يدخلان القدم كل من جهته ويتصلان معا في اخمص القدم ويتصلان معا وبمعظم الاربطه والعظام الاخرى ليستطيعا تقديم أكبر مساعدة ممكنه .

وفي الحقيقه يكون هذان الوتدان ركابا قوياً ومتينا ومريحا لقوس القدم ليجمع بين قوته اللازمه ومرونته الماسة .

الفصل الثالث

الجهاز العضلي

يشمل الجهاز العضلي مجموع عضلات الجسم بأوتارها وصفاقاتها وصفائحها السطحية والغائرة والاكياس الزلالية الصغيرة المتعلقة بها

فالوتر : هو عبارة عن مجموعة ألياف ليفية من العضلات وهي إما مستديرة مفتولة . وإما عريضة منبسطة . وأكثرها في الحقيقة عبارة عن تنوع أغشية الخلايا العضلية التي تركت غير مميزة بعد تحول طبقة الميزودرم أي الطبقة الثانية للجرثومة إلى أنسجة عضلية . وهي وساطة منشأ واندغام النسيج العضلي في أطراف العظام في معظم الحالات أو مع غيرها من العضلات .

والصفاق : هو في الواقع وتر مسطح انبسط لتكييف منشأ أو اندغام عضلات خاصة لتستطيع القيام بعملها على الوجه الأكمل كما في حالة عضلات جدار البطن الأمامية والعضلات الظهرية .

والصفائح نوعان صفائح سطحية وصفائح غائرة .

الصفائح السطحية : وهي عبارة عن الطبقة الدهنية الليفية الخلالية الموجودة تحت الجلد مباشرة فتغطي كل أجزاء الجسم التي يغطيها الجلد ولكنها تختلف كثيرا في سمكها بالنسبة لكمية النسيج الدهني الموجود بها وليس هذا الاختلاف وقفاً على الشخص البدين دون النحيل .. بل يختلف سمكها في مناطق خاصة كالوجه والثديين ومواضع أخرى . ولما كان ضمن أغراض هذه الصفائح السطحية الدهنية تحسين منظر القوام الإنساني بتلطيف كثير من بروز أطراف عظامه وبعض أوتار عضلاته وملء بعض حفر الوجه وأجزاء جسمه الأخرى كان نصيب السيدة من هذه الصفائح السطحية أوفر بكثير من الرجل (شكل ٤٩) وهذه الصفائح السطحية زيادة على ما ذكر تأوي كثيرا من الأوعية الدموية والليمفاوية والأعصاب الحساسة والغدد المختلفة الخاصة بالطبقة الجلدية كما تسمح لها بالحركة

بسهولة . وتسمح باختزان طبقة دهنية . أولا لتقدمها للجسم وقت حاجته فى ظروف مرضية أو ظروف أخرى خاصة وثانيا لتحتفظ بحرارة الجسم رغم التغييرات الجوية المختلفة .

الصفائح الغائرة : هى عبارة عن أغشية ليفية متينة ذات ألياف مختلفة الاتجاهات تقع تحت الصفائح السطحية وتغلف العضلات كمجموعة وكأفراد إذ تحيط بها أحاطة تامة ومباشرة . فتكسبها قوة وتزيد من طاقة تقلصها إلى أقصى حد ممكن . كما أنها تحيط بالألوعية والاعصاب والغدد وغيرها .

وزيادة على احاطتها بالعضلات تبعث بأجزاء منها تعمل كحواجز أو فواصل بين العضلات المختلفة مثل القابضه والباسطه وتعرف هذه بالحواجز بين العضلات وكثيرا ماتصل هذه الحواجز إلى العظام وتتصل بها فتكون حواجز حقيقية بين كل مجموعتين من العضلات .

وفى أحوال عدة نجد هذه الصفائح الغائرة تساهم فى منشأ أو اندغام بعض العضلات المجاورة لها لتقويتها أو لتكييف عملها حسب مقتضيات الاحوال .

أما العضل فهو عبارة عن نسيج قادر على الانكماش والارتخاء و يقدر فى مجموعه حوالى نصف وزن الجسم تقريباً والنسيج العضلى ثلاثة أنواع مختلفة :

١ . عضلات إرادية : وهى مخططة ومعناه أنها تكون تحت سيطرتنا فتقبض و نبسط مانريد منها حسب حاجتنا و بمحض إرادتنا . وهذا شأن معظم عضلات جسمنا الخارجية المتصلة بالهيكل العظمى ويحركها أعصاب المخ والنخاع الشوكى .

٢ . عضلات غير إرادية : وهى غير مخططة لاقدرة لنا على ضبط عملها أو تنظيمه بل تقوم بعملها تحت سيطرة مراكز المخ وأجزائه وأعصاب الجهاز السمبثاوى والسمبثاوى البجني وتشمل هذه العضلات عضلات الجهاز الهضمى وعضلات الاوعية الدموية والليمفاوية وقنوات الغدد وغيرها .

٣ . عضلة القلب : وهى العضلة الوحيدة التى تعمل دائما باستمرار بلا فتور ولا كلل طول حياتنا وهى وان تكن غير ارادية إلا أنها مخططة

ولكل عضلة من العضلات الارادية طرفان على الاقل يفقد كل منها جزء كبير من نسيجه العضلي إن لم يكن كله في أغلب الاحيان ويستعيض عنه بنسيج ليفي في شكل وتر أو صفاق ليتصل بطرفي عظمين على الاقل ويسمى أحد الطرفين أو الاطراف منشأ والمقابل له أندغاما . ويسمى الطرف الاكثر ثباتاً منشأ ويسمى الآخر وهو الاكثر حركة أي الذي يتحرك مقتربا من الآخر أندغاما . وفي بعض الاحوال تستلزم بعض الحركات أن يتحرك الجزء الاكثر ثباتاً مقتربا من الجزء الآخر فيسمى في هذه الحالة المنشأ أندغاما والاندغام منشأ

وإذا تقلصت العضلة زاد سمكها وقل طولها فتقترب نقطتي أو نقط اتصالاتها بعضها من بعض وبذلك يحدث تقريب أحد العظام للعظم الآخر الذي عادة يتمفصل معه بوساطة مفصل لاتمام أحدى الحركات اللازمة المطلوبة .

وفي كثير من الاحوال تتوسط أكياس زلالية صغيرة بين أطراف العظام وأوتار العضلات التي تعمل على هذه العظام قرب منشائها أو اندغامها . وعادة قرب المفاصل أوبين الاربطة الاساسية حول المفاصل والعظام التي تدخل في تركيبها وهذه الاكياس عبارة عن محافظ صغيرة بها سائل زلالي تتصل في أحوال كثيرة بالمحافظ الزلالية للمفاصل مختزقة المحفظة الليفية . وفائدتها تخفيف أو منع الاحتكاك وتقليل ضغط العضلات على العظام أو الاجزاء الاخرى الملاصقة لها لتسهيل الحركات ووقاية العظام والمفاصل والانسجة الاخرى من عمل العضلات القوية .

ولكل عضلة زيادة على المنشأ والاندغام عصب واحد على الاقل . ويكون أكثر من ذلك في العضلة المركبة التكوين في الحياة الجنينية فالعضلة المكونة من جزئين مختلفين يغذيها عصبين والمكونة من أكثر من جزئين يصلها أكثر من عصبين وهذا العصب أو الاعصاب ينقل إلى العضلة الاوامر من المخ ويسمى العصب المحرك وعصب يحمل احساسها والحالة التي هي عليها من حركة أو سكون إلى المخ ويسمى العصب الحساس كما يوجد عصب آخر يسيطر على تنظيم تغذيتها زيادة على الشرايين والاوردة والاوعية الليمفاوية الخاصة بها .

ومما يجدر ذكره أن العضلات التي تعمل عملا متماثلا تتغذى بعصب أو

(شكل ٥٠) العضلات التى بالسطح العلوى لعظم الترقوة اليمنى

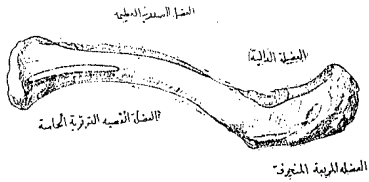

(شكل ٥١)
العضلات الامامية لعظم العضد الايمن

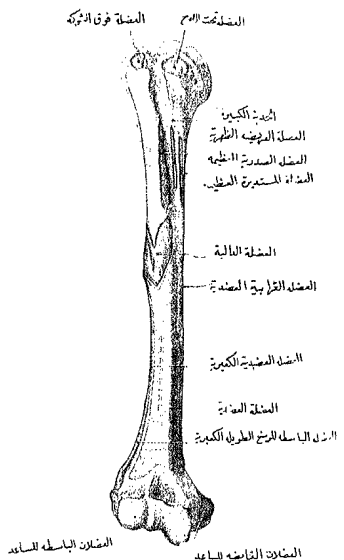

(شكل ٥٤)
العضلة المسننة العظيمة (الامامية) جهة اليمين

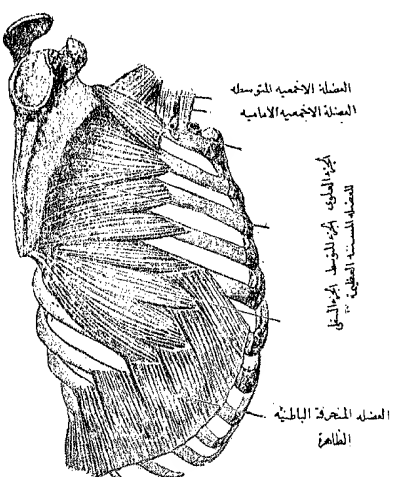

(شكل ٥٢) عضلات عظم اللوح من الامام جهة اليمين

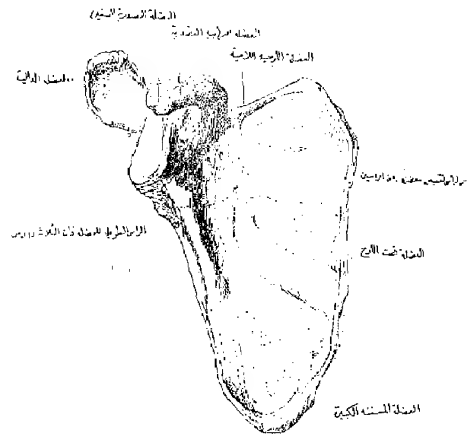

(شكل ٥٣) عضلات عظم اللوح جهة اليمين من الخلف

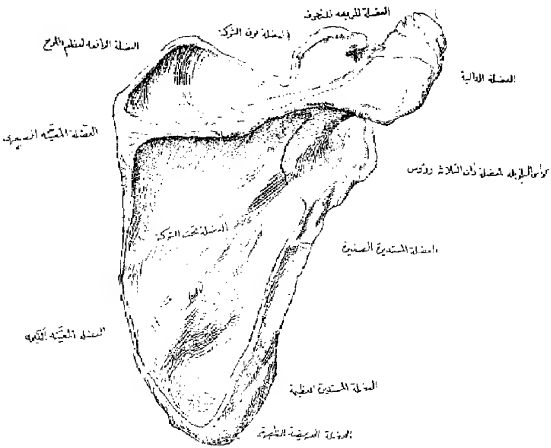

أعصاب قطاعات واحدة . ولا يغذى عصب واحد عضلتين عملهما يناقض عمل الواحدة الاخرى ومثال ذلك أن العصب الذى يغذى العضلة القابضة لا يمكن بأى حال من الاحوال أن يغذى عضلة أخرى باسطة .

كما أنه من القواعد التى لا شاذ لها أن الفروع الأمامية من الأعصاب تغذى دائما أبدا عضلات أمامية ذوات منشأ تكوينى من الأمام والعضلات الخلفية تكوينا تغذيها فروع خلفية دائما

العضلات

العضلات التى تربط الطرف العلوى بالجذع

من الامام . العضلة الصدرية العظيمة ، والصدرية الصغيرة ، والعضلة تحت الترقوة .

ومن الخلف . العضلة المنحرفة المربعة ، والعضلة العريضة الظهرية ، العضلة المعينة العظيمة والصغيرة أما العضلة المسننة العظيمة فمن الخلف والوحشية

عضلات الطرف العلوى

١ . العضلة الصدرية العظيمة : هى عضلة قوية كبيرة وسطحية أمام الصدر من أعلى وتمتد إلى عظم العضد . وتكون الجدار الامامى للحفرة الابطية وتنشأ من ١ . النصف الامامى الانسى لعظم الترقوة ٢ . مايقرب من النصف الوحشى للسطح الامامى لعظم القص ٣ . من غضاريف الاضلاع الستة العليا ٤ . من الصفاق الذى يغطى العضلة الباطنية المنحرفة الظاهرة . ثم تتجه أليافها للجهة الوحشية ولأعلى بعد أن تنضم أليافها بعضها إلى بعض فتتخذ الألياف السفلى مكانا خلف الألياف العليا وبذلك تكون صفاقا ذا طبقتين يتوسطهما كيس زلالى ويندغمان معا فى الحافة الوحشية لميزاب الرأس الطويل للعضلة ذات الرأسين العضدية (شكل ٥٠)

عملها . قبض وتقريب العضد للجذع

عصبها : العصب الصدرى الانسى والوحشى العصب العنقى الخامس الثامن و الظهرى الاول والثانى

٢ . العضلة الصدرية الصغيرة : عضلة مثلثة الشكل تقع تحت الع الصدرية العظيمة . تنشأ بقاعدتها من الاطراف الامامية للاضلاع الثالث والر والخامس وتتجه أليافها إلى أعلى والوحشية حيث تندغم بوساطة وتر ق فى النتوء الغرابى لعظم اللوح

عملها : تجذب عظم اللوح إلى أسفل والامام وفى حالة تثبيت اللوح ترفع الاضا

عصبها : العصب الصدرى الانسى . من العصب العنقى الثامن والظهرى الا

٣ . العضلة تحت الترقوة : عضلة طويلة وضيقة تقع بين عظم الترق والضلع الاول تنشأ بوتر من اتحاد الطرف الامامى للضلع الاول بغضروفه الرباط الضلعى الترقوى . وتندغم فى ميزاب واضح بالسطح السفلى لعظم الترق

عملها : تثبيت عظم الترقوة عند تحريك العضد

عصبها : العصب العنقى الخامس والسادس

٤ . العضلة الدالية : عضلة قوية وسطحية هرمية الشكل قاعدتها لاع وتكون اندغامها . تغطى مفصل الكتف من الامام والوحشية والخلف ويكتس دورانه المعروف بالاشتراك مع رأس عظم العضد (شكل ٥١) وتنشأ من :

١ . الحرف الامامى للثلث الوحشى لعظم الترقوة ٢ . الحرف الوحشى للنتو الاخرومى لعظم اللوح ٣ . الشفة السفلى للشوكة خلف عظم اللوح

ثم أن أليافها الامامية تتجه إلى الخلف وأسفل وأليافها الخلفية إلى الامام وأسفل أما الالياف الوسطى فهى عمودية إلى أسفل وتجتمع كل الالياف بعد أن تنضم بعضها إلى بعض فى وتر كبير يندغم فى الحدبة الدالية الموجودة فى منتصف عظم العضد من الجهة الوحشية

عملها : أليافها الامامية تقبض وتدور العضد للأنسية والالياف الخلفية

بسط العضد وتدوره الوحشية أما الالياف الوسطى بمساعدة الالياف الاخرى فترفع العضد أو تبعده عن الجذع إلى زاوية قائمة

عصبها : العصب الابطى العنقى الخامس والسادس

٥ . العضلة فوق الشوكة : تقع فوق شوكة عظم اللوح كما تغطى جزءا من مفصل الكتف من أعلى وتنشأ من ١ . نحو الثلثين الانسيين للسطح الخلفى لعظم اللوح أعلى الشوكة ٢ . ومن الصفاق الذى يغطيها . وتندغم بوساطة وتر متين فى أعلى الحدبة الكبرى لعظم العضد

عملها : تبعيد العضد عن الجذع

٦ . العضلة تحت الشوكة : موضوعة خلف عظم اللوح والسطح تحت الشوكة حيث تنشأ من (١) ثلثيه الانسيين (٢) ومن الصفاق الذى يغطيها وتندغم بوتر فى الجزء المتوسط من الحدبة الكبرى لعظم العضد أسفل العضلة فوق الشوكة .

عملها : تدوير العضد للوحشية وبسطه .

عصبها : العصب فوق اللوح العنقى . الخامس والسادس

٧ . العضلة تحت اللوح : تغطى السطح الانسى لعظم اللوح فتقع خلف الحفرة الابطية وخلف مفصل الكتف من أسفل تنشأ من ١ . معظم السطح الذى تغطيه عدا جزءه العلوى ٢ . ومن الحاجز الابطية ٣ . ومن الصفاق الذى يغطيها وتتجه أليافها لاعلى والوحشية وبعد أن ينضم بعضها إلى بعض تندغم بوتر عريض فى الحدبة الصغرى لعظم العضد

عملها : تقريب العضد من الجذع وتدويره الانسية

عصبها : العصب تحت اللوح العلوى والسفلى . العنقى الخامس والسادس

وتشترك العضلات الثلاث الاخيرة التى سبق ذكرها مع العضلة المنحرفة المعينة فى رفع العضد إلى الرأس أى أكثر من زاوية قائمة على شرط أن تكون العضلة المسننة العظيمة منقبضة . أما إذا لم تعمل العضلة الاخيرة هذه . فاذا حاول المريض رفع عضده دارت الحافه الفقرية لعظم اللوح إلى الخلف والوحشية بدون جدوى ويسمى حينئذ اللوح الجناحى أى شكل الجناح

٨ . العضلة المسننة العظيمة : هى عضلة كبيرة متسعه تغطى قفص الصدر من الوحشية والخلف وتكون الجدار الانسى للحفرة الابطية . وتنشأ من السطح الوحشى للاضلاع الثمانيه العليا بوساطة ثمانيه أجزاء تشبه الاسنان لكل ضلع جزء وتتجه أليافها إلى الخلف إلى أن تندغم فى الشفة الامامية للحرف الفقرى أى الانسى لعظم اللوح

عملها : تثبيت عظم اللوح حتى تستطيع العضلة الدالية رفع العضد إلى زاوية قائمة وإذا ما أتمت العضلة الدالية عملها تدور العضلة المسننة عظم اللوح إلى أعلى والوحشية لتتمكن بمساعدة العضلة المنحرفة المعينة والعضلات الاخرى من رفع العضد لاعلى أى لزاوية قائمة أخرى

عصبها : العصب المسمى باسمها . العنق الخامس والسادس والسابع

٩ . العضلة المنحرفة المربعة : هى عضلة سطحية مثلثة الشكل تقع خلف العنق وخلف الجذع من أعلى وتنشأ من ١ . النتوء المؤخرى الظاهر للعظم المؤخرى ومن ٢ . الخط القفوى العلوى ومن ٣ . الرباط القفوى ومن ٤ . النتوء الشوكى للفقرة العنقية السابعة وللفقرات الظهرية الاثنى عشرة تتجه أليافها العليا لاسفل والوحشية وتتخذ المتوسطة اتجاها أفقيا . أما الالياف السفلى فتتجه لاعلى والوحشيه وتندغم بعد أن تنضم كلها بعضها إلى بعض فى ١ . الثلث الوحشى لحرف الترقوة الخلفى ٢ . الحرف الانسى للنتوء الاخرومى لعظم اللوح ٣ . الحرف العلوى لشوكة اللوح (شكل ٥٥)

عملها : الالياف العليا ترفع الكتف والسفلى تخفضه والالياف الوسطى والسفلى تدور عظم اللوح لتستطيع مع العضلة المسننه العظيمه وغيرها من رفع العضد إلى الرأس وإذا انقبضت العضلتان معاً تبسط الرأس .

عصبها : العصب المخى الحادى عشر والعنق الثالث والرابع (أمامية)

١٠ . العضلة العريضة الظهرية : هى عضلة عريضة مثلثة الشكل تغطى الظهر من أسفل وتدخل فى السطح الخلفى للحفرة الابطية وتنشأ من .

(شكل ٥٥) العضلات الخلفية للظهر (من الخلف)

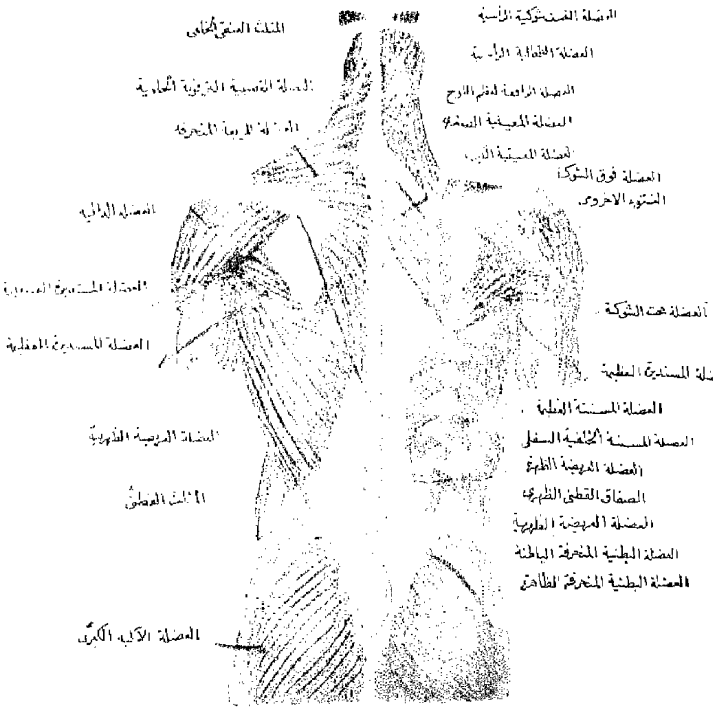

النتوآت السنة الظهرية السفلى والنتوءات المشوكة القطنية والعجزية العليا بوساطة الصفاق الظهري القطني ومن ٢ التصنف الخلفي من العرف الحرقفي ومن ٣ الثلاثة أو الاربعة الاضلاع السفلى وأحيانا الزاوية السفلى لعظم اللوح وتتجه أليافها إلى أعلى والوحشية وبعد أن تصبح كثيرا تلتف حول العضلة المستديرة العظيمة من أسفل ثم من الامام فيكونا الجدار الخلفي للحفرة الابطيه ثم تندغم بوساطه وتر عريض فى قاع ميراب الرأس الطويل للعضلة ذات الرأسين العضدية

عملها : تقريب العضد من الجذع وبسطه على الكتف وتدويره للانسية .

عصبها : المسمى باسمها العنق السادس والسابع والثامن

العضلة المستديرة العظيمة : تكوّن الجدار الخلفي للحفرة الابطية بمساعدة العضلة العريضة الظهرية التى تلتف حولها من أسفل والامام . وتنشأ من السطح الوحشي السفلي للحرف الابطى لعظم اللوح وفى الصفاق الذى حولها وتندغم فى الحافه الانسية لميزاب العضلة ذات الراسين العضدية

عملها : بسط وتقريب العضد ودورانه للانسية

عصبها : العصب تحت اللوح السفلى . العنقى الخامس والسادس

١٢ العضلة المستديرة الصغيرة : تنشأ من الثلثين العلويين للحرف الابطى لعظم اللوح من الخلف وتندغم فى السطح السفلى والاخير للحدبة الكبرى لعظم العضد .

عملها تدوير العضد للوحشية .

عصبها من العصب الابطى . العنقى الخامس والسادس

عضلات العضد

تقسم عضلات العضد إلى ١ . عضلات أمامية وهى ١ العضلة ذات الرأسين

العضدية ، ٢. والعضلة العضدية ، ٣. العضلة الغرابية العضدية للامام والانسية
ب . عضلات خلفية وهى ٤. العضلة ذات الثلاثة الرءوس ، ٥. العضلة المرفقية
جـ . أما فى الجهة الوحشية فتوجد ٦. العضلة الدالية ٧. وجزء من العضلة
العضدية الكبيرية ٨. والعضلة الطويلة الباسطة لرسغ اليد.

عضلات العضد الامامية :

١ . العضلة ذات الرأسين العضدية : هى عضلة سطحية وأمام عظم العضد
تنشأ برأسين من أعلى . أحدهما رأس طويل ينشأ من أعلى الحفرة العنابية لعظم
اللوح وتتجه إلى أسفل ويسير فى وسط الميزاب المسمى باسمها أما الرأس الاخر
فقصير وينشأ بالاشتراك مع العضلة الغرابية العضدية من قمة النتوء الغرابى وبعد أن
يتحد الرأسان فى منتصف العضد تتجه أليافها إلى أسفل حتى تندغم فى ١ .
الجزء الخلفى للنتوء الكعبرى وفى ٢ . الصفاق المسمى باسم العضلة من الجهة
الانسية العليا للساعد (شكل ٥٦)

عملها : قبض الساعد على العضد و بطحه كذلك قبض العضد على الجذع

عصبها : العصب العضلى الجلدى و العنقى الخامس والسادس

٢ . العضلة العضدية : تغطى عظم العضد من الامام وتقع خلف العضلة
ذات الرأسين العضدية تنشأ من ثلثى السطح الامامى لعظم العضد من أسفل وتتجه
أليافها الى اسفل لتندغم فى السطح الامامى للنتوء الفزنى أى الاكليلى لعظم الزند
ويلاحظ أن بالجهة الوحشية وفى أسفل يتصل بهذه العضلة بعض الالياف
العضليه الماثلة التى تتحد بألياف هذه العضلة العضدية . قرب وتر اندغامها ويغذيها
فرع من العصب الكعبرى دليل على أنها فى الحقيقة عضلة خلفية ونزحت إلى الامام
من زمن سمح لها بانضمامها للعضلة العضدية

عملها : تقبض الساعد على العضد

عصبها : العصب العضلى الجلدى العنقى الخامس والسادس . أما الجزء الوحشى
المضاف لها فيغذيه العصب الكعبرى

(شكل ٥٣) عضلات اللوح وعضلات العضد من الأمام جزء اليسار

(من كتابه)

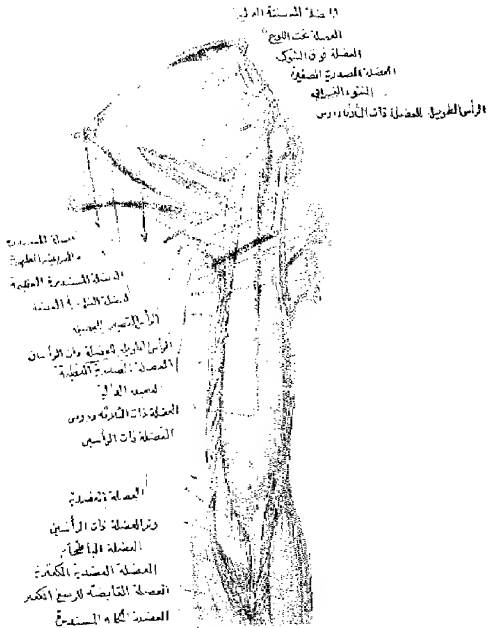

٣ . العضلة الغرابية العضدية : تقع فى الجزء الانسى للعضد من الامام وأعلى . وتنشأ مع الرأس القصير للعضلة ذات الرأسين العضدية من قمة النتوء الغرابى وتتجه أليافها إلى أسفل والوحشية حتى تندغم فى منتصف الخرف الانسى لعظم العضد . وهذه العضلة تهدينا إلى موضع الشريان العضدى الذى يمر خلفها من أعلى ويمر أمام وتر اندغامها فى منتصف العضد

عملها : قبض وتقريب العضد من الجذع

عصبها : العصب العضدى الجلدى . العنقى السادس والسابع

ب العضلات الخلفية للعضد :

٤ . العضلة ذات الثلاثة الرءوس : هي العضلة التى تغطى السطح الخلفى لعظم العضد وفى الوقت ذاته تقع تحت الجلد وتنشأ كاسمها بثلاثة رءوس . أولها . الرأس الطويل وينشأ من أسفل الحفرة العنابية لعظم اللوح . وثانيها . الرأس الوحشى من الجهة الوحشية العليا الخلفية لعظم العضد وثالثها الرأس الانسى من السطح الخلفى لعظم العضد أسفل الميزاب الحلزونى إلى أعلى الحفرة المرفقية وتتجه الالياف كلها إلى أسفل وبعد أن تتحد هذه الرءوس الثلاثة معاً تكون وتراً مفرطحاً متيناً يندغم فى الجزء الخلفى من السطح العلوى للنتوء المرفقى وتندغم كذلك فى الصفاق الذى يغطى خلف الساعد

عملها : بسط الساعد على العضد كما أن الرأس الطويل يساعد على بسط وتقريب العضد من الجذع .

عصبها : العصب الكعبرى أو الحلزونى . العنقى السابع والثامن

٥ . العضلة المرفقية : هى عضلة صغيرة ومثلثة الشكل تقع خلف المفصل المرفقى وتجهته الوحشية . تنشأ من الجزء السفلى للعقدة الوحشية لعظم العضد من الخلف وتندغم فى سطح ثلاثى فى الربع العلوى للسطح الخلفى لعظم الزند والسطح الوحشى للنتوء المرفقى .

عملها : بسط الساعد على العضد

عصبها : العصب الكعبرى العنقى السابع والثامن

٦. العضلة العضدية الكعبرية : تقع فى الجهة الوحشية للعضد الساعد وتنشأ من الحرف الوحشى لمعظم العضد أسفل الحدبة الدالية وتتجه أليافها إلى أسفل حيث تندغم فى الجهة الوحشية وإلى الخلف للطرف السفلى لمعظم الكعبرة فى نتوء خاص بها

عملها : قبض الساعد على العضد وبدء كل من حركتى بطح وكب الساعد

عصبها : العصب الكعبرى . العنقى الخامس والسادس

٧. العضلة الباسطة لرسغ اليد الطويلة : تقع تحت العضلة العضدية الكعبرية تنشأ من الثلث السفلى للحرف الوحشى لمعظم العضد أسفل العضلة التى تغطيها وأعلى العقدة الوحشية ومن الصفاق بين العضلات وتتجه أليافها إلى أسفل والانسية حتى تندغم فى قاعدة العظم الثانى من عظام مشط اليد من الخلف

عملها : بسط وتبعيد اليد كما أنها تساعد فى قبض الساعد على العضد

عصبها : العصب الكعبرى . العنقى الخامس والسادس

عضلات الساعد

تنقسم عضلات الساعد لسهولة وصفها إلى قسمين : عضلات أمامية أى قابضة وعضلات خلفية أى باسطة وكل منها يحتوى على عضلات سطحية . وعضلات غائرة . (شكل ٥٨ و٥٩)

العضلات الأمامية السطحية للساعد

هى عبارة عن عضلات طويلة تشغل الحرف الأمامى والأنسى للعضد وتنشأ كثيرها من وتر مشترك بالسطح الأمامى للعقدة الانسية بالطرف السفلى لمعظم العضد الذى يعتبر منشأ مشتركا لها وتتجه كلها إلى أسفل والوحشية وأهمها :

١. العضلة الكابة المستديرة : عضلة طويلة مستديرة تقع منحرفة فى نصف الساعد العلوى وتنشأ من ١٠ أمام العقدة الانسية لمعظم العضد ٢٠ من الحرف الانسى للنتوء الغرابى لمعظم الزند . وتتجه أليافها إلى أسفل والوحشية حيث

(شكل ٥٢) عضلات اللوح والعضد من الخلف جهة الظهر

(عن كنيجام)

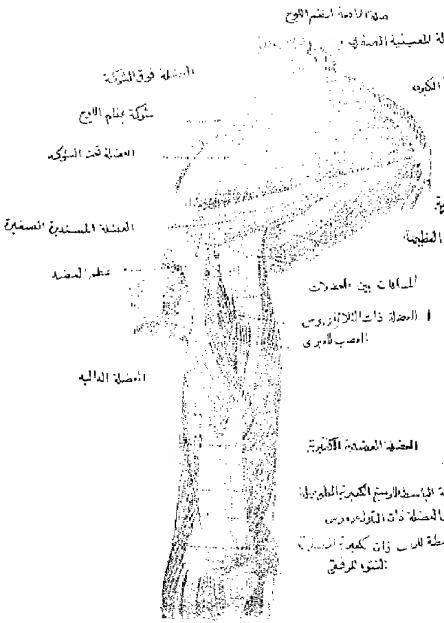

تندغم فى منتصف السطح الوحشى لعظم الكعبرة أى فى قمة قوس السطح المذكور

عملها : كاسمها كب الساعد وقبضه على العضد

عصبها : العصب المتوسط . العنقى السادس

٢ . العضلة القابضة للرسغ الكعبرية : تقع فى وسط الساعد من الامام . وتنشأ من أمام العقدة الانسية لعظم العضد وتتجه أليافها إلى أسفل والوحشية نحو منتصف الساعد تكون أليافها وتراً يندغم أمام قاعدة العظم الثانى لمشط اليد

عملها : قبض اليد على الساعد وتبعيد اليد كما أنها تساعد فى قبض الساعد على العضد وكب الساعد

عصبها : العصب المتوسط . العنقى السادس

٣ . العضلة القابضة للرسغ الزندية : فى الجزء الانسى للساعد من الامام تنشأ من ١ . أمام العقدة الانسية لعظم العضد ٢ . من الحرف الانسى للنتوء المرفقى لعظم الزند وتتجه أليافها إلى أسفل مكونة وتراً فى نصفها السفلى ويندغم أولا فى أحد عظام رسغ اليد المسمى بالعظم البسلى ومنها إلى قاعدة العظم الخامس لمشط اليد .

عملها : قبض وتقريب اليد للساعد وتساعد على قبض الساعد على العضد

عصبها : العصب الزندى . العنقى الثامن والظهرى الأول

٤ . العضلة القابضة للاصابع السطحية : تقع تحت العضلات السابقة الذكر ولكنها سطحية للعضلات التى ستذكر بعد وتنشأ من ١ . أمام العقدة الانسية لعظم العضد ٢ . ومن الثلثين العلويين للحرف المائل الامامى لعظم الكعبرة وتتجه أليافها إلى أسفل وتكوّن هذه العضلة فى منتصف الساعد أربعة أوتار . اثنان سطحيان للاصبع الوسطى والبنصر . واثنان غائران للسبابة والخنصر . وكل وتر عند وصوله للسلاميات الأولى ينقسم إلى جزئين على جانبى وتر من أوتار العضلة الغائرة ويندغم كل جزء بجانب قاعدة الصف الثانى من عظم السلاميات

عملها : قبض السلاميات الوسطى و (العليا) وقبض اليد على الساعد

عصبها : العصب المتوسط . العنقى السابع والثامن والظهرى الأول

٥. العضلة القابضة للاصابع الغائرة : موضوعة خلف العضلة القابضة للاصابع السطحية وأمام سطح عظم الزند . وتنشأ من ١. الثلثين العلويين للسطح الأمامى والأنسى لعظم الزند ومن ٢. الجانب الأنسى للنتوء الفرنى والمرفقى ٣. من الغشاء بين العظام . وتكوّن أليافها العضلية فى نحو منتصف الساعد أربعة أوتار إذا ماوصل كل وتر منها إلى قاعدة السلامية الأولى . يمر وسط جزئى وتر العضلة السطحية القابضة للاصابع إلى أن يندغم فى قاعدة السلامية الأخيرة من الأمام للاصبع المقابل له من الاربعة الاصابع الانسية

عملها : قبض السلاميات الاخيرة والسلاميات الاخرى واليد

عصبها : العصب المتوسط والعصب الزندى . العنقى السابع والثامن والظهرى الاول

٦. العضلة الكابة المربعة : تقع فى الجزء الامامى للساعد من أسفل وتغطى الجزء الاسفل من عظمى الساعد . والغشاء بين العظام الذى بينهما . وتنشأ من أمام سطح عظم الزند فى ربعه السفلى . وأليافها مستعرضة . وتندغم فى الربع السفلى للسطح الامامى لعظم الكعبرة .

عملها : كاسمها كب الساعد

عصبها : العصب المتوسط . العنقى السابع والثامن والظهرى الأول

٧. العضلة القابضة للأصبع الكبير الطويلة : تغطى ثلاثة أرباع السطح الأمامى لعظم الكعبرة من أعلى حيث تنشأ . وتندغم فى قاعدة السلامية الاخيرة — موضوعة تحت العضلة القابضة للأصابع السطحية

عملها : قبض السلامية الاخيرة وعظم المشط واليد

عصبها : العصب المتوسط . العنقى السابع والثامن والظهرى الاول

ويلاحظ أن معظم العضلات القابضة السطحية الامامية للساعد زيادة على قبضها اليد على الساعد تساعد فى قبض الساعد على العضد لاتصالها بالعقدة الانسية لعظم العضد كما أنها تقرب اليد من الخط المتوسط وتساهم فى حركة كب الساعد خصوصا فى بدئها إذ أن أليافها تتجه إلى أسفل والوحشية

(شكل ٥٨) عضلات السطح الامامي لمفصلي الزند والكعبرة

بالجهة اليمنى

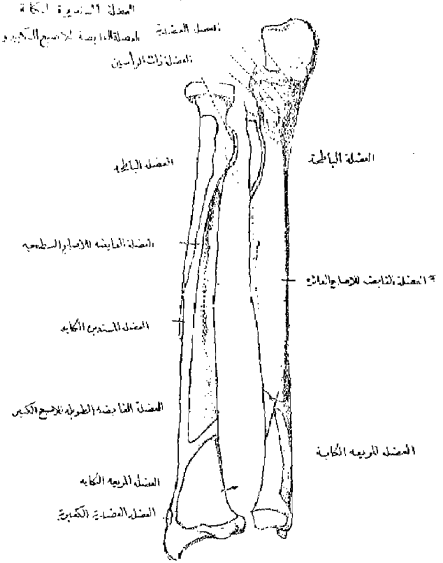

(شكل ٥٩) العضلات الامامية السطحية للساعد الايسر

كما يلاحظ أن العضلين الكابتين يندغمان فى عظم الكعبرة لأن عظم الكعبرة هو الذى يستطيع الدوران للانسية حاملا معه هيكل اليد فى حركة الكب أما عظم الزند فثابت لا يتحرك لا فى الكب ولا فى البطح

العضلات الخلفية للساعد

تشغل العضلات الخلفية لساعد جزأه الخلفى والوحشى وهى عضلات طويلة وكلها طبعا باسطة للاصابع ولرسغ اليد وللساعد كما أنها مبعدة لليد وتساعد على البطح خصوصا فى إبتداء حركته ولمعظمها منشأ مشترك أمام العقدة الوحشية لعظم العضد وأهمها :

٨. العضلة الباسطة للأصابع : موجودة خلف الساعد ولجهة الوحشية منه . تنشأ ١. من الوتر المشترك أمام العقدة الوحشية لعظم العضد ٢. الصفاق بين العضلات على جانبيها والصفيحة التى تغطيها . وتتجه ألياقها إلى أسفل والانسية حتى منتصف الساعد فتكون أربعة أوتار تمر خلف ميزاب رسغ اليد وتندغم فى قواعد السلاميات الوسطى والأخيرة للاربعة الاصابع الانسية من الخلف (شكل ٦١)

عملها : بسط الاصابع واليد والساعد

عصبها : العصب الكعبرى . العنق السابع

٩. العضلة الباسطة لرسغ اليد الزندية : موضوعة خلف عظم الزند بالجهة الوحشية وتنشأ من السطح الامامى للعقدة الوحشية لعظم العضد أى من المنشأ المشترك . وتكون وترا فى منتصف الساعد يندغم فى قاعدة العظم الخامس لمشط اليد من الخلف

عملها : بسط الرسغ وتقريب اليد

عصبها : العصب الكعبرى

١٠. العضلة الباسطة لرسغ اليد الكعبرية القصيرة : تقع خلف الساعد فى جهة عظم الكعبرة . تنشأ من الوتر المشترك بالسطح الأمامى للعقدة الوحشية ويندغم وترها فى قاعدة عظم مشط اليد الثالث من الخلف

عملها : بسط اليد والساعد وتبعيد اليد

عصبها : العصب الكعبري . العنق السادس والسابع

١١ . العضلة الباطحة : تحيط بالثلث العلوي لعظم الكعبرة من الأمام والوحشية والخلف حيث تندغم . وتنشأ من ١. العقدة الوحشية لعظم العضد ٢ . ومن الرباط الوحشي المفصل المرفقي ٣ . حافة عظم الزند الملحقة والسطح الذي أمامه وتتجه أليافها إلى أسفل والوحشية حيث تندغم

عملها : كاسحة باطحة للساعد

عصبها : العصب الكعبري . العنق السادس

١٢ . كما توجد عضلتان باسطتان للاصبع الكبير احداهما طويلة والأخرى صغيرة . وعضلة باسطة للسبابة . وعضلة رابعة باسطة للاصبع الصغير أي الخامس . وكلها تنشأ من أحد عظام الساعد من الخلف وتندغم في سلاميات الاصبع المسمى باسمها (شكل ٦٢)

عملها : بسط هذه الاصابع

عصبها : العصب الكعبري

عضلات راحة اليد

يوجد براحة اليد جملة عضلات قصيرة ولكن بعضها مهم :

أولا : للابهام أي الاصبع الكبير فيها أكبر نصيب أي أربعة عضلات ١. العضلة المبعدة للابهام الكبير الصغيرة ٢. العضلة مقابلة الابهام بالاصابع ٣. العضلة القابضة للابهام الصغيرة ٤. العضلة المقربة للابهام . وعمل كل واضح من اسمها . وتكون هذه العضلات الاربع مانسميه آلية الابهام لراحة اليد

ثانيا : ثلاث عضلات للخنصر أي الاصبع الصغير وهي تكون آلية الخنصر .

١. العضلة المبعدة للخنصر ٢ . والعضلة مقابلة الخنصر الاصابع

٣. العضلة القابضة للخنصر وعمل كل عضلة واضح كذلك من اسمها

ثالثا : العضلات بين العظام وهي عضلات مستطيلة موضوعة كل اثنين منها بين عظمين من عظام مشط اليد واحدة أمامية والأخرى خلفية وتنشأ كل منها

(شكل ٦٠) العضلات الامامية الغائرة للساعد الايسر

(شكل ٦١) العضلات الجلدية السطحية للساعد الأيسر

(شكل ٦٢) العضلات الخلفية الغائرة للساعد الايسر

من جوانب هذه العظام وتدغم فى صفاق خلف عظم المشط والسلامية الأولى

عملها : القيام بحركات الأصابع الدقيقة الكثيرة المختلفة غير أن الامامية منها تساعد على تقريب الاصابع والخلفية على تبعيدها زيادة على قبض السلامية الاولى و بسط الثانية والثالثة

عصبها : العصب الزندى بوساطة فرعه الغائر

ومن ذلك نلاحظ أن الابهام فى الانسان دون غيره غنى بعضلاته الخاصة وعددها سبع . ثلاث عضلات طويلة وأربع قصيرة . فيمكن بذلك قبضه وبسطه وتقريبه وتبعيده كما يمكن مقابلته مع الأصابع الاخرى (وهى ميزة خاصة بالانسان)

ومما تقدم نعلم أن بطح الساعد يكون ١ . بالعضلة ذات الرأسين العضدية ٢ . بالعضلة الباطحة ٣ . بمساعدة عضلات الساعد الباسطة للرسغ والاصابع

وحركة الكب تكون ١ . بالعضلة الكابة المستديرة ٢ . والعضلة الكابة المربعة ٣ . عضلات الساعد القابضة للرسغ والاصابع

و إذا ما انقبضت عضلة قابضة مع عضلة باسطة فى وقت واحد مثل العضلتان الزندية القابضة والباسطة للرسغ فتكون النتيجة تقريب اليد . و إذا انقبضت العضلتان الكعبرية القابضة والباسطة فالنتيجة تبعيد اليد وهكذا فى الابهام والخنصر

العضلات التى تربط الطرف السفلى بالحوض

١ . العضلة الالبسواسية : هى عضلة مستطيلة فى تجويف البطن من خلف واحدة على كل ناحية من الفقرات القطنية تمتد من الضلع الثانى عشر إلى عظم الفخذ . تنشأ من النتوء المستعرض وجانب الفقرة الثانيـــة عشرة الظهرية والفقرات القطنية كلها وتتجه أليافها الى أسفل والوحشية وتمر بين حافة الحوض العليا والرباط الاربى . وأمام الرباط المحفظى لمفصل الفخذ مباشرة وذلك بعد أن تتحد بألياف العضلة الحرقفية فيندغمان معا فى المدور الصغير من الخلف لعظم الفخذ (شكل ٦٣)

عملها : تقريب الفخذ للجذع (للبطن) أى ثنى الجذع للامام
عصبها : العصب القطنى الثانى والثالث

٢. العضلة الحرقفية : تنشأ من السطح الانسى الامامى لعظم الحرقفة وتتجه أليافها إلى أسفل والامام بعد أن ينضم بعضها إلى بعض وتتصل بالعضلة الابسواسية وتندغمان معا فى المدور الصغير لعظم الفخذ

عملها : تساعد العضلة الابسواسية أى قبض الفخذ على الجذع
عصبها : العصب القطنى للثالث والرابع

٣ العضلة المربعة القطنية : موضوعة الى الوحشية والخلف من العضلة الابسواسية تمتد من العرف الحرقفى من الخلف لاعلى إلى أسفل الضلع الثانى عشر. وتنشأ من ١. الجزء الخلفى الوحشى للعرف الحرقفى و٢. الرباط الحرقفى القطنى و٣. النتوءات المستعرضة للفقرات القطنية السفلى وتندغم فى النصف الانسى للحرف السفلى للضلع الاخير

عملها : تثبيت الضلع الاخير فى التنفس. بسط العمود الفقرى وتقريبه للوحشية من الحوض
عصبها : الفروع القطنية الاربعة العليا

٤. العضلة المخروطية : تنشأ بقاعدتها من السطح الامامى الوحشى العلوى لعظم العجز وتتجه أليافها الى أسفل والوحشية وتخرج من الحوض عن طريق الشرم الوركى الكبير. وتندغم وسط الحافة العليا أعلى المدور الكبير لعظم الفخذ

عملها : تبعيد الفخذ إذا كان منقبضا وتدويره للوحشية إذا كان منبسطا
عصبها : العجزى الاول والثانى

٥ العضلة السادة الباطنة : موضوعة بالجدار الامامى الوحشى للحوض الحقيقى. وتنشأ من السطح الانسى للغشاء الساد والحرف حول الثقب المسدود

(شكل ٦٣) عضلات وأعصاب جدار البطن الخلفي



تخرج من الحوض عن طريق الشرم الوركى الصغير وإذ ذاك تصحب عضلتين توأميتين عليا وسفلى . وتندغم فى السطح الانسى للمدور الكبير .

عملها : كسابقتها العضلة المخروطية

عصبها : القطنى الخامس والعجزى الاول والثانى

٦. العضلة السادة الظاهرة . تغطى الغشاء السادّ من سطحه الوحشى خارج الحوض وتنشأ من النصف الانسى السفلى للسطح الوحشى للغشاء السادّ وبعض العظام حوله وتندغم فى حفرة واضحة فى السطح الانسى للمدور الكبير لعظم الفخذ

عملها : تدوير الفخذ نحو الوحشية وتبعيده وقبضه

عصبها : العصب السادّ . القطنى الثالث والرابع

٧. العضلة الآلية العظيمة . هى إحدى العضلات التى تربط الطرف السفلى بالجذع ولكن من الخلف . أقوى وأكبر عضلات الجسم ذات ألياف مفتولة موضوعة تحت الجلد وخلف الجذع ومدور الفخذ وتنشأ من ١ . الجزء الوحشى الخلفى للحرقفة ٢. والصفاق القطنى العجزى ٣. وأسفل وخلف جانب العجز والمصعص ٤. والرباط العجزى الوركى الكبير ٥ وفى الصفائح حولها وتتجه ألیافها إلى أسفل والوحشية ثم تنقسم إلى قسمين من حيث اندغامها فالقسم الاصغر وهو النصف السفلى للالياف الغائرة يندغم فى حدبة طويلة أعلى وخلف عظم الفخذ تسمى باسمها أما باقى الالياف وتبلغ تقريباً ثلاثة أرباع العضلة فتندغم فى السطح الوحشى من الصفاق الفخذى القصبى الذى يندغم بدوره فى الجزء الامامى الوحشى للحدبة الوحشية لعظم القصبة (شكل ٦٤)

عملها : إذا كان الحوض ثابتا فتبسط الفخذ أما إذا كان عظم الفخذ ثابتا فانها تقوم ببسط الحوض والجذع على رأس الفخذ بل وترفعهما فى المشى والصعود وتوتر كذلك الصفاق الفخذى القصبى وتثبت الفخذ على الساق أيضاً .

عصبها : العصب الآلى السفلى . القطنى الخامس والعجزى الاول والثانى

٨. العضلة الآلية المتوسطة : تقع تحت العضلة العظيمة الآلية. وتنشأ من حوالى النصف الخلفى للسطح الوحشى لعظم الحرقفة ومن الصفاق الذى يغطيها وتندغم فى الجزء الوحشى للحدبة الكبرى لعظم الفخذ

عملها : الألياف الامامية تقبض الفخذ وتديره إلى الانسية والالياف الوسطى تبعد الفخذ . أما الألياف الخلفية فتدور الفخذ نحو الوحشية

عصبها . العصب الآلى العلوى . القطنى الرابع والخامس والعجزى

العضلة الآلية الصغرى : تقع تحت العضلة الآلية المتوسطة. وتنشأ من نحو النصف الامامى للسطح الوحشى لعظم الحرقفة . وتندغم فى الجزء الامامى للحدبة الكبرى لعظم الفخذ (شكل ٦٨)

عملها وعصبها : كسابقتها

عضلات الفخذ

تنقسم عضلات الفخذ إلى ثلاثة أقسام ١. عضلات أمامية تقع أمام وللجهة الوحشية لعظم الفخذ معظمها بأسطة. وعصبها العصب الفخذى ٢. عضلات أنسية وهى مقربة وعصبها العصب السادّ ٣. عضلات خلفية وهى قابضة وعصبها العصب الوركى

عضلات الفخذ الأمامية

١. العضلات ذات الأربعة الرءوس الفخذية : أو العضلة الباسطة للساق هى عضلة كبيرة موضوعة أمام وعلى جانبى عظم الفخذ مكونة من أربعة أجزاء . تتجه أليافها عموماً إلى أسفل ١. فالجزء الوحشى يسمى العضلة المتسعة الوحشية وتنشأ من ١. أمام محفظة مفصل الفخذ ٢. الجزء العلوى للخط بين الحدبتين ٣. أمام وللجهة الوحشية وأسفل الحدبة الكبرى ٤. الحرف الوحشى للحدبة الآلية ٥. الجزء العلوى للشفة الوحشية للخط الخازوقى الفخذى ٦. الصفاق الحاجزى الوحشى (ب) والجزء الانسى ويسمى العضلة المتسعة الانسية يقع

(شكل ٦٤) عضلات الجزء العلوى من الامام لعظم الفخذ الايمن

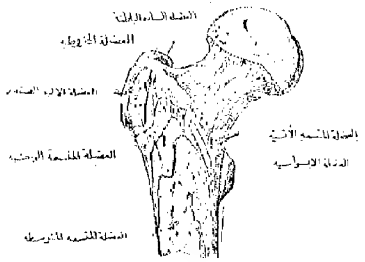

(شكل ٦٨) عضلات الجزء العلوى العظمى الساق من الايمن الامام

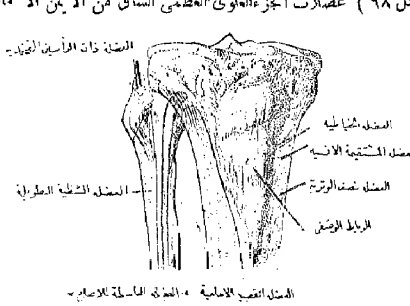

(شكل ٦٥) العضلات الامامية للفخذ الايمن

(من كتاب جراح)

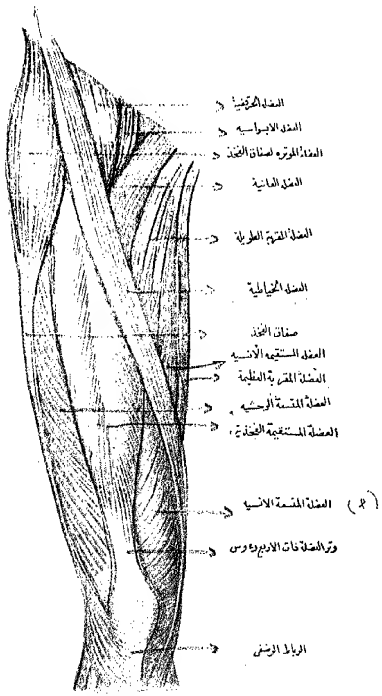

بالجهة الانسية لعظم الفخذ وينشأ من ١. الجزء السفلى للخط بين الحدبتين ٢. ومن الشفة الانسية للخط الخلزونى الفخذى (ج) والجزء المتوسط ويسمى العضلة المتسعة المتوسطة . وتنشأ من ١. الثلثين العلويين للسطحين الوحشى والنصف الوحشى للسطح الامامي لعظم الفخذ ٢. الجزء السفلى للشفة الوحشية للخط الخلزونى ٣. ومن الصفاق الحاجزى الوحشى بين العضلات (د) والجزء الرابع والاخير هو العضلة المستقيمة الفخذية وتقع أمام المتسعة المتوسطة . وتنشأ برأسين رأس مستقيم من الجزء العلوى للشوكة الحرقفية الامامية السفلى ورأس منحرف من الجهة الوحشية لاعلى الحق الحرقفى .

وتكون هذه الأجزاء الاربعة وترا عريضا ومتينا يندغم فى الجزء العلوى لعظم الرضفة ومنها إلى الرباط الرضفى الذى يندغم فى منتصف الحدبة الأمامية لعظم القصبة

عملها : بسط الساق على الفخذ . والعضلة المستقيمة الفخذية زيادة على ذلك تقبض الفخذ على الحذع

عصبها : العصب الفخذى . القطنى الثالث والرابع

٢. العضلة الخياطية : هى عضلة طويلة وضيقة وإنما منحرفة الى أسفل والانسية تمتد من الشوكة الحرقفية الامامية العليا حيث منشأؤها إلى مكان اندغامها بأعلى السطح الانسى لعظم القصبة

عملها : قبض الفخذ على البطن والساق على الفخذ ودوران الفخذ للوحشية والساق للأنسية .

عصبها : العصب الفخذى . القطنى الثانى والثالث

٣. العضلة العانية : عضلة رباعية الشكل تقع فى الجزء العلوى الانسى للفخذ من الامام . تنشأ من السطح الامامى للفرع الصاعد العانى وتندغم فى الجزء العلوى الانسى للسطح الخلفى لعظم الفخذ

عملها : قبض وتقريب الفخذ وتدويره الى الوحشية

عصبها : العصب الفخذى . القطنى الثانى والثالث

عضلات الفخذ الانسية

٤. العضلة المقربة العظيمة : عضلة كبيرة فى الجزء الانسى الخلفى لعظم الفخذ . تقع بين العضلات القابضة والعضلات المقربة الاخرى وتنشأ من ١. أسفل الحدبة الوركية و ٢. السطح الوحشى للجزء السفلى للثقب المسدود أى جزء من الفرع النازل العانى والفرع الصاعد الوركى . وتتجه أليافها الانسية التى تنشأ من الحدبة الوركية إلى أسفل وتكون وترا فى الثلث الاخير ويندغم هذا الوتر فى حدبة العضلة المقربة العظيمة الموجودة أعلى وخلف العقدة الانسية لعظم الفخذ . أما الالياف التى تنشأ فى أسفل الثقب المسدود فتتجه مستعرضة بالتعرج الى الوحشية على أن تندغم بالترتيب فى ١. الجزء الانسى للحدبة الآلية أى الجهة الوحشية لعظم الفخذ فى ثلثه العلوى ٢. وفى وسط الخط الحلزونى فى الثلث المتوسط من عظم الفخذ و ٣. الخط الانسى فوق العقدة فى الثلث السفلى الاخير

عملها وأعصابها : تقريب الفخذ ودورانه الى الوحشية وزيادة على ذلك فالالياف التى بالحدبة تقبض الفخذ على الجذع . ويغذيها العصب السادس القطنى الثالث والرابع أما الالياف التى بالحدبة الوركية فتهبط الفخذ . ويغذيها الفرع الباضى الانسى من العصب الوركى . القطنى الرابع والخامس والعجزى الاول

٥. العضلة المقربة الصغيرة : موضوعة أمام العضلة المقربة العظيمة وخلف العضلة المقربة الطويلة . وتنشأ من السطح الوحشى لاسفل جسم العانة وأعلى الفرع النازل له وتندغم فى الجزء الانسى لعظم الفخذ أنسى للخط الحلزونى الفخذى

٦. العضلة المقربة الطويلة : تقع أمام العضلة المقربة الصغيرة وتنشأ بوتر مفتول يمكن تمييزه بسهولة فى الجهة الأنسية العليا للفخذ وهذا الوتر مهم من الوجهة الاكلينيكية إذ به يتميز الفتق الأربى الذى يمر من الجهة الأنسية من الفتق الفخذى الذى يكون لجهته الوحشية وينشأ هذا الوتر من أمام جسم عظم العانة وتندغم هذه العضلة فى الثلثين السفليين للخط الحلزونى

(شكل ٦٦) العضلات الانسية للفخذ الايمن

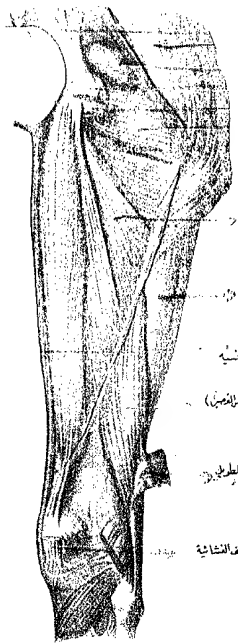

(شكل ٦٧) العضلات الخلفية للفخذ الايمن

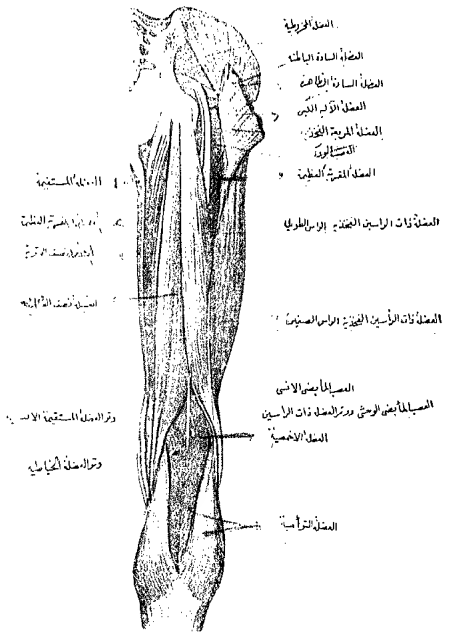

(شكل ٦٩) عضلات السطح الوحشي لمعظم الأطراف العليا

عملها : مثل عمل العضلة الصغيرة سابقتها تقريب وقبض الفخذ ودورانه الى الوحشية

عصبها : يغذيهما العصب الساد . الأولى من العصب القطنى الثالث والرابع والثانية من القطنى الثانى والثالث

٧. العضلة المستقيمة الأنسية : عضلة مسطحة تقع فى الجزء الأنسى للفخذ وتنشأ من الحرف الأنسى لجسم العانة وفرعه النازل وتتجه أليافها رأسيا إلى أسفل حتى تندغم فى السطح الانسى العلوى لعظم القصبة أسفل الحدبة الانسية بين اندغام العضلة الخياطية من الامام واندغام العضلة النصف الوترية من الخلف

عملها : تقريب الفخذ . وقبض الساق . وتدويره الى الانسية

عصبها : العصب الساد . القطنى الثانى والثالث والرابع

عضلات الفخذ الخلفية

٨. العضلة ذات الرأسين الفخذية : تقع خلف الفخذ والوحشية تنشأ برأسين أحدهما الرأس الطويل الذى ينشأ من الجزء السفلى الانسى للحدبة الوركية بالاشتراك مع العضلة النصف الوترية والآخر الرأس القصير وينشأ من الحافة الوحشية للخط الخشنى والخط فوق اللقمة لعظم الفخذ وبعد أن يتحد الرأسان تتجه أليافها الى أسفل والوحشية ويكونان وتراً يندغم فى الجهة الوحشية العليا لرأس عظم الشظية .

عملها : قبض الساق على الفخذ كما تبسط الفخذ على الحوض

عصبها : يغذى الرأس الطويل العصب المأبضى الانسى أما الرأس القصير فيغذيه المأبضى الوحشى . القطنى الخامس والعجزى الاول والثانى والثالث

٩. العضلة النصف الوترية : تنشأ مع الرأس الطويل للعضلة ذات الرأسين الفخذية من الجزء السفلى الانسى للحدبة الوركية . وتتجه أليافها فى أسفل حتى منتصفها فتكون وتراً طويلاً ولذلك سميت بالنصف الوترية . وتندغم فى الجزء العلوى الانسى لعظم القصبة (شكل ٦٧)

عملها : قبض الساق على الفخذ ودورانه للانسية

عصبها : العصب المأبضى الانسى . القطنى الرابع والخامس والعجزى الاول والثانى والثالث

١٠. العضلة النصف الغشائية : موضوعة خلف وإلى الانسية للعضلة النصف الوترية . وتنشأ من الجزء العلوى الوحشى للحدبة الوركية . نصفها العلوى عبارة عن صفاق عضلى ونصفها السفلى ألياف عضلية تتجه إلى أسفل والانسية حتى تندغم فى ميزاب أعلى وخلف الحدبة الانسية لعظم القصبة (شكل ٦٧) عملها وعصبها كما بقيتها .

عضلات الساق

تنقسم عضلات الساق إلى ثلاثة أقسام ١. عضلات أمامية وتقع بين عظمى الساق من الامام وهى عضلات باسطة وبغلبها العصب القصبى الامامى ٢ . عضلات وحشية تغطى السطح الوحشى لعظم الشظية وتعد عضلات باسطة وبغلبها العصب القصبى الجانبى ٣. العضلات الخلفية وهى عضلات قابضة وبغلبها العصب المأبضى الانسى .

عضلات الساق الامامية أو العضلات الباسطة للقدم

١. العضلة القصبية الأمامية : وهى تغطى السطح الوحشى لعظم القصبة وتنشأ من ١ . نصفه العلوى ٢ . فى الغشاء بين العظام . ٣ . من الصفاق الذى يغطيها من الامام وتتجه أليافها إلى أسفل مكونة فى ثلثها السفلى وتراً يمر أمام مفصلى الكعب والانسية وتندغم فى العظم لاسفين الاول من عظام رسغ القدم وفى الجزء المجاور له من عظم مشط القدم للاصبع الكبير

عملها : تحريك القدم إلى أعلى أى يبسطه

عصبها : العصب القصبى الامامى . القطنى الرابع والخامس والعجزى الاول

٢. العضلة الطويلة الباسطة الاصابع : تغطى السطح الانسى الامامى لعظم الشظية وتنشأ من ١ . الحدبة الوحشية للقصبة ٢ . من الثلاثة الارباع العليا الامامية لجسم عظم الشظية ٣. من الغشاء بين العظام ٤. من الصفاقات التى حولها . وتتجه أليافها إلى أسفل إلى أن تصل إلى مفصل الكعب تكون أربعة أوتار تلاربعة الاصابع الوحشية ليندغم كل وتر فى السلامية الثانية والاخيرة من خلف الاصبع المقابل له

(شكل ٧٠) العضلات الامامية للساق والسطح العلوى للقدم جهة اليمين

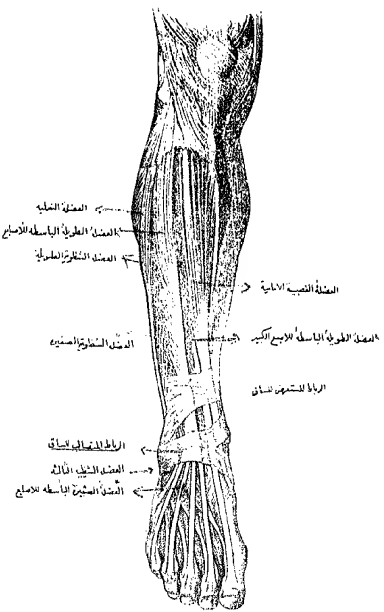

عملها : بسط أصابع القدم الاربعة الوحشية وبسط القدم أى تحريكه لاعلى عضبها : العصب القصبى الامامى

٣ . العضلة الطويلة الباسطة للأصبع الكبير : تقع بين العضلتين السابقتين وتنشأ من جسم عظم الشظية من الربعين الاوسطين للسطح الانسى الامامى وتتجه ألیافها إلى أسفل وتكون وتراً فى حوانى منتصفها السفلى يمر كذلك على مفصل الكعب وتندغم فى السلامية الاخيرة للأصبع الكبير

عملها : بسط الأصبع الكبير وبسط القدم . وعصبها كسابقتها

٤ . العضلة الشظية الثالثة : هى عضلة صغيرة تظهر كأنها جزء من العضلة الطويلة الباسطة للأصابع وتنشأ من عظم الشظية أسفل العضلة المذكورة وتندغم فى السطح العلوى لقاعدة العظم الخامس لمشط القدم

عملها : باسطة للقدم . وعصبها كسابقتها

نلاحظ أنه يغذى العضلات الاربعة السابقة الذكر عصب واحد لأنها كلها عضلات باسطة وإنما أعصابها من الفروع الخلفية من الضفيرة العجزية وإن تكن هذه العضلات موضوعة أمام عظمى الساق . وكذلك العضلات الامامية للفخذ هى عضلات باسطة وعصبها من الفروع الخلفية كما نلاحظ أن الحفرة الأبضية إلى الخلف . بينما فى الطرف العلوى نجد أن الحفرة المرفقية إلى الامام والعضلات القابضة فى الامام وتتغذى بفروع أمامية . والعضلات الباسطة خلفية وتتغذى بفروع خلفية . وسبب ذلك أنه فى مستهل أدوار تكوين الجنين حدث دوران الطرف العلوى للوحشية ودار الطرف السفلى للانسية . ومن ذلك نشأ أن العضلات الامامية للطرف العلوى قابضة ويغذيها فروع أمامية . بينما العضلات الامامية للفخذ عضلات باسطة وتغذيها فروع خلفية وهكذا

عضلتا الساق الوحشيتان

٥ . العضلة الشظية الطويلة : هى عضلة على السطح الوحشى لعظم الشظية وأخمص القدم وتنشأ من : ١ . الثلثين العلويين للسطح الوحشى لعظم الشظية ٢ . السطح الوحشى لرأس الشظية . وتتجه ألیافها إلى أسفل والخلف ويمر وترها

خلف الكعب الوحشي خلف العضلة الشظوية الصغيرة . ثم أسفلها . ثم يمر وترها هذا فى ميزاب خاص أسفل عظم الكعب . ويسير إلى الجهة الأنسية لاخمص القدم فيندغم فى ١ . الجهة الوحشية وأسفل قاعدة العظم الاول لمشط القدم و ٢ . فى العظم الاسفيني الانسى من أسفل و ٣ . فى كثير من عظام رسغ القدم بأربطة أخمص القدم (شكل ٧٠)

عملها : حفظ قوس القدم فى أفضل أوضاعه وأصلحها بمساعدة العضلة الفصية الخلفية بصفة خاصة وقلب أخمص القدم للجهة الوحشية وبسط مفصل الكعب

عصبها : العصب العضلي الجلدى . القطنى الرابع والخامس والعجزى الاول

٦ . العضلة الشظوية المصغيرة : موضوعة تحت العضلة الشظوية الطويلة . وتنشأ من السطح الوحشى لعظم الشظية أسفل وخلف العضلة السابقة و تمتد وترها خلف الكعب الوحشى وإنما أمام وتر العضلة الطويلة وتندغم بوتر فى الحدبة الوحشية لقاعدة العظم الخامس لمشط القدم

عملها : مساعدة العضلة الطويلة فى قبض مفصل الكعب وقلب اخمص القدم للوحشية وعصبها كسابقتها

عضلات الساق الخلفية

العضلات الخلفية للساق . هى العضلات التى تقع بين عظمى الساق من الخلف وتكون ثلاث طبقات من الخلف للامام تغطى كل منها العضلات التى أمامها تشمل الطبقة السطحية :

٧ . العضلة التوأمية : هى العضلة السطحيه العليا التى تكون حماة الساق (أى بطن الساق) وتنشأ برأسين أكبرهما الرأس الانسى . ويتنشأ من خلف وأعلى العقدة الانسية لعظم الفخذ . أما الرأس الوحشى فينشأ من خلف وأعلى العقدة الوحشية لعظم الفخذ أيضا . وبعد أن يتحد الرأسان فى منتصف الساق يتكون وتر عريض متين يضيق تدريجيا إلى أن يندغم مع وتر العضلة النعلية خلف عظم العقب وفى وسطه تقريبا (شكل ٦٧ و ٧١)

(شكل ٧١) العضلات الخلفية الغائرة للساق الايمن

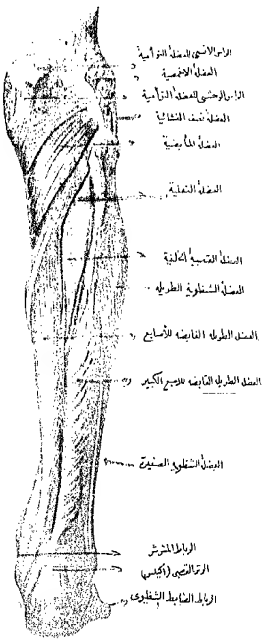

٨ . العضلة النعلية : موضوعة أمام العضلة التوأمية . وتنشأ بصفاق أسفل العضلة المأبضية من ١ . خلف رأس الشظية وخلف جسمها فى ثلثه العلوى ٢ . الخط النعلى أو المأبضى خلف عظم القصبة و ٣ . الثلث الاوسط للحرف الانسى لعظم القصبة وتتجه أليافها الى أسفل مكونة وترا يندغم مع وتر العضلة التوأمية الاخمصية ويكونان وترا مشتركا يسمى وتر أكيلس الذى سبق ذكره

٩ . العضلة الأخمصية : هى عضلة صغيرة تنشأ أعلى الرأس الوحشى للعضلة التوأمية وتكون وترا طويلا ورفيعا بين العضلة التوأمية والنعلية وللجهة الأنسية للوتر القصبى أى وتر أكيلس ويندغم معه فى العظم العقبى

عملها : العضلات الثلاث السابقة الذكر تعمل عملا واحدا وهو قبض مفصل الكعب إذا ثبت مفصل الركبة . وقبض مفصل الركبة إذا كان مفصل الكعب ثابتا

عصبها : العصب المأبضى الأنسى . القطنى الخامس والعجزى الأول والثانى للعضلتين الأوليين والعصب القطنى الرابع والخامس والعجزى الأول فى العضلة الأخيرة

وتكون هذه العضلات الثلاث السابقة . العضلات الخلفية السطحية للساق أما العضلة المأبضية والعضلة القابضة الطويلة للاصابع والعضلة القابضة الطويلة للاصبع الكبير فموضوعة أمامها وتقع العضلة القصبية الخلفية بدورها أمام العضلات الاخيرة ولذلك تكون كل هذه العضلات العضلات الخلفية الغائرة للساق

العضلات الخلفية الغائرة للساق

١٠ . العضلة المأبضية : هى عضلة مثلثة الشكل تقريبا فى خلف وأعلى عظمى الساق وتنشأ ١ . بوتر من ميزاب بالجهة الوحشية للعقدة الوحشية لعظم الفخذ . وتندغم فى الخط المأبضى النعلى خلف عظم القصبة ومن معظم السطح المأبضى أعلى هذا الخط

عملها : قبض الساق على الفخذ . وتدويره إلى الانسية

عصبها : العصب المأبضى الانسي . الفطنى الرابع والخامس والعجزى الاول

١١. العضلة القابضة للأصابع الطويلة : تقع خلف عظم القصبة وأسفل العضلة المأبضية وأمام العضلة النعلية فى الجهة الانسية تنشأ من ١. الجزء الانسى للسطح الخلفى لعظم القصبة ٢. ومن الصفاق الذى أمامها الذى يغطى العضلة القصبية الخلفية وتتجه أليافها الى اسفل وتكون وترا يمر خلف الكعب الانسى ويدخل أخمص القدم حيث ينقسم إلى أربعة أوتار تندغم فى قواعد السلاميات الاخيرة للاصابع الاربعة الوحشية (شكل ٧١)

عملها : قبض الاصابع الاربعة الوحشية وقبض مفصل الكعب

عصبها : العصب المأبضى الانسى . الفطنى الخامس والعجزى الاول

١٢. العضلة القابضة لابهام القدم الطويلة : تقع خلف عظم الشظية وأمام العضلة النعلية من الجهة الوحشية وفى أخمص القدم وتنشأ من الجزء الوحشى للسطح الخلفى لجسم الشظية وتتجه أليافها إلى أسفل والخلف وتكون وترا خلف نسيجها العضلى الذى يمتد إلى مفصل الكعب حيث تندغم أليافها فى هذا الوتر الذى يمر فى ميزاب خلف الجزء الانسى للسطح الخلفى السفلى لعظم القصبة وفى ميزاب ثان فى خلف العظم القنزعى ثم فى ميزاب ثالث أسفل النتوء الحامل لعظم العقب وأخيرا تندغم فى قاعدة السلامية الاخيرة لابهام القدم من السطح الانسى (شكل ٧٢)

عملها : قبض إبهام القدم وكذلك قبض القدم أى خفضه الى أسفل

عصبها : كسابقتها

١٣. العضلة القصبية الخلفية : وهى عضلة عظيمة تكون بمفردها الطبقة الثالثة لعضلات الساق الخلفية . تقع خلف عظمى الساق والغشاء بين العظام مباشرة وأمام كل العضلات السابقة الذكر . كما يوجد وترها فى أخمص القدم وتنشأ من ١ . الغشاء بين العظام ٢ . سطحى عظمى الساق الخلفيين المجاورين للغشاء هذا ٣ . ومن الصفاق الذى يغطيها من الخلف . وفى ربعها السفلى تكون وترا يتخطى وتر العضلة القابضة للاصبع الطويلة و يقع خلف

(شكل ٧٢) العضلات الخافية لعظمى الساق الايمن من الخلف

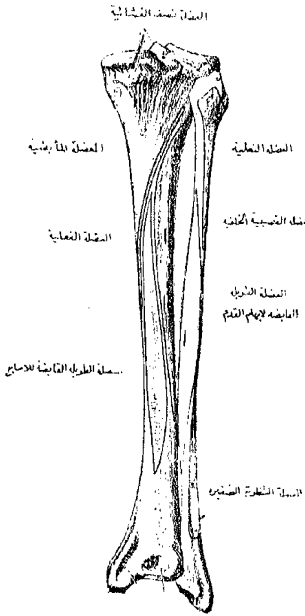

الكعب الانسى و بعدها يدخل الى أخمص القدم حيث يسير أسفل الرباط العقبى الزورقى الاخمصى الذى يعتبر من أهم أربطة أخمص القدم ان لم يكن أهمها كلها ويدعم فى ١ . حدبة العظم الزورقى و يبعث بأربطة ليفية من محفظته إلى معظم عظام رسغ القدم ماعدا العظم القذعى ٢ . العظم الاسفينى الانسى ٣ . وقواعد عظام مشط القدم الثانى والثالث والرابع (شكل ٧١ و٧٢)

عملها : حفظ وتقوية قوس القدم بمساعدة العضلة الشظوية الطويلة على وجه خاص أو باتصالهما معا تعملان شبه ركاب لرفع وحفظ قوس القدم من نواحيه المختلفة كما أنها تقلب أخمص القدم الى الانسية وتقبضه كذلك

عصبها : العصب الأبضى الأنسى . القطنى الخامس والعجزى الأول

ويلاحظ مما سبق أن رفع القدم إلى أعلى هو ببساطه فى الحقيقة وخفضه إلى الحياة هو قبضه وسبب ذلك يرجع الى حركة دوران الطرف السفلى الانسية فى الحياة أسفل الرحمية كما سبق ذكر

عضلات أخمص القدم

تشبه عضلات أخمص القدم فى وضعها وترتيبها ونظامها كثيرا من عضلات راحة اليد ولكن تختلف إختلافا بينا فى ان إتصالاتها بالعظام والأربطة والصفاقات متين جدا يتفق وحاجات القدم إلى متانة وقوة إحتمال وكذلك فى حركاتها فانها محدودة جدا و بسيطة لتفرغ لغرضها الأول وهو القيام بما يتطلب منها حفظ قوس القدم . أما أصابع اليد فتتطلب حركات عديدة ورشيقة ومتقنة ولذا كان نصيبها كبيرا فى الحركة قليلا فى الصلابة والمتانة وهذه العضلات مرتبة فى أربع طبقات وهى :

الطبقة الاولى : وهى السطحية الملاصقة للجلد والصفائح السطحية وتشمل : ١ . العضلة المبعدة لابهام القدم ٢ . العضلة المبعدة للاصبع الصغير ٣ . العضلة القابضة للاصابع الصغيرة وهى موضوعة بين العضلتين الاوليين وتدعم فى جانبى السلاميات الوسطى للاربعة الاصابع الوحشية

الطبقة الثانية : وتشمل ١ . وتر العضلة القابضة للاصابع الطويلة ٢ . وتر

العضلة القابضة لابهام القدم الطويلة ٣. العضلة القابضة المساعدة ٤. والعضلات الدودية الاربعة

الطبقة الثالثة : وبها ٩. العضلة الصغيرة القابضة لابهام القدم ٧. والعضلة المقربة له ٣. والعضلة القابضة للاصبع الصغير

الطبقة الرابعة : وتحتوى على ١٠. وتر العضلة القصبية الخلفية ١٢. وتر العضلة الشظية الطويلة ٣ . العضلات بين العظام وهى عبارة عن سبع عضلات ثلاث منها تسمى العضلات بين العظام الاخمصية وتقع فى أخمص القدم وتنشأ من الاسطح الاخمصية لعظام مشط القدم الثالث والرابع والخامس وتندغم فى الجانب القصى للسلاميات الاولى للاصابع الثالث والرابع والخامس وعملها تقبض السلاميات العليا وتبسط الوسطى والاخيرة كما تضم الاصابع الوحشية للاصبع الثانى . أما العضلات الخلفية فعددها أربع وتنشأ كذلك من سطوح عظام المشط . وتندغم فى السلاميات الاولى للاصابع المقابلة لها للاربعة الاصابع الوحشية

عملها : تبعيد الاصابع عن الخط الوهمى المار بالاصبع الثانى أى تبعيد بعضها عن البعض كما تساعد العضلات الاخمصية فى قبض السلاميات الوسطى والاخيرة لاتصالهما كلها بالوتر المقسم الباسط الذى يغطى المفصل بين رءوس عظام مشط اليد والسلاميات الاولى من الخلف فى كل أصبع

ويغذى العضب الاخمصى الوحشى معظم هذه العضلات

قوس القدم

تساهم جملة أربطة مفصلية وأربطة بين العظام وأوتار وعضلات بل وصفاقات وصفائح بنصيب كبير فى حفظ قوس القدم وتقويمه وأهمها : ـ

أربطة القوس : أربطة القوس نوعان الاربطة المفصلية وتشمل جملة أربطة هى فى أكثر الاحوال أجزاء من المحافظ الليفية للمفاصل الكثيرة التى تدخل فى تكوين قوس القدم غير أن البعض منها متين جدا الدرجة أن به بعض خلايا غضروفيه مثل الرباط العقبي الزورقى . والنوع الآخر أربطة تعرف بالاربطة بين العظام وإن تكن أربطه ليفية إلا أنها متينة جدا ولا تسمح إلا بقليل من المرونة فقط

عضلات القوس : ويشط إزر هذه الاربطة عضلات وأوتار عضلات

(شكل ٧٣) قوس القدم من الجهة الانسية

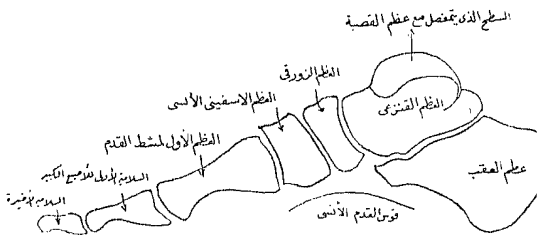

(شكل ٧٤) قوس القدم من الجهة الوحشية

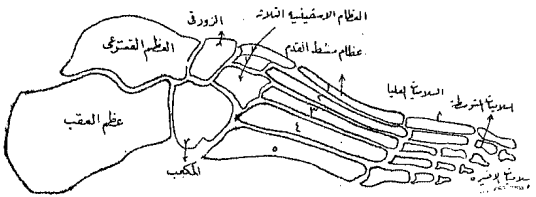

أهمها وتر العضلة القصبية الخلفية . ووتر العضلة الشظوية الطويلة وهما زيادة على اندغامهما فى كل عظام رسغ القدم . ما عدا عظم واحد وهو العظم الفرعى فانهما يرتبط بعضهما ببعض بشكل تصالبى لتحفظ وترفع وتقوى قوس القدم متخذة شكل ركاب متين ولا نبالغ إذا إعتبرنا هاتين العضلتين أهم عضلات قوس القدم . إذ أن ضعف أو شلل إحداهما يسبب هدم القوس فيصبح مسطحا وبذلك يصعب وقد يتعذر المشى والجرى بل الوقوف .

عضلات جدار البطن

تنقسم عضلات جدار البطن إلى عضلات أمامية وحشية وعضلات خلفية وتشمل العضلات الامامية الوحشية أربع عضلات من كل جهة وهى : العضلتان الباطنيتان المنحرفتان الظاهرتان . والعضلة الباطنية المستعرضة والعضلة الباطنية المستقيمة . أما العضلات الخلفية فأهمها العضلة الالسواسية والعضلة الحرقفية والعضلة القطنية المربعة

عضلات جدار البطن الأمامية الوحشية

العضلة الباطنية المنحرفة الظاهرة : هى عضلة متسعة تكون الطبقة الاولى أى السطحية لجدار البطن وتقع تحت الصفائح والجلد مباشرة . وتنشأ من ١ . السطح الوحشى والحرف السفلى للثمانية الاضلاع السفلى بوساطة ثمانية أطراف شبيهة بالاصابع شكلا تتعاشق الثلاثة العليا منها مع ثلاثة أطراف أصبعيه شبيهة بها عضلة المسننة العظيمه بينما تتعاشق الاربعة الاصابع السفلى مع أربعة مثلها للعضله العريضة الظهرية . وتتجه ألياقها إلى أسفل والانسية وتندغم فى ١ . النصف الامامى من الشفة الوحشية لعرف الحرقفة ٢ . بوساطه صفاقها تندغم فى ا الخط الابيض المتوسط الممتد من الغضروف الخنجرى إلى الارتفاق العانى ب والشوكة جـ . والعرف العانيين ٥ . الرباط الاربى (شكل ٧٥)

العضلة الباطنية المنحرفة الباطنه : تقع تحت العضلة المنحرفة الظاهرة وتنشأ من ١ . الصفاق القطنى ٢ . الثلثين الاماميين للشفة الوسطى للعرف

الحرقفى ٣. من الثلثين الوحشيين للرباط الاربى (بوبارت) . وتتجه أليافها إلى أعلى والانسية و بذلك تتصالب مع العضلة الباطنية المنحرفة الظاهرة .وتندغم فى ١. أطراف الاضلاع الثلاثة السفلى وغضاريفها ٢. وعن طريق صفاقها المسمى باسمها فى ١. غضاريف الاضلاع التاسع والثامن والسابع ب. والخط الابيض المتوسط الباطنى الذى يمتد من النتوء الخنجرى إلى العرف العانى (شكل٧٦)

٣. العضلة الباطنية المستعرضة : تكون الطبقة الثالثة والاخيرة موضوعة خلف العضلة المنحرفة الباطنية سابقة الذكر سميت بذلك لانه معظم أليافها مستعرضة وتنشأ من ١. السطح الانسى لغضاريف الاضلاع الستة السفلى بوساطة ستة أجزاء شبيهة بالاصابع تعرف بالاسنان تتعاشق مع ستة أصابع شبيهة بها بعضلة الحجاب الحاجز ٢. والصفاق الذهلى ٣. والثلثين الاماميين فى الشفة الانسية للعرف الحرقفى ٤. والثلث الوحشى للرباط الاربى (بوبارت). وتندغم بوساطة صفاقها المسمى باسمها فى الخط الابيض المتوسط بما فى ذلك من النتوء الخنجرى الى العرف العانى والخط العانى.

٤. العضلة الباطنية المستقيمة : هى عضلة أليافها طويلة ورأسية تقريبا موضوعة منها واحدة على كل جانب من الخط الابيض المتوسط عريضة قليلا من أعلى ضيقة من أسفل وتنشأ من ١. العرف العانى ٢. والارتفاق العانى حيث تتصالب الالياف الانسية للعضلتين المتقابلتين . وتتجه أليافها إلى أعلى وتندغم فى ١. السطح الامامى وجانبى النتوء أو الغضروف الخنجرى ٢. ومن غضاريف الاضلاع الخامس والسادس والسابع (شكل ٧٥)

٥. العضلة الهرمية : وهناك عضلة صغيرة هرمية الشكل موضوعة أمام وأسفل العضلة الباطنية المستقيمة. تنشأ بقاعدتها من أمام العانة وتندغم بقمتها فى الخط الأبيض المتوسط فى منتصف المسافة بين العانة والسرة

محفظة العضلة المستقيمة الباطنية : ويحيط بالعضلة الباطنية المستقيمة والعضلة الهرمية صفاق يحفظى يتكون جدارة الامامى من صفاق العضلة

(شكل ٧٥) العضلات المنحرفة الباطنية لظهر جهة اليسار

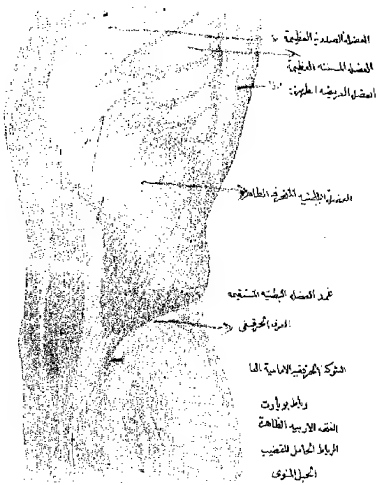

الباطنية المنحرفة الظاهرة ومن طبقة من صفاق العضلة الباطنية المنحرفة الباطنة وكذلك يشترك فى تكوين الجدار الخلفى لهذه المحفظة صفاق العضلة الباطنية المستعرضة مع طبقة من صفاق العضلة الباطنية المنحرفة الباطنة ونلاحظ أن بالجدار الامامى لهذه المحفظة ثلاثة أو أربعة قواطع صفاقية مستعرضة تقريبا تتصل أتصالا متينا بالسطح الامامى فقط للعضلة الباطنية المستقيمة وهذه القواطع بقايا الاضلاع الباطنية فى الزواحف

محتويات المحفظة : وبهذه المحفظة زيادة على العضلتين المذكورتين آنفا ٣. العضلة الباطنية المستقيمة ٤. العضلة الهرمية ٥. أطراف ستة أو سبعة أعصاب من الاعصاب بين الاضلاع والعصب تحت الاضلاع ٦. وبعض الشرايين والاوردة . غير أنه يحد هـذه المحفظة من الجهة الوحشية خط يسمى الخط المنحنى أو النصف الدائرى كما يحده من الجهة الانسية الخط الابيض المتوسط

الخط الابيض المتوسط الباطنى : هو عبارة عن نسيج ليفى نشأ من تقابل الصفائح الخاصة بالثلاث العضلات الباطنية التى تكون جدار البطن الامامى الوحشى من كل جهة. وبهذا الخط توجد السرة أسفل منتصفه بقليل. وكثيرا ما يستفيد الجراح من الخط الابيض هذا لقلة أعصابه وأوعيته فى عمليات فتح البطن وفى وضع إبرة البذل . كما أنه موضع ضعيف فى جزئه الأعلى إذ يسمح لظروف مرضية خاصه بحدوث فتق عند السرة أو فوقها. وسمى بالخط الابيض تمييزا له من الخط الاسود المتوسط الذى يظهر مكانه أسفل السرة فى شهور الحمل الاولى

عمل عضلات البطن : ١ وقاية الاعضاء الموجودة بتجويف البطن من الحركات العديدة والصدمات ٢. تنظيم الضغط الداخلى لتجويف البطن ولذلك فالتان مهمتان الاولى حفظ الاعضاء الباطنية كل فى موضعها رغم الحركات الكثيرة التى تتعرض لها هـذه الاعضاء والثانية مساعدة بعض هذه الاعضاء للقيام بعملها كالتبرز والتبول والولادة وغيرها من حركات التنفس غير الاعتيادية خصوصا إذا كان الحوض والعمود الفقرى مثبتين وإذا كان احدهما فقط ثابتا عملت على العمود الفقرى أو على الحوض وهكذا و يساعد هذه العضلات للقيام بعملها على الوجه الاكمل ان ألياف كل عضلة من عضلاتها تتخذ اتجاها يخالف اتجاه الاخرى فتنحرف

أحيانا وتتصالب أحيانا أخرى ليشد بعضها بعضا

أعصابها : تتغذى هذه العضلات من الفروع الامامية للاعصاب الستة بين الاضلاع والعصب تحت الاضلاع

القناة الاربية : هى عبارة عن مسار الخصية والحبل المنوى فى الرجل. والرباط المبروم الرحمي فى السيدة . تقع بين عضلات البطن الامامية وصفاقاتها وصفائحها . وهى قناة قصيرة لايزيد طولها على ٤ سم تقع أسفل جدار البطن وأعلى الرباط الاربى فى منتصفه الانسى وتتجه الى أسفل والانسية بين مدخلها بتجويف البطن ومخرجها تحت الجلد . وتتخذ القناة هذه شكل منشور ثلاثى إذ لها جدار أمامى . وجدار خلفى . وقاع . وطرفان

الجدار الأمامى : ويتكون ١. بأكمله من صفاق العضلة الباطنية المنحرفة الظاهرة ٢. ويقوى نصفه الوحشي بعض ألياف العضلة الباطنية المنحرفة الباطنة خلف صفاق العضلة الظاهرة المذكورة

الجدار الخلفى : ويتكون ١ . بأكمله من الصفيحة الغائرة للعضلة الباطنية المستعرضة ٢. ويقوى نصفه الانسى الصفاق المشترك للعضلتين الباطنيتين المستعرضة والمنحرفة الباطنة وذلك أمام الصفيحة الغائرة المذكورة ٣ . كما يقوى ربعه الانسى الجزء المنعكس للرباط الاربى أمام الصفاق المشترك

القاع : ويتكون القاع من السطح العلوى المقعر . شكل الميزاب . للرباط الاربى وكذلك من جزئه العانى بالجهة الانسية

غير أن بعض الالياف السفلى للعضلة الباطنية المستعرضة قد تظهر بين جدارى القناة الامامى والخلفى من أعلى كما يتخطى جزء القناة العلوى هذا بعض الالياف المقوسة من العضلة الباطنية المنحرفة الباطنية .

مدخل القناة : ويعرف بالطرف الوحشى وبالفتحة الباطنه لانها موجودة بتجويف البطن ومغطاة بالصفيحة الغائرة للعضله الباطنية المستعرضة ويحيط بها طبقة بريتونية بها جملة ثنايا تدلنا على ماحل بالجزء البريتونى الذى صحب الخصية

(شكل ٧٦) العضلة المدورة الباطنة الباطنة جهة اليمين

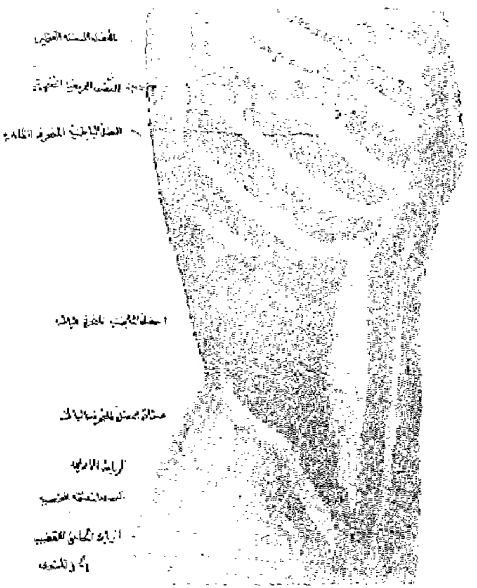

إلى الصفن من الضمور ولم يخلف إلا أثراً بسيطاً هو عبارة عن الزائدة الغمدية بالحبل المنوى

مخرج القناة : ويعرف بالفتحة السطحية لانها فتحة فى صفاق العضلة الباطنية المنحرفة الظاهرة تحت الجلد . وتقع فوق الشوكة العانية وللجهة الانسية للرباط الاربى

وهذا يفسر لنا قيمة الشوكة العانية من الجهة الاكلينيكية فى التفريق بين الفتق الاربى الذى يكون لجهتها الانسية والفتق الفخذى الذى يقع الى الجهة الوحشية

والفتحة السطحية هذه ضيقة جدا فى السيدة عن الرجل ويكاد الرباط الرحمى المبروم يملأ حيزها وهذا يعلل لنا زيادة حدوث الفتق الاربى فى الرجال دون السيدات كما أن نسبة إصابات الفتق الفخذى كبيرة فى السيدات عن الرجال وذلك لأن فتحة القناة الفخذية فى السيدة أوسع منها فى الرجل لكبر المسافة بين الشوكة الحرقفية الأمامية العليا والعانية فى السيدة

محتويات القناة الاربية : فى الرجل ١. الحبل المنوى بمحتوياته التى تنحصر فى القناة الناقلة للمنى والشرايين والاوردة والاوعية الليمفاوية والاعصاب التى تغذيها والتى تغذى الخصية . والزائدة الغمدية . أما فى السيدة فينحصر الامر على الرباط الرحمى المبروم وأوعيته وأعصابه

ومما هو جدير بالذكر أن القناة الاربية بفتحتيها منطقة ضعيفة فى جدار البطن الامامى ومع ذلك فهو لا يتعرض لحدوث الفتق الاربى إلا فى أحوال مرضية خاصة وذلك لتصميم متين حكيم فى بنيانه . إذ يكون جداره الامامى والخلفى شفقى صمام حتى إذا زاد الضغط داخل تجويف البطن تلاصق جدارى القناة لتمنع حدوث أى فتق

ويلاحظ أن ما تنقصه الجدر الامامية من الجهة الانسيه من المنانة تعوضه الجدر الخلفية فى هذه المنطقة وهكذا بالجهة الوحشية إذ يتعاون جدارا القناة فى حفظ جدار البطن قويا سليما

العضلات الخلفية لجدار البطن : وهى ١. العضلة الاسواسية ٢ ـ

العضلة الحرقفية ٣ . العضلة القطنية الرباعية وقد ذكرت ضمن العضلات التى تربط الطرف السفلى بالحوض

عضلات الحوض

عضلات الحوض : وهى العضلات التى تحدد تجويف البطن من أسفل بمساعدة بعض الصفاقات الأربطة وتشمل ١. العضلة الرافعة للشرج ٢. والعضلة العصعصية ٣. العضلة المخروطية ٤ . العضلة السادة الباطنة

١. العضلة الرافعة للشرج : هى عضلة منسعة موضوعة بالحوض الحقيقى وباتحادها مع العضلة المقابلة لها فى الخط المتوسط تكون معظم الحجاب الحاجزى الحوضى الذى يحد مخرج الحوض . وتنشأ بثلاثة أجزاء ١ . من الأمام تنشأ من أسفل السطح الحوضى لجسم عظم العانه بجانب الارتفاق العانى والصفاق حولها ٢ من الخلف من السطح الحوضى للشوكة الوركية ٣ . وفى الوسط بين هذين المنشأين من الخط الأبيض الذى يمتد بينهما وهو عبارة عن الصفاق الذى يغطى العضلة السادة الباطنة عند إنقسامه لتغطية العضلة الرافعة للشرج وتتجه ألياف هذه العضلة بوجه عام إلى أسفل والخلف والانسيه فتتخذ ألياقها الامامية اتجاها للخلف زيادة عن اتجاهها إلى أسفل والانسية لتندغم ١ . فى النقطة المتوسطة للمجان مع ألياف العضلة المقابلة لها وبذلك تحيط بفتحة البروستاتا فى الرجل أما فى السيدة فتكون لها عاصرة مهمة ٢. وتتجه ألياقها الوسطى إلى الخلف أيضا لتتقابل مع ألياف الجهة الأخرى أسفل الجزء الانتهائى للمستقيم وفى الالتقاء المستقيمى الشرجى وفى أعلى القناة الشرجيه حيث تندغم فى الخط المتوسط فى الجسم الشرجى العصعصى ٣ . أما الالياف الخلفيه فتندغم فى الجزء السفلى الجانبى لعظم العصعص وفى العضرط وهو الالتحام الليفى العضلى بين العضلتين من الالتقاء المستقيمى الشرجى إلى قمة العصعص (شكل ٧٧)

عملها : ١. تعمل مع العضلة العصعصية فى كل ناحية من الحجاب الحاجزى الحوضى بين تجويف الحوض والمجان كما تحفظ المثانة والمهبل والرحم والمستقيم كل فى مكانه ٢. لها نصيب فى تكييف الضغط داخل تجويف البطن ٣. تكون عاصرة للمهبل

(شكل ٨٧) العضلة الرافعة للشرج وعضلات الحوض

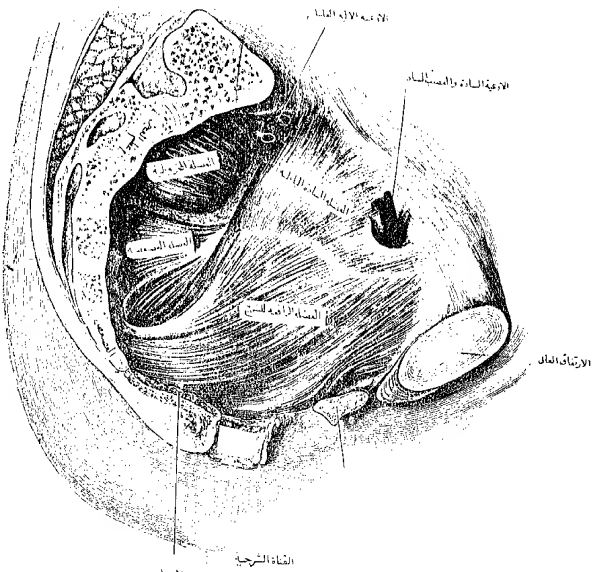

العضلة الحرقفية ٣ . العضلة القطنية المربعة وقد ذكرت ضمن العضلات التي
تربط الطرف [illegible]

يف الحوض والعجان كما تحفظ المثانة والمهبل والرحم والمستقيم كل في مكانه
نصيب في تكييف الضغط داخل تجويف البطن ٣. تكون عاصرة المهبل

(شكل ١٧٢) عضلات السطح الوحشي للعظم اللاسم له

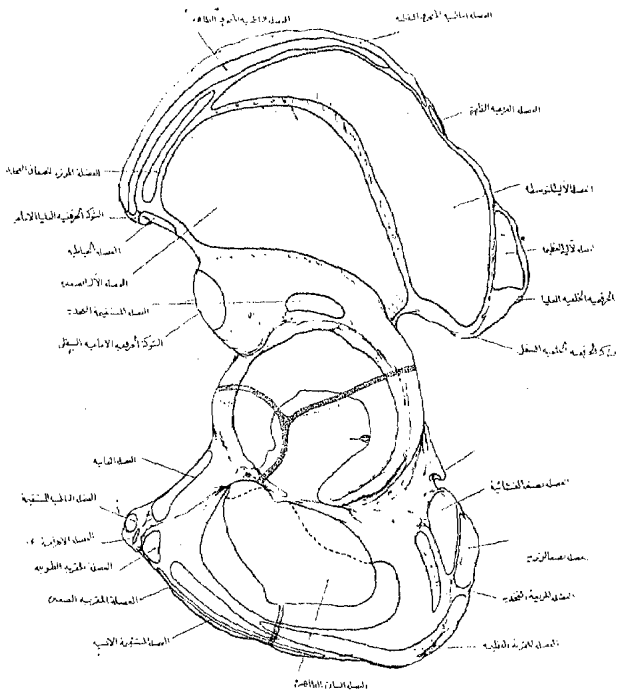

(شكل ١٧٣) عضلات السطح الانسى للعظم اللاسم له

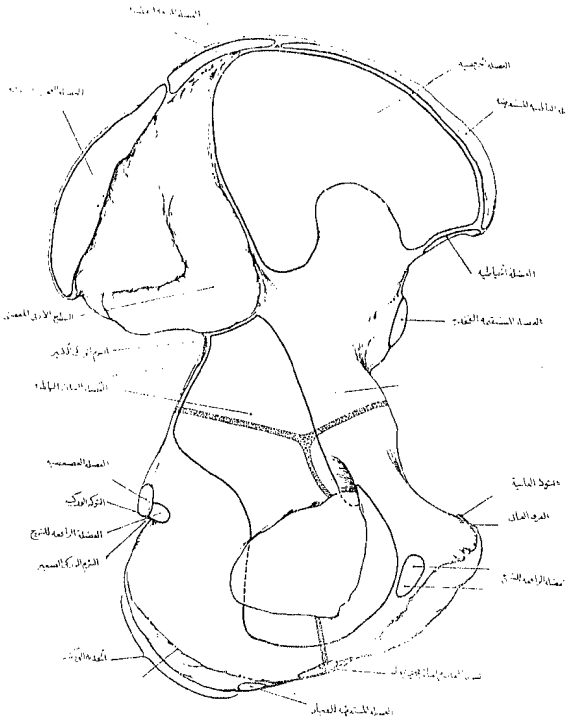

والمستقيم فى السيدة وتحيط بغدة البروستاتا والمستقيم فى الرجل ٤ . كما أنها تعمل وسادة يرتكز عليها المستقيم وتثبت النقطة المتوسطة للعجان ٥. تؤخر الدور الأول من الولادة حتى يتمدد العنق وتساعد الدور الثانى منها وهو قذف الجنين وذلك بارتخاء أليافها الخلفية أولا ثم انقباضها ثانية

عصبها : العجزى الثانى والثالث والرابع والخامس

٥٢ العضلة العصعصية : عضلة مثلثة الشكل تقع خلف العضلة الرافعة للشرج وتنشأ بقمتها من السطح الحوضى للشوكة الوركية ومن الرباط العجزى الشوكى وتندغم بقاعدتها فى جانب الجزء السفلى للعجز وجانب عظم العصعص

عملها : تساعد العضلة الرافعة للشرج والعضلة المخروطية فى تكوين الحجاب الحاجزى الحوضى وتعمل على ارجاع العصعص الى مكانه بعد التبرز أو الولادة

عصبها : الرابع والخامس العجزى

اما العضلتان الاخريان فسبق وصفهما ضمن عضلات الطرف السفلى

عضلات العجان

العجان هو الجزء السفلى للحجاب الحاجزى الحوضى أسفل عضلات قاع الحوض التى ذكرت آنفا ويقع بين الفخذين ويمتد من قوس العانة إلى العصعص ويكون منطقة ضيقة جدا بين الفخذين اذا ضم الفخذان . أما إذا تباعدا فيكون العجان منطقه واسعة معينية الشكل بينهما . وتقسم هذه المنطقة عادة إلى مثلثين بواسطة خط وهمى يمتد بين الحدبتين الوركيتين من الخلف والمثلث الامامى يعرف بالمثلث البولى التناسلى . والمثلث الخلفى يسمى بالمثلث الشرجى . وسمى كل قسم من هذين القسمين بالنسبة لما يحويه الأول من بعض أعضاء الجهاز البولى والتناسلى والثانى لان به فتحة الشرج وما يحيط بها من أنسجة مختلفة

المثلث البولى التناسلى

ويسمى المثلث الامامى التناسلى لما فيه من عضلات وأوعية وأعصاب وصفاقات وصفائح بالحجاب الحاجزى البولى التناسلى . ويشمل هذا الحاجز جيبين أحدهما

سطحى تحت الجلد والآخر فوقه لا يفصله عن عضلات قاع الحوض إلا الصفاق الباطنى الحوضى

الجيب السطحى : ويحتوى على العضلات العجانية السطحية وهى :

١. العضلة المستعرضة العجانية السطحية ٢. والعضلة الوركية المتكيفة أى الموترة للقضيب وفى السيدة تعرف بالعضلة الموترة للبظر ٣. والعضلة البصلية الكهفية فى الرجل أو العضلة العاصرة لبصلة المهبل فى السيدة ٤. وعضلة القضيب وفى السيدة بصلتا المهبل ٥. وغدتاهما المعروفتان بغدتا برتولين . زيادة على الأوعية والأعصاب العجانية .

١. العضلة المستعرضة العجانية السطحية : تنشأ من السطح الإنسى للفرع الصاعد الوركى وتتجه أليافها مستعرضة حتى تقابل العضلة المقابلة لها فى النقطة المتوسطة العجان حيث تندغم .

٢. العضلة الوركية المتكيفة : وتعرف بالعضلة الموترة للقضيب فى الرجل والموترة للبظر فى السيدة وتنشأ من الفرع الوركى الصاعد وتحيط بساق القضيب والبظر أى بجزأه المتكيف وتندغم فى جدار القضيب أو البظر .

٣. العضلة البصلية الكهفية : تنشأ من النقطة المتوسطة للعجان وتغطى بصلة القضيب حيث تتحد مع العضلة المقابلة لها فى الرقابة الليفية المتوسطة فى الرجل وتتجه أليافها إلى أعلى وللأمام حتى تندغم فى ١. الصفاق العجانى ٢. الجسم المتكيف لقناة مجرى البول . ٣. الصفاق أعلى جسم القضيب وكذلك تنشأ فى السيدة وتغطى كل عضلة بصلة المهبل بجهتها وتندغم فى ١. جانب النتوس العانى بقرب الارتفاق العانى ٢. وبجانب جسم البظر ٣. الصفاق أعلاه . وبذلك تحيط بعض ألياف هذه العضلة بأوريد الخلفى العلوى الغائر للبظر أو القضيب (شكل ٧٨ و ٧٩)

٤. بصلة القضيب : هى عبارة عن انتفاخ فى الجزء الخلفى للجسم المتكيف للقضيب ويخترق فى الوسط أسفل الصفاق العجانى أى الرباط المثلث للعجان .

بصلة المهبل : هى عبارة عن نسيج مستطيل متكيف انصابى . عريض من الخلف . مدبب من الامام . موضوعة منها واحدة على كل ناحية بالجيب العجانى السطحى على جانب الجزء الانتهائى للمهبل وفتحة الفرج أسفل الصفاق العجانى أى الرباط المثلث العجانى

٥. غدة بصلة المهبل : وتعرف بغدة برتولين واحدة على كل ناحية موضوعة خلف بصلة المهبل ولكل غدة قناة لا يزيد طولها عن السنتيمترين وتفتح خلف منتصف الشفر الصغير بينه وبين غشاء البكارة . ومع أنها غدة صغيرة وانما مهمة من الوجهة الفنية الاكلينيكية بالنسبة للامراض التناسلية فى طريقة بحثها وعلاجها

الجيب الغائر : ويشمل ١. العضلة العاصرة لقناة مجرى البول ٢. والعضلة المستعرضة العجانية الغائرة ٣ والجزء الغشائى لقناة مجرى البول ٤. وغدة بصلة قناة مجرى البول واحدة على كل ناحية فى الرجل . كما يتصله المهبل فى السيدة ٥. زيادة على الاوعية والاعصاب التى تغذيها

العضلة العاصرة لقناة مجرى البول : هى عضلة موضوعة حول الجزء الغشائى لقناة مجرى البول وتشمل جزئين جزء داخلى أليافه حلقية أى دائرية حول القناة المذكورة والجزء الآخر أليافه مستعرضة تنشأ من نقطة اتصال الفرع العانى والفرع الوركى وتتجه للانسية فتمر بعض أليافها أمام القناة والبعض الآخر خلفها حتى يتحد كل منهما مع ألياف العضلة المقابلة له فى الخط المتوسط أعلى وأسفل القناة

٣. العضلة المستعرضة العجانية الغائرة : هى عبارة عن بعض ألياف المستعرضة تعتبر جزءا من الالياف الخلفية للعضلة المتقدمة

المثلث الشرجى

يقسم المثلث الشرجى إلى جزئين أيمن وأيسر بوساطة فتحة الشرج والعضلة

العاصرة الظاهرة المحيطة بها والعضلة المخددة للجلد كما يوجد على كل جانب حفرة تسمى الحفرة الوركية الشرجية

العضلة العاصرة لفتحة الشرج الظاهره : هى عضلة ذات ألياف دائرية تحيط بفتحة الشرج وتنقسم الى قسمين أحدهما سطحى تحت الجلد ويكون معظم ألياف العضلة وتنشأ من الخلف من العصعص بوساطة العضرط وتتصالب أليافها بعضها مع بعض ثم تتصل بالنقطة المتوسطة للعجان والجزء الاخر ويشمل أليافا غائرة وإنما تقوم بعمل عاصرة حقيقية للقناة الشرجية إذ تحيط أليافها بالقناة مباشرة

العضلة المخددة للجلد : هى عبارة عن ألياف عضلية غير إرادية موضوعة بشكل نصف أقطار حول فتحة الشرج وتحت الجلد مباشرة ويغذى العضلات العجانية العصب الحيائى خصوصا فرعه العجانى

النقطة المتوسطة للعجان

هى عبارة عن نسيج ليفى عضلى تكونت أليافه من تلاقى جملة عضلات من عضلات العجان والعضلتين الرافعتين للشرج

الحفره الوركية الشرجية : هى حفرة هرمية الشكل قاعدتها لأسفل يغطيها جلد العجان على كل ناحية تقع بين الحدبة الوركية من الجهة الوحشية والقناة الشرجية والمستقيم من الجهة الأنسية ويغطى الحدبة الوركية أى جدارها الوحشى العضلة السادة الباطنة وصفاقها . بينما يغطى القناة الشرجية والمستقيم أى الجدار الأنسى العضلة الرافعة للشرج ويحدها من الأمام العضلة العجانية المستعرضة والصفاق العجانى . ومن الخلف الرباط العجزى الوركى الكبير والحافة السفلى للعضلة الالية العظيمة . ويملأ هذه الحفرة فصوص دهنية تسمح بتمدد القناة الشرجية كما أن بها جملة أوعية وأعصاب

عضلات التنفس

عضلات التنفس هى العضلات التى بانقباضها يتسع تجويف الصدر فى كلا

اتجاهيه ويسمح بذلك لدخول الهواء الى الجهاز التنفسى فى حركة الشهيق التى هى عملية إيجابية. أما حركة الزفير فهى عملية سلبية تتم بارتخاء عضلات التنفس ورجوعها الى حالتها الطبيعية ورجوع الأضلاع الى مواضعها . ويكون التنفس باطنيا أو صدريا أو خليطا من النوعين ويكون باطنيا فى الرجال أكثر وصدريا أكثر فى السيدات . وقد يكون التنفس عاديا فى الاحوال العادية أو عميقا ويجهود فى أحوال إستثنائية أو مرضية

العضلات التى تقوم بحركات التنفس العادى

١. العضلات بين الاضلاع الظاهرة: ١. هى عبارة عن إحدى عشرة عضلة من كل ناحية تمتد كل منها من حدبة الضلع من الخلف الى اتصاله بغضروفه من الأمام ويكملها الى جانب عظم القص غشاء يعرف بالغشاء بين الأضلاع الامامى وتنشأ كل منها من الحرف السفلى للضلع العلوى وتتجه أليافها الى اسفل والامام حتى تندغم فى الحرف العلوى للضلع السفلى وباتجاهها هذا تشبه العضلة الباطنية المنحرفة الظاهرة التى هي فى الحقيقة جزء منها .

٢. العضلات بين الاضلاع الباطنة : هى عبارة عن إحدى عشرة عضلة من كل ناحية كسابقتها تمتد من الحرف الوحشى لعظم القص من الامام الى الزاوية الخلفية للضلع من الخلف ويكمل كل عضلة غشاء ويمتد الى حدبة الضلع يعرف كذلك بالغشاء بين الاضلاع الخلفى وتنشأ كل عضلة من الحرف السفلى للهزاب أسفل الضلع العلوى . وتتجه ألياف العضلة لاسفل والى الخلف حتى تندغم فى الحرف العلوى للضلع السفلى وبذلك تكون أليافها متصالبة مع العضلات بين الاضلاع الظاهرة

عملها : تعمل العضلات بين الاضلاع الظاهرة والباطنة على رفع الاضلاع ودورانها نحو الوحشية لتوسيع تجويف الصدر كما تقى أعضاء تجويف الصدر وتساعد على حفظ أطراف الاضلاع ومفاصلها فى حركات التنفس

عصبها : يغذى العضلات بين الاضلاع الظاهرة والباطنة من كل جهة فروع من الاعصاب بين الاضلاع كل لعضلة المقابلة له

٣. عضلة الحجاب الحاجز : هي أهم عضلات التنفس وسميت كذلك لانها تكون الحجاب الحاجز بين تجويف الصدر وتجويف البطن . وهي عضلة تشبه القبة شكلا وتتكون حافتها المستديرة السفلى من ألياف عضلية هي منشؤها . أما جزؤها العلوي أعلى القبة فيتكون من صفاق ثلاثي النواح وهو اندغامها (شكل ٨٠)

وتنشأ العضلة بألياف معظمها عضلي من حافة مخرج الصدر أو فتحة قفص الصدر السفلي : ١. من الامام بجزئين عضليين من السطح الخلفي للغضروف الخنجري واحد على كل ناحية من الخط المتوسط ٢. من كل جانب من السطح الباطن لغضاريف الاضلاع الستة السفلى بواسطة ستة أجزاء تشبه الاصابع وتسمى الاسنان تتعاشق مع ست مثيلاتها للعضلة الباطنية المستعرضة ٣. من الخلف بواسطة قائمتين واحدة على كل ناحية . وتنشأ القائمة اليمنى منهما من أمام وجوانب أجسام الفقرات القطنية الثلاث العليا والاقراص الغضروفية بين الفقرات بينها . أما القائمة اليسرى فأصغر وأقصر من اليمنى ولذلك تنشأ من الفقرتين القطنيتين العلويتين والقرص الغضروفي بينهما وتتكون كل قائمة من نسيج ليفي عضلي كما تنشأ كل قائمة منهما بطريقة غير مباشرة من التنوء المستعرض للفقرة القطنية الأولى والثانية بواسطة الرباط المقوس الانسي والوحشي من كل ناحية

وتندغم كل هذه الالياف حول حافة الصفاق المتوسط

وبعضلة الحجاب الحاجز ثلاث فتحات مهمة لمرور ١. الاورطي ٢. والاجوف السفلي ٣. والمريء . بين تجويف الصدر والبطن . وكبرى هذه الفتحات فتحة الاورطي تقع تقريبا في الوسط والخلف وهي في الحقيقة قوس بين قائمتي العضلة ويكملها من الخلف جسم الفقرة الظهرية الثانية عشرة التي هي بمحازاتها والفتحة الاخرى هي فتحة المريء وتقع وسط الجزء العضلي لعضلة الحجاب الحاجز في محاذاة الفقرة الظهرية العاشرة والفتحة الثالثة هي فتحة الوريد الاجوف السفلي وواقعه وسط الصفاق حتى اذا ما انكمشت العضلة لاتؤثر في الفتحة ولا تعوق وصول الدم الى الاذين الايمن بانتظام وتقابل الفقرة الظهرية الثامنة

وهناك مسافة يحل فيها النسيج الخلالي مكان النسيج العضلي بين منشأ العضلة

المذكورة من العضروف الخنجرى ومنشؤها من الاضلاع من كل جهة وهى تبين مكان اتصال غشاء التامور وانعشاء البلورى بالبريتون مثل الحياة الجنينية

ويغذى هذه العضلة ١. العصب الحجابى الحاجزى . العنقى الثالث والرابع والخامس . الايمن والايسر ٢. الاعصاب بين الأضلاع الستة السفلى من كلتا الجهتين أيضا

٤. العضلات الرافعة الاضلاع : اثنتاعشرة عضلة على كل جانب . كل منها مثلثة الشكل . تنشأ بقمتها من طرف النتوء المستعرض من الفقرة العنقية السابعة الى الظهرية الحادية عشرة . وتتجه أليافها بانحراف الى أسفل والوحشية حتى تندغم بقاعدتها فى الحرف العلوى والسطح الانسى للضلع الذى يلى هذه الفقرة مباشرة من حدبته الى زاويته الخلفية

عملها : كاسمها ترفع كل عضلة الضلع الذى تندغم فيه فى الشهيق

٥. العضلة المسننة الخلفية العليا : عضلة رباعية تقع فى الجزء العلوى الخلفى للصدر . تنشأ بصفاق من الرباط القفوى ومن النتوء الشوكى العنقى السابع ومن الثلاثة النتوءات الشوكية الظهرية العليا . تتجه الى أسفل والوحشية وتندغم بأربعة أصابع عضلية فى الحرف العلوى والسطح الوحشى للاربعة الاضلاع الثانى والثالث والرابع والخامس قرب زواياها

عملها : رفع الاضلاع فى التنفس

٦. العضلة المسننة الخلفية السفلى : تقع فى أسفل الصدر وأعلى المنطقة القطنية وتنشأ بوساطة صفاق من النتوءين الشوكيين للفقرتين الظهريتين السفليتين ومن النتوءين الشوكيين للفقرتين القطنيتين العلويتين . تتجه الياقيها الى اعلى والوحشية وتندغم فى أحرف السفلى والسطوح الوحشية للاربعة الاضلاع السفلى

عملها : تثبيت الاضلاع فى التنفس

تعصبها : يغذى هذه العضلات ٤ ، ٥ ، ٦ الفروع الامامية للاعصاب الظهرية

حركات التنفس

التنفس العادى : يثبت الضلع الأول والثانى بعضلات وأنسجة العنق

وكذلك يثبت الضلع الثانى عشر بالعضلة المربعة القطنية ويثبت الضلع الحادى عشر تباعا . أما الأضلاع التى بينها من الثالث للعاشر فتتحرك أجسامها وأطرافها الأمامية الى أعلى وتدور أجزاؤها السفلية الى الوحشية وبذلك يتسع تجويف الصدر من الامام للخلف ومن الجانبين . وعند انقباض عضلة الحجاب الحاجز يتحرك صفاقه المتوسط الى أسفل وبذلك يتسع تجويف الصدر فى الاتجاه الرأسى أى من أعلى الى أسفل . وعليه تستطيع الرئة أن تتسع فى كل جهاتها ماعدا الخلف وأعلى . كما تساعد مرونة عضلات البطن على اتساع هيكل الصدر من الأمام إلى الخلف

أما عند الزفير فترتخى العضلات التى ترفع الأضلاع الوسطى والعضلات التى تثبت الأضلاع العليا والسفلى وترجع الأضلاع كل فى مكانه الاول الطبيعى فيضيق تجويف الصدر من الامام إلى الخلف ومن الجانبين . كما أن عضلات البطن ترجع أعضاء تجويف البطن إلى مكانها بالتالى وتدفع بعضلة الحجاب الحاجز الى مكانها الاصلى اى الى أعلى فيضيق تجويف الصدر من أعلى لاسفل . ويتم الزفير

التنفس العميق : يحدث فى التنفس العميق كل مايحدث فى التنفس العادى وانما بصورة أكبر . زيادة على ١. أن يثبت الكتفين وعظمى الوح بوساطة انقباض العضلة المنحرفة المربعة . والمسننة العظيمة والصدرية العظيمة . والعريضة الظهرية ٢. تنقبض العضلات الاصبعية الثلاث فترفع الضلع الأول والثانى لتزيد فى رفع الاضلاع الاخرى لزيادة تجويف الصدر من أعلى الى أسفل ٣. تثبيت الرأس وانقباض العضلة القصية الترقوية الحلمية فيرتفع عظم القص . وبذلك نلاحظ أن فى التنفس العميق تتحرك كل الاضلاع إلى أعلى إلا الضلع الاخير ٤. وينخفض صفاق عضلة الحجاب الحاجز كثيرا الى أسفل ٥. وتنقبض عضلات البطن الامامية فتساعد عضلة الحجاب الحاجز على رفع الاضلاع السفلى أكثر من ذى قبل لزيادة تجويف الصدر من الجانبين ٦. وتنقبض العضلات الغائرة المقومة للعمود الفقرى مثل العضلة العجزية الشوكية . والمسننة الخلفية العليا والسفلى فتقلل من التقوس الظهرى وبذلك يتسع تجويف الصدر من الامام إلى الخلف

ونلاحظ ان فى التنفس العميق تشترك كل عضلات الجسم التى لها اتصال

(شكل ٨١) العضلات الامامية للعنق

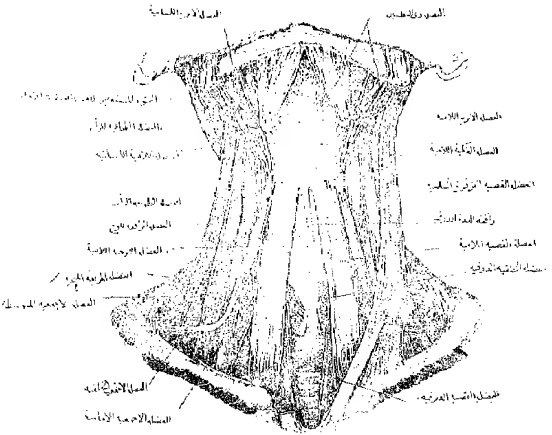

يقفص الصدر حتى تزيد من اتساعه فى كل نواحيه أى كل أقطاره بقدر المستطاع لتقابل كل ما يتطلبه التنفس فى هذه الاوقات

أما حركة الزفير التى تلى الشهيق العميق فيكون مثلها مثل الشهيق العادى بارتخاء كل العضلات ورجوع الاضلاع الى حالتها الطبعية . ويساعدها فى هذه الحالة انقباض عضلات البطن الامامية الوحشية

عضلات العنق

تنقسم عضلات العنق لسهولة وصفها الى ثلاث مجموعات أمامية ووحشية وخلفية :

١. العضلات الامامية للعنق

وتشمل العضلات الامامية للعنق ا . العضلات الامامية للفقرات العنقية التى هى : ١. عضلة الرأس الطويلة ٢. وعضلة العنق الطويلة ٣. وعضلة الرأس المستقيمة الامامية ٤. والوحشية ب. العضلات فوق العظم اللامى وهى : ٥. العضلة ذات البطنين ٦. والعضلة الابرية اللامية ٧. والعضلة الفكية اللامية ٨. والعضلة الذقنية اللامية جـ. العضلات تحت العظم اللامى وهى : ٩. العضلة القصبية اللامية ١٠. والعضلة القصبية الدرقية ١١. والعضلة الدرقية اللامية ١٢. والعضلة اللامية (شكل ٨١)

ا . العضلات الامامية للعمود الفقرى :

١. عضلة الرأس الطويلة : تقع أمام الفقرات العنقية واحدة من كل ناحية وتنشأ من الحدبة الامامية للنتوء المستعرض للفقرة العنقية الثالثة والرابعة والخامسة والسادسة . وتندغم فى السطح السفلى للجزء القاعدى للعظم المؤخرى .

عملها : قبض الرأس وتدوير الوجه الى جهتها

٢. عضلة العنق الطويلة : تقع أمام الفقرات العنقية والظهرية ورأس الضلع الأول وتشمل ثلاثة أجزاء جزء رأسى فى الوسط والانسية وجزئين منحرفين علوى وسفلى . تمتد أمام أجسام الفقرات العنقية والفقرتين أو الثلاث

الظهرية العليا إلى النتوءات المستعرضة للفقرات العنقية

عملها : قبض العنق إلى الامام والوحشية لجهتها بالجزء العلوى . ولجهة المقابلة بالجزء السفلى

٣. عضلة الرأس المستقيمة الأمامية : تنشأ من أمام النتوء المستعرض للفقرة الحاملة . وتندغم فى السطح السفلى للجزء القاعدى للعظم المؤخرى

عملها : قبض الرأس

٤. عضلة الرأس المستقيمة الوحشية : تنشأ من السطح العلوى للنتوء المستعرض للفقرة الحاملة وتندغم فى السطح السفلى للنتوء الودجى للعظم المؤخرى

عملها : تقبض العنق وتحركه إلى الوحشية

عصبها : وتغذى هذه العضلات كلها الفروع الامامية من الأعصاب العنقية

ب العضلات فوق العظم اللامى :

٥. العضلة ذات البطنين : تقع خلف وأسفل الفك السفلى . تنشأ البطن الأمامية من حفرة أسفل الذقن موضوعة بين العضلة الفكية اللامية والعضلة الجانبية العنقية . وتندغم فى الوتر المتوسط الموجود بين البطنين

عملها : ترفع العظم اللامى وتخفض عظم الفك السفلى

عصبها : من فرع الفك السفلى للعصب ذات الثلاثة الرءوس

أما البطن الخلفية فتنشأ من الميزاب الانسى السفلى للنتوء الحلمى . وتندغم فى الوتر المتوسط

عملها : ترفع اللسان والعظم اللامى إلى أعلى والى الخلف

عصبها : العصب الوجهى

٦. العضلة الابرية اللامية : تقع خلف وأسفل زاوية الفك السفلى . وتنشأ من أعلى النتوء الابرى . وتندغم فى جسم العظم اللامى عند اتصاله بالقرن الكبير

عملها : ترفع العظم اللامى وتجره للخلف فى البلع .

(شكل ٨٢) العضلات والأعصاب الوجهية للعنق

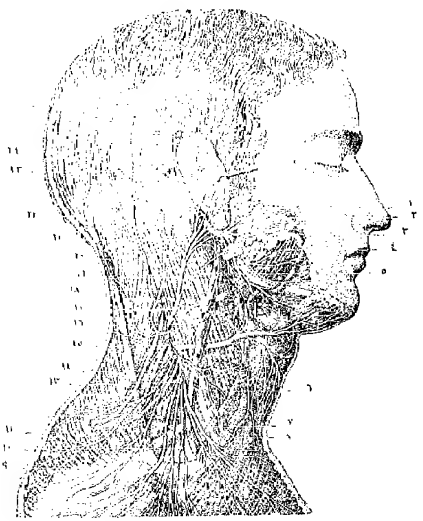

١ الاذن والعصب الاذني
٢ الغدة النكفية
٣ العصب الوجهى
٤ العضلة المضغية
٥ الفك السفلى
٦ الوريد الوجى الامامى
٧ ، ٩ ، ١٠ الفروع السطحية للضفيرة العنقية
العضلة الجلدية العنقية
١١ ، ١٢ العضلة المنحرفة المربعة
١٣ ، ١٤ ، ١٥ فروع الضفيرة العنقية
١٦ الوريد الوجى الخارجى
١٧ ، ١٨ ، ٢١ ، ٢٢ أعصاب عنقية
١٩ العضلة القصية الترقوية الحامية
٢٠ العضلة الصحالية
٢٣ عضلة الاذن الخلفية
٢٤ البطن المؤخرية لعضلة قرنة الرأس
٢٥ عضلة الاذن العليا

عصبها : العصب الوجهى

٧. العضلة الفكية اللامية : تكون مع العضلة المقابلة لها الحجاب الحاجز للفم . تنشأ من الخط المسمى باسمها فى السطح الانسى لعظم الفك السفلى وتندغم فى العظم اللامى وفى رقابة أى خط ليفى متوسط مشترك بينها وبين العضلة المقابلة لها الذى يمتد فى العظم اللامى الى أمام وأسفل عظم الفك السفلى

عملها : ترفع اللسان والعظم اللامى أثناء البلع .

عصبها : من فرع الفك السفلى للعصب المخى ذات الثلاثة الرءوس

٨. العضلة الذقنية اللامية : تقع خلف الذقن بين العضلة الفكية اللامية والعضلة الذقنية اللامية ملامسة للعضلة المقابلة لها على جانبي الخط المتوسط . وتنشأ من الحدبة الذقنية السفلى لعظم الفك السفلى وتندغم فى جسم العظم اللامى

عملها : رفع العظم اللامى وتحريكه الى الامام

عصبها : العصب العنق الاول .

ج . العضلات تحت العظم اللامى وهى

٩. العضلة القصية اللامية : هى عضلة طويلة ولكنها ضيقة تقع أمام العنق واحدة على كل جهة من الخط المتوسط . تنشأ من خلف وأعلى عظم القص ومن خلف الطرف الانسى لعظم الترقوة . وتندغم فى النصف الانسى للحرف الخلفى لجسم العظم اللامى .

عملها : تثبت العظم اللامى إذا لزم تثبيته وتخفضه ضد العضلات الرافعة له

عصبها : من عروة العصب تحت اللسان . العنق الاولى والثانى والثالث

١٠. العضلة القصية الدرقية : تقع خلف العضلة السابقة وتنشأ من خلف وأعلى عظم القص وقص الضلع الاول أسفل العضلة السابقة وتندغم فى الخط المنحرف بالسطح الامامى للوحشى الدرقى .

عملها : خفض الحنجرة

عصبها : كسابقتها

١١. العضلة الدرقية اللامية : تعتبر كجزء مكمل للعضلة القصية الدرقية إذ تنشأ حيث تندغم العضلة المذكورة . وتندغم فى الحرف السفلى لجسم العظم اللامى وقرنه الكبير .

عملها : ترفع الحنجرة وتثبت العظم اللامى

عصبها : العصب العنقى الاول عن طريق العصب تحت اللسان

١٢. العضلة اللوحية اللامية : لها بطنان بطن علوى وبطن أسفل . فالبطن الاسفل ينشأ من الجزء الوحشى للحرف العلوى لعظم اللوح ويندغم بدوره فى الوتر المسمى باسمه حيث ينشأ البطن الاعلى الذى يندغم بدوره فى الجزء الوحشى السفلى للعظم اللامى

عملها : تثبت العظم اللامي أو تخفضه وتحركه الى الخلف والوحشية .

عصبها : كما بقتها

٢ . العضلات الوحشية للعنق

وتنقسم إلى قسمين ١. عضلات وحشية سطحية وهى ١. العضلة الجلدية العنقية ٢. والعضلة المربعة المتحرفة ٣. والعضلة القصية الترقوية الحلمية ب. وعضلات وحشية غائرة وهى ٤. العضلات الاخمعية الامامية ٥. والمتوسطة ٦. والحلقية

ا . عضلات العنق الوحشية السطحية

١. العضلة الجلدية العنقية : وتعرف بالعضلة المنتشرة تحت الجلد . هى عبارة عن غشاء عضلى ينشأ بالصفائح الظاهرة فوق العضلة الصدرية العظيمة والعضلة الدالية وتتجه أليافها إلى أعلى والامام فتتصالب الالياف الامامية مع العضلة المقابلة لها عند الارتفاق الذقنى . أما الالياف الوسطى فيندغم جزء منها فى الحرف السفلى لعظم الفك السفلى والالياف الخلفية تصعد بين صفائح الوجنه الظاهرة . وتندغم فيما عند زاوية الفم . وهذه العضلة فى الحقيقه هى من بقايا الغشاء العضلى المنتشر تحت الجلد من قمة الرأس الى أخمص القدم فى ذوات الاربع

(شكل ١٩٥) العضلات الجانبية للعنق أى المثلث الأمامى والخلفى

عملها : يكونها عضلة تحت الجلد معظم عملها فى الجلد فهى مكمشة للجلد فى منطقتها فى خطوط موازية لالياف خصوصاً فى السن المتقدمة ووقت امتصاص كثير من الفضوض الدهنية بالصفائح الظاهرة تحت الجلد وتظهر واضحة دليلا على تقدم العمر كما أن ألياف الامامية تساعد على خفض عظم انف الاسفل وألياف التى عند زاوية الفم حيث تخفض هذه الزاوية فى مواقف الاستغراب أو الهلع

عصبها : العصب الوجهى

٢. العضلة المنحرفه المعينة : سبق وصفها

٣. العضلة القصبية الترقوية الحلمية : هى عضلة منحرفة إلى أعلى والخلف تظهر بوضوح فى الجهة الوحشية للعنق ـ وتنشأ برأسين أحدهما أنسى ويسمى الرأس القصبية من أعلى السطح الامامى الوحشى لعظم القص والآخر يعرف بالرأس الترقوية وينشأ من السطح العلوى للثلث الانسى لعظم الترقوة وتتجه أليافها الى أعلى والخلف وتندغم فى ١. السطح الوحشى للنتوء الحلمى للعظم الصدغى فى ٢. والثلث الوحشى للخط القفوى العلوى

عملها : تدور الوجه الى أعلى والجهة المقابلة لها أما إذا انقبضت العضلتان فانهما تحنيان الرأس الى الامام وإذا ثبتت الرأس تساعد على التنفس العميق

عصبها : يغذى هذه العضله عصبان ـ الحادى عشر ويغذى الرأس الانسى والعصب العنقى الثانى يغذى الرأس الوحشيه ـ وذلك دليل على أن الرأس الانسى الشىء من الاقواس الاحشائيه السفلى إذ يغذيها عصبا محيا أما الرأس الوحشى فينشأ من قطاعات العنق لانها تتغذى بعصب عنقى (شكل ٨٢)

ب . عضلات العنق الوحشية الغائرة

٤. العضلة الاخمعية الامامية : تقع تحت العضلة القصبة الترقوية الحلمية تنشأ من الحديات الامامية للنتوءات المستعرضة لفقرات العنقية الثالثة والرابعة والخامسة والسادسة وتتجه اليافها الى أسفل والخلف حتى تندغم فى الحدبة المسماة باسمها بالحرف الانسى للضلع الاول من الامام وبذلك تقع بين الشريان تحت الترقوة من الخلف ووريده من الامام

عصبها : من الفروع الامامية للاعصاب العنقية الرابع والخامس والسادس والسابع .

٥. العضلة الاخمصية المتوسطة : تقع خلف العضلة الامامية وتنشأ من الحديات الخلفية للنتوءات الشوكية للسبع الفقرات العنقية . وتندغم فى السطح العلوى للضلع الاول بين منزاب الشريان تحت الترقوة من الامام وحدبة الضلع من الخلف

عصبها : الفروع العنقية من الثالث إلى السابع

٦. العضلة الاخمصية الخلفية : تقع خلف العضلة المتوسطة وكثيرا مايصعب تفريق بعضهما عن بعض. وتنشأ من الحديات الخلفية للنتوءات المستعرضة للفقرات العنقية الرابعة والخامسة والسادسة . وتندغم فى الحرف العلوى للضلع الثانى خلف مغرز العضلة المسننة العظيمة

عصبها : الفروع العنقية . الخامس والسادس والسابع

عملها : العضلة الاخمصية الامامية والوسطى ترفع الضلع الاول وتقبض العنق إلى جهتها . أما العضلة الخلفية فترفع الضلع الثانى مع قبض العنق الى الوحشية

٣. العضلات أخلاقية العنق

وهى فى الحقيقة الاجزاء العليا للعضلات الخلفية للجذع والعضلات المقومة للعمود الفقرى

العضلات الخلفية للجذع

يمكن تقسيم العضلات الخلفية للجذع الى ست طبقات أومجموعات وهى :

المجموعة الاولى : وتشمل ١. العضلة المنحرفة المربعة ٢. العضلة العريضة الظهرية

المجموعة الثانية : وتشمل ٣. العضلة رافعة اللوح ٤. والعضلتان المعينتان الكبرى ٥. والصغرى

المجموعة الثالثة : وتحتوى على ٦. العضلة الصجابية ٧. العضلة المسننة الخلفية العليا ٨. والسفلى

(شكل ٨٠) العضلات الخلفية الغائرة للجذع

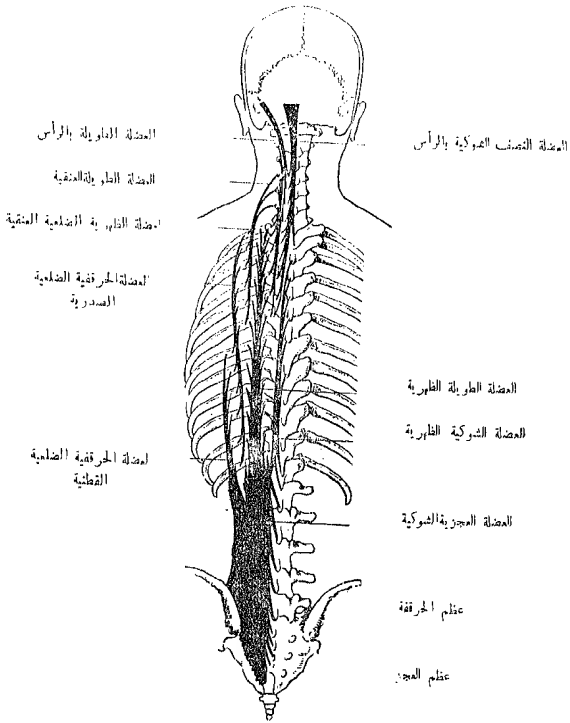

المجموعة الرابعة : وتحتوى على ٩. العضلة العجزية الشوكية وتسمى العضلة الموترة للظهر ١٠. والعضلة نصف الشوكية المعروفة بالعضلة المركبة

المجموعة الخامسة : وتتكون من ١١. العضلة المتعددة الاقسام

المجموعة السادسة وتحتوى على : ١٢. العضلات المدورة للفقرات ١٣. العضلات الرافعة للاضلاع ١٤. والعضلات بين التنوءات المستعرضة ١٥. العضلات بين التنوءات الشوكية ١٦. عضلات المثلث تحت العظم المؤخرى وهى :١٧. عضله الرأس المنحرفة العليا ١٨. والسفلى ١٩. عضلة الرأس المستقيمة الخلفية الكبرى ٢٠. والصغرى (شكل ٨٣)

٦ العضلة الطحالية : وهى قسمان قسم موجود بالرأس وقسم بالعنق فالاول ينشأ من النصف السفلى للرباط القفوى ومن التنوءات الشوكية العنقى السابع والثلاثة الظهرية العليا وتتجه أليافه إلى أعلى والوحشية حتى تندغم فى التنوء الحامى خلف العضلة القصبية الترقوية الحلمية . أما جزؤها العنقى فينشأ من التنوءات الشوكية للفقرات الظهرية بين الثالثة والسابعة . وتندغم العضلة فى الحديبات الخلفية للتنوءات المستعرضة للفقرات العنقية الثلاث الاولى

عملها : بسط الرأس للخلف اذا انقبضت العضلتان معا . أما كل بمفردها فتحرك الرأس لجهتها وتدور الوجه لجهتها أيضا

عصبها : الفروع الوحشية للاعصاب العنقية الخلفية السفلى

٩. العضلة العجزية الشوكية : وتسمى كذلك العضلة الموترة للظهر هى عضلة قوية ومتشعبة الاجزاء . أليافها خليط من الالياف العضلية والليفية تمتد من خلف العجز الى الرأس على كل ناحية من العمود الفقرى . ومن التنوءات الشوكية للفقرات الى زوايا الاضلاع وتنقسم الى ثلاثة أقسام :

١. القسم الحرقفى الضلعى : وهو الجزء الوحشى ويشمل جزءا قطنيا وجزءا ظهريا وجزءا عنقيا

٢. القسم المستطيل : وهو القسم المتوسط للعضلة ويشمل جزءا فى الظهر وجزءا فى العنق وجزءا فى الرأس وهذا القسم فى مجموعه أكبر الاقسام

٣ . القسم الشوكى : وهو القسم الانسى وبه جزء ظهرى وجزء عنقى

وتنشأ هذه المجموعة من العضلات بوجه الاجمال من ١ . العرف الحرقفى ٢ الرباط العجزى الحرقفى الخلفى ٣. السطح الخلفى لعظم العجز ٤. النتوءات الشوكية العليا للعجز والفقرات القطنية ٥. ومن الصفاقات التى تغطيها ٦. من السطح الخلفى الوحشى الاضلاع التى تحدها . وتندغم فى ١ . الاضلاع بين العنق والحدبة ٢. النتوءات المستعرضة للفقرات الظهرية والعنقية ٣. وجوانب النتوءات الشوكية ٤. الصفاقات العنقية ٥ . والنتوء الحلمى ٦. والعظم المؤخرى بالجمجمة

١٠. العضلة نصف الشوكية: أى العضلة المركبة . وتشمل ثلاثة أقسام : قسم يندغم فى العظم المؤخرى بين الخط القفوى العلوى والسفلى ويسمى العضلة نصف الشوكية للرأس . والقسم الثانى يندغم فى النتوء الشوكى العنقى الثانى والثالث والرابع ويسمى العضلة نصف الشوكية العنقية . والجزء الثالث يندغم فى النتوءات الشوكية للفقرات الظهرية العليا ويسمى العضلة نصف الشوكيه الظهرية . وتنشأ الاجزاء الثلاثة من النتوءات المستعرضة من الفقرة الظهرية العاشرة الى الرابعة العنقية كل قسم فى منطقته

عملها : جزء العضلة الذى بالرأس يبسط الرأس ويدور الوجه للجهة المقابلة لها . أما الجزء العنقى والظهرى فيبسطان القوس العنقى والقوس الظهرى ويدور الجذع للجهة المقابلة لها

عصبها : الفروع الخلفية للاعصاب العنقية والظهرية

١١. العضلة المتعددة الاجزاء : عضلة كبيرة تمتد من العجز الى الفقرة المحورية تغطى صفائح الفقرات وتقع خلف العضلة العجزية الشوكية والعضلة نصف الشوكية وتنشأ من ١. السطح الخلفى لعظم العجز ٢. الرباط العجزى الحرقفى الخلفى ٣. صفائح الفقرات القطنية ٤. النتوءات المستعرضة للفقرات الظهرية ٥. والفقرات العنقية الاربع السفلى . وتندغم فى النتوءات الشوكية من العجز الى الفقرة المحورية

عملها : تحريك الفقرات إلى الخلف والوحشية وتدويرها الى الجهة المقابلة لها

عصبها : الفروع الخلفية للاعصاب الشوكية المقابلة لكل منها

١٢. العضلات المدورة للفقرات : موضوعة خلف العضلة المتعددة الاجزاء وموجودة مقابل الفقرات الظهرية فقط - إحدى عشر من كل جهة. تنشأ كل عضلة منها من النتوء المستعرض للفقرة الظهرية وتندغم فى صفيحة الفقرة التى تعلوها .

عملها : تدوير الفقرة للجهة المقابلة لها

عصبها : الفروع الخلفية للاعصاب الشوكية الظهرية .

عضلات المثلث تحت العظم المؤخرى

١٧. عضلة الرأس المنحرفة العليا : تنشأ من النتوء المستعرض للفقرة الحاملة وتندغم فى العظم المؤخرى

عملها : بسط الرأس وتدويره إلى الوحشية

١٨. عضلة الرأس المنحرفة السفلى : تنشأ من النتوء الشوكى للفقرة المحورية وتندغم فى النتوء المستعرض للفقرة الحاملة

عملها : وتدوير الوجه الى جهتها

١٩. عضلة الرأس المستقيمة الكبرى : تنشأ من النتوء الشوكى للفقرة المحورية - وتندغم فى العظم المؤخرى الوحشى وأسفل الخط القفوى السفلى

عملها : بسط الرأس وتدوير الوجه لجهتها

٢٠. عضلة الرأس المستقيمة الصغرى : تنشأ من النتوء الشوكى للفقرة الحاملة وتندغم فى الجزء الانسى السفلى للخط القفوى السفلى للعظم المؤخرى

عملها : بسط الرأس

عصبها : يغذى هذه العضلات الاربع الفرع الخلفى للعصب العنقى الاول

وتحد هذه العضلات مثلثا يسمى المثلث تحت العظم المؤخرى . وأهم محتوياته

١. الشريان الفقرى ووريده ٢ والفرع الخلفى للعصب الشوكى العنقى الاول

٣. والجزء الوحشي من القوس الخارجي للقوة الحاملة التي بسطحها العلوي ميزاب للشريان والعصب المذكورين

عضلات الوجه

عضلات الوجه هي عبارة عن عضلات رقيقة وصغيرة نسبيا وعملها إمكان التعبير عن الانفعالات النفسية والتأثيرات المتباينة والمشاعر المختلفة علاوة على أنها تكسب الوجه شكله المميز الخاص كما تصور لنا كثيرا من طباع المرء وعوائده وتتميز عن باقي عضلات الجسم بأنها تندغم بأحد طرفيها أو أطرافها على الاقل بطبقة الغائرة لجلد الوجه . ويشارك عضلات الوجه في ذلك عضلات فروة الرأس وعضلات الاذن والعضلة السلجية وعبرها (شكل ٨٤)

١. العضلة المحيطة بالعين : هي عبارة عن عضلة عاصرة . أليافها حلقية موضوعة تحت الجلد حول العين وحافتها الحجاجية . تنشأ من النتوء الجبهي لعظم الفك العلوي من الجهة الانسية ومن الرباط الجفني الانسي وتحيط بالحافة الحجاجية بشكل دائري وتندغم قرب منشأها

عملها : عاصرة للعين (شكل ٨٤)

٢. العضلة القابضة للجفنين : هي في الحقيقة الجزء الداخلي للعضلة السابقة الذكر تقع تحت جلد الجفنين ويغطي الجفن العلوي جزؤها العلوي والجفن السفلي جزؤها السفلي ولذلك تعرف بالعضلة الجفنية العليا والسفلى . ويتصل كل منهما من الجهة الانسية بالرباط الجفني الانسي ومن الجهة الوحشية بالرباط الجفني الوحشي (شكل ٨٤)

غير أن جزءا من العضلة القابضة للجفنين هذه يمتد خلف الكيس الدمعي الموجود بالحفرة الدمعية التي بالجهة الانسية للحفرة الحجاجية من الامام ويندغم في العرف الدمعي الخلفي . ويعرف حينئذ باسم جزء العضلة الدمعي أي العضلة الدمعية . حتى إذا ما انقبضت هذه العضلة تضغط الكيس الدمعي إلى الرباط الجفني الانسي فتفرغ مايه من الدموع إلى القناة الانفية الدمعية وإذا فرغ الكيس الدمعي وأرتخت العضلة نشأ به فراغ يتسبب عنه اندفاع

(شكل ٨٤) عضلات الوجه وفروة الرأس (من الخلف)

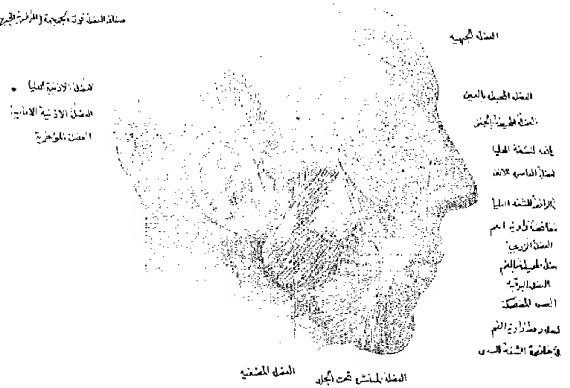

(شكل ٨٥) عضلات اللسان وعضلات العظم اللامى من اليمين (من الخلف)

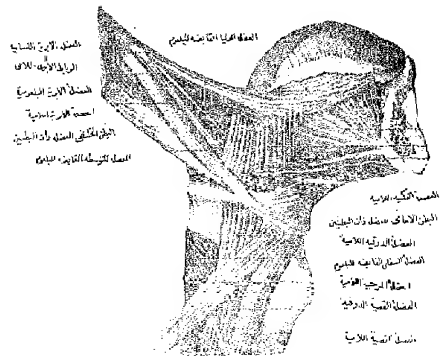

الدموع من كيس الملتحمة الى كيس الدموع بوساطة القناة الدمعية العليا والسفلى

عملها : تقبض الجفنين وهي حركة تحدث عفوا فى معظم الاوقات وفى فترات متفاوتة بدون قصد منا ولا انتباه وتعرف بالرمش لحماية العين من المؤثرات الخارجية ولحفظها نظيفة رطبة بالدموع

٣ العضلة المكمشة للحاجب : هى عضلة ذات ألياف منحرفة تنشأ من الزاوية الانسية للحفرة الحجاجية وتتجه إلى أعلى والوحشية حتى تندغم فى طبقات الجلد الغائرة أمام وأعلى منتصف الحاجب

عملها : تخفض الحاجب وتكمشه إلى أسفل والانسية فى مناسبات كالألم مثلا

٤ العضلة الممددة لفتحة الأنف : ألياقها قليلة . وتنشأ من عظم الفك العلوى من حافة الشرم الامامى للانف أعلى حفر الاسنان القواطع وتتجه ألياقها الى الانسية حتى تندغم فى جلد وغضروف جناح الانف .

عملها : كاسمها تمدد فتحة الانف

٥ العضلة القابضة لفتحة الأنف : تنشأ من عظم الفك العلوى عند حافة الشرم الامامى للانف تتجه ألياقها الى أعلى والانسية وتنتهى بصفاق رقيق يتصل بصفاق العضلة المقابلة لها فى الوسط أمام قوس الأنف .

عملها : كاسمها

٦ العضلة الرافعة للشفة العليا : موضوعة على جانب الانف وأسفل الحفرة الحجاجية . تنشأ ألياقها من ١. النتوء الجبهى لعظم الفك العلوى ٢. والحافة السفلى للحفرة الحجاجية لعظم نفسه ٣. العظم الوجنى وتندغم الالياف الاولى أى الانسية فى جناح الانف وفى الشفة العليا والالياف الوسطى فى طبقات الجلد الغائرة للشفة العليا والالياف الوحشية فى زاوية الفم .

عملها : تمدد فتحة الانف وترفع الشفة العليا وزاوية الفم إذا انقبضت كل ألياقها دليل الرضاء والاكتفاء . أما إذا انقبضت الالياف الوحشية فقط

فتدل على عكس ذلك وإذا انقبضت الألياف الانسية فقط فيحدث ما نشاهده إذا تعرضنا لرائحة كريهة .

٧ . العضلة الزوجية : أو الوجنية . تنشأ أليافها من العظم الزوجى قرب التدريز الزوجى الصدغى وتتجه أليافها الى أسفل والانسية . وتندغم فى زاوية الفم .

عملها : ترفع زاوية الفم الى أعلى والوحشية كما فى الضحك

٨ . العضلة الرافعة لزاوية الفم : تنشأ من الحفرة النابية وتقع خلف العضلة الرافعة للشفة العليا وتندغم أليافها فى زاوية الفم .

عملها : ترفع زاوية الفم وتعمل على أظهار الميزاب الأنفى الشفوى

٩ . العضلة الخافضة لزاوية الفم : وتعرف بالعضلة المثلثة للشفة السفلى . تنشأ بقاعدتها من السطح الوحشى لجسم الفك السفلى وتتجه أليافها إلى أعلى والأنسية وبعد أن تنضم بعضها إلى بعض تندغم بقمتها فى زاوية الفم .

عملها : تخفض زاوية الفم وتحركها الى الوحشية

١٠ . العضلة الخافضة للشفة السفلى : وتعرف بالعضلة المربعة للشفة السفلى . وتنشأ من الخط المنحرف للسطح الوحشى لجسم الفك السفلى الاعلى والى الانسية للعضلة السابقة . تتجه أليافها الى أعلى والانسية لتندغم فى جلد الشفة السفلى

عملها : خفض الشفة السفلى كما فى مناسبات عدم الرضاء وعدم المبالاة

١١ . العضلة البوقية : هى عضلة رقيقة ورباعية تشغل المسافة بين الفك العلوى والفك السفلى واحدة من كل ناحية . وتنشأ من ١ . السطح الوحشى للنتوء الدردرى لعظمى الفك العلوى ٢ . والسفلى مقابل الأضراس الطواحن الثلاثة فى كل ٣ . والرقابة الجناحية للفك السفلى من الامام وتتجه أليافها مستعرضة ومتوازية حتى تصل إلى زاوية الفم حيث تنقسم أليافها إلى أربعة أقسام أفقية يتصالب منها القسمان الاوسطان فقط عند زاوية الفم بحيث أن النصف العلوى للالياف الوسطى بالجهة اليمنى تتخذ مكانها بالشفة السفلى حتى إذا وصلت إلى

زاوية الفم اليسرى رجعت ثانية واتخذت مكانها العلوى بالثانى فى الجهة اليسرى بعد أن تتصالب ثانية . والالياف السفلى فى الجهة اليمنى تتخذ مكانها فى الشفة العليا إلى أن تصل إلى زاوية الفم اليسرى فتستعيد مكانها بعد أن تتصالب مرة أخرى فى جهة اليسار . أما الالياف العليا للعضلة فتتخذ مكانها فى الشفة العليا وتتصل بالالياف العليا المقابلة لها وهكذا الالياف السفلى

عملها : تساعد على المضغ بأن تضغط الطعام جهة الاسنان كما يضغطه اللسان من الجهة الاخرى جهة الاسنان حتى يتسنى مضغه بين الاسنان وتمنع تجمعه فى الفم الكاذب كما تستعمل فى اخراج بعض الافرازات . وفى النفخ وغيره . وعند الاطفال تساعد فى الرضاعة كما أنها تحد فتحة الفم فى عامة الوجوه .

١٢. العضلة المحيطة بالفم : أى القابضة للفم أو العاصرة له وهى عضلة ذات ألياف دائرية حول فتحة الفم وتكون الجزء الاكبر من الشفتين وهى فى الواقع عضلة متشعبة يدخل فى تركيبها كثير من ألياف العضلات المحاورة لها والعضلات التى سبق ذكرها . وتندغم فيها كما تنشأ ألياف من العضلة البوقية التى تحتها ومن الغشاء المخاطى والجلد الذى حولها وتندغم فى ألياف مختلفة الاتجاهات بالعضلات والجلد بمنطقتها

عملها : تكييف حركات الشفتين ليقوما بما يتطلب منهما من حركات خاصة فى إخراج الحروف والأصوات المختلفة من مخارجها صحيحة . وفى أظهار الانفعالات . وفى المضغ وكثير غيرها من الضروريات

١٣. العضلة الجلدية العنقية : سبق الكلام عنها

١٤. عضلة فروة الرأس : هى عضلة رقيقة جدا ولكنها متسعة تغطى قبوة الجمجمة من الحاجبين الى النتوء المؤخرى والخط العلوى وتتكون من صفاق به أربعة بطون عضلية رقيقة اثنان أماميان يسميان بالبطنين الجبهيين واثنان من الخلف ويعرفان بالبطنين المؤخريين تتجه ألياف من الامام للخلف

عملها : ترفع وتخفض وتكمش جلد الجبهة . وتحرك فروة الرأس (شكل ٨٤)

العصب المغذى لعضلات الوجه : هو بطبيعة الحال العصب الوجهى أو

العصب الخفي السابع وهو الذي يقوم بتصوير ظواهر الانفعالات والتأثيرات ويغذي كل عضلات الوجه التي سبق ذكرها

عضلات المضغ

تشمل عضلات المضغ أربع عضلات على كل ناحية وهي :

١ . العضلة المضغية : وهي عضلة قوية رباعية تقريبا ، تغطي السطح الوحشي لفرع الفك السفلي . وتنشأ أليافها من السطح الانسي والحرف السفلي للقوس الزوجي . وتتجه أليافها السطحية الى أسفل والخلف أما أليافها الغائرة فتتجه عمودية الى أسفل وتندغم في معظم السطح الوحشي لفرع عظم الفك السفلي

عملها : المضغ ، ورفع الفك السفلي وندعه أي تحريكه الى الامام (شكل ٨٤)

٢ . العضلة الصدغية : عضلة كبيرة وقوية موضوعة واحدة على كل جانب من الجمجمة تشبه المروحة عريضة من أعلى حيث تنشأ من ١ . الحفرة الجدارية ٢ . والخط الجداري السفلي ٣ . والصفاق الجداري الذي يغطيها وتتجه أليافها الامامية عمودية الى أسفل والامام أما الألياف الخلفية فتسير تقريبا مستعرضة الى الامام ، وتنضم كلها بوتر ضيق لتندغم في السطح الانسي والحرف الامامي للنتوء القرني لعظم الفك ولفرعه الصاعد

٣ العضلة الجناحية الوحشية : عضلة هرمية الشكل تنشأ برأسين رأس أعلى ١ . من العرف الجداري الاسفل ٢ . السطح الجداري السفلي للجناح الكبير للعظم الوتدي . وينشأ الرأس الاسفل من السطح الوحشي للصفيحة الجناحية الوحشية للعظم الوتدي وبعد أن يتحد الرأسان في وتر تندغم العضلة في حفرة . أمام عنق عظم الفك السفلي وفي المحفظة الليفية وفي القرص المضروفي لمفصل عظم الفك السفلي

عملها : تحريك عظم الفك السفلي إلى الجهة المقابلة كما تدافعه أي تحركه الى الامام

٤. العضلة الجناحية الأنسية : تنشأ كسابقتها برأسين أصغرهما سطحى ينشأ من حدبة عظم الفك العلوى وتقع بين رأسى العضلة السابقة أما الرأس الآخر فغائر وينشأ من السطح الانسى للصفيحة الجناحية الوحشية للعظم الوتدى وبعد أن يتحدا . تندغم العضلة فى السطح الانسى لزاوية وفرع عظم الفك السفلى .

عملها : ترفع عظم الفك السفلى وتدلعه وتحركه إلى الجهة المقابلة

ويغذى هذه العضلات الاربع الفرع الامامى لعصب الفك السفلى أى الفرع الثالث للعصب المخى الخامس أى ذى الثلاثة الرءوس

عضلات اللسان

تقسم عضلات اللسان عادة إلى عضلات خارجية وهى التى تربط اللسان بالاسنخة التى حوله . وعضلات داخلية وهى التى تكون جسم اللسان وتتهم الاولى بأنها هى التى تسيطر على حركات اللسان وتتهم العضلات الثانية بأنها هى دون غيرها التى تستطيع تكييف شكل اللسان والواقع أنه تقسيم لا يتعدى سهولة التجزئة فى الوصف إذ أن كل عضلات اللسان تشترك فى حركاته المختلفة وكلها بدون استثناء تعمل على تكييف شكله (شكل ٨٥)

عضلات اللسان التى تعتبر عضلات خارجية هى :

١. العضلة الذقنية اللسانية : هى أكبر عضلات اللسان تشبه المروحة فى كلا اتجاهيها وتنشأ بقمتها من الحدبة الذقنية العليا لعظم الفك السفلى وتمتد فى اللسان من أوله إلى آخره ومن جانبه الأيمن إلى الايسر . وتندغم ألياقها بعد الصالب مع معظم عضلات اللسان ومع العضلة المقابلة لها ١. بصفاقات اللسان العديدة ٢. وتحت غشائه المخاطى ٣. وفى قوسه الامامى

٢. العضلة اللامية اللسانية : تقع فى الخلف والوحشية للسان. تنشأ من أعلى الجسم والقرن الكبير للعظم اللامى تتجه ألياقها الوسطى الى أعلى . والامامية

الى أعلى والامام . وألياف الخلفية قالى أعلى والخلف وتندغم فى ١ . صفافات اللسان ٢ . وتحت غشائه المخاطى ٣ . وفى قوسه الامامى (شكل ٨٦)

٣ . العضلة الابرية اللسانية : تنشأ من أعلى النتوء الابرى وتندغم بعد أن تتشابك مع العضلة السابقة فى ١ . قوس اللسان الامامى ٢ . وصفافه الجانبى

عضلات اللسان التى تعتبر عضلات داخلية هى :

العضلة الطولية اللسانية العليا : عضلة ذات ألياف طولية . واحدة على كل ناحية من الخط المتوسط من أعلى تحت الغشاء المخاطى للسطح العلوى للسان تمتد من القوس الأمامى حيث تنشأ بطرف اللسان إلى ١ . أمام جسم العظم اللامى فى الوسط ٢ . ومن الغشاء تحت اللسان حيث تندغم (شكل ٨٧)

٥ . العضلة الطولية اللسانية السفلى . تقع واحدة على كل جهة بالجزء الوحشى السفلى للسان . تنشأ من أمام جسم العظم اللامى وقرنه الكبير وتتجه ألياقها الطوليـة إلى الامام حيث تندغم فى القوس الامامى بطرف اللسان وفى صفافه الوحشى

٦ . العضلة المستعرضة اللسانية : هى عبارة عن مجموعة ألياف أكثرها مستعرضة تمتد من الحاجز المتوسط للسان إلى العضلات المجاورة و يندغم بعضها فى الحاجز الجانبى للسان والبعض الآخر يصل إلى تحت غشائه المخاطى

٧ . العضله الرأسية اللسانيه : هى عبارة عن مجموعة ألياف معظمها رأسية تتصاحب مع العضلة المستعرضة والالياف الطويلة منها تصل سطحى اللسان العلوى والسفلى تحت الغشاء المخاطى حيث تنشأ وتندغم والبعض الآخر فى الانسجة المجاورة

عمل عضلات اللسان :

١ . يندفع اللسان الى الأمام بوساطة نصف الخلفى للعضلة الذقنية اللسانية ٢ . والعضلة المستعرضة اللسانية ٣ . بمساعدة العضلة الرأسية ب . ويقصر اللسان أو يقبضه ١ . العضلة الطولية اللسانية العليا ٢ . والسفلى ٣ . والعضلة الابرية اللسانية

(شكل ٨٦) عضلات اللسان الداخلية

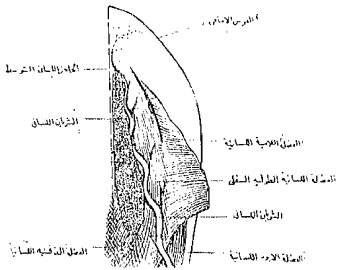

٤. والجزء الامامى للعضلة الذقنية اللسانية جـ. ويرفع اللسان ١. العضلة الأبرية اللسانية ٢. والعضلة الحنكية اللسانية ويرفع طرفه الامامى العضلة الطولية اللسانية العليا ٤. ويخفض اللسان وطرفه الامامى ١. العضلة الذقنية اللسانية و٢ العضلة اللامية اللسانية ٣. العضلة الطولية اللسانية السفلى هـ. وينحرف اللسان للجهة المقابلة بالعضلة الطولية اللسانية العليا فقط و. وينحرف اللسان للجهة الوحشية بباقى العضلات.

عصبها : يغذى كل هذه العضلات التى ذكرت باللسان العصب تحت اللسان وهو العصب المخى الثانى عشر

عضلات البلعوم

عضلات البلعوم هى العضلات التى تحيط به من الخلف والجانبين وأهمها :

١. العضلة القابضة العليا للبلعوم : تنشأ من ١. خطاف النتوء الجناحى

٢. والرباط الجناحى الفكى ٣. والخط الفكى اللامى بعظم الفك السفلى ٤. الغشاء المخاطى للفم وجانب اللسان وتنتشر أليافها إلى الخلف وأعلى لتندغم فى الرفاية المتوسطة الليفية فى وسط البلعوم من الخلف وهـذه الرفاية التى يلتقى فيها عضلات الجهتين فى الخط المتوسط من الخلف. وتصل الالياف العلياحتى حدبة البلعوم بالجزء القاعدى للعظم المؤخرى للجمجمة (شكل ٨٨)

٢. العضلة القابضة المتوسطة للبلعوم : موضوعة خلف وأسفل العضلة العليا وهى ضيقة من الامام متسعة من الخلف شبه المروحة. تنشأ من قرنى العظم اللامى ومن الرباط الأبرى اللامى وتتجه أليافها العليا إلى أعلى والسفلى الى أسفل وكلها الى الخلف حيث تندغم فى الرفايه المتوسطة

٣. العضلة القابضة السفلى للبلعوم : موضوعة خلف وأسفل سابقتها تنشأ من ١. الخط المنحرف ٢. والقرن السفلى للغضروف الدرقى ٣. والسطح الوحشى للغضروف الحلقى وتنتشر أليافها الى أعلى والخلف حتى تندغم فى الرفاية المتوسطة خلف البلعوم

عملها : كاسمها تقبض هذه العضلات الثلاث القناة البلعومية

عصبها : من العصب المخي الحادي عشر عن طريق الضفيرة البلعومية

٤ . العضلة الأبرية البلعومية : عضلة مستطيلة رفيعة تمتد طريقها بين العضلة القابضة العليا والعضلة المتوسطة للبلعوم الى أن تصل الى تحت الغشاء المخاطي للبلعوم وأمام الجبهة الانسية لحنك البلعوم السفليتين . وتنشأ من أعلى النتوء الابري وتندغم في الحرف الخلفي للضروف الدرقي

عملها : ترفع البلعوم وكذلك الحنجرة (شكل ٨٤ و ٨٦)

عصبها : العصب اللساني البلعومي

عضلات اللهاة أي الحنك الرخو

تتركب اللهاة من جملة عضلات تكيف حاجتها في الحركات اللازمة للكلام والبلع والتنفس وأهم هذه العضلات هي :

١ . العضلة الحنكية اللسانية : وتنشأ من الرفاية الوسطى للهاة ومن الصفاق الحنكي . وتتجه للجبهة الانسية حتى تندغم في جانب اللسان من الخلف عملها : ترفع اللسان وتضيق بزنخ الفم

٢ . العضلة الحنكية البلعومية : تنشأ مثل سابقتها ولكن برأسين علوي وسفلي وتتجه للجبهة الوحشية . وتندغم في الحرف الخلفي للضروف الدرقي عملها : كسابقتها

عصبها : العصب المخي الحادي عشر بوساطة الضفيرة البلعومية

عضلات الحنجرة

تنقسم إلى عضلات داخلية وهي التي تعمل مباشرة على الحبل الصوتي من كل ناحية . فمنها ما ينضم الحبلين فتحدث نغمة عالية . ومنها ما تبعد بعضهما عن بعض إذا كان الصوت عاديا أو كان التنفس شهيقا . أما العضلات الخارجية فتتصل بالغضاريف الأخرى المجاورة فتقربهما وتبعدهما حسب الحاجة وأهم هذه العضلات

(شكل ٨٨) عضلات جدار البطن من الجهة الوحشية

(شكل ٨٩) عضلات مقلة العين من الجهة الوحشية

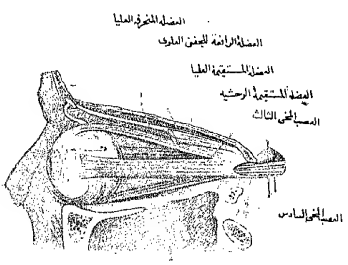

هى : ١ . العضلة الحلقية الدرقية ٢ . والعضلة الحلقية الطهرجالية الخلفية ٣ . والوحشية ٤ . والعضلة الطهرجالية ٥ . والعضلة الصوتية وكلها عضلات داخلية

عضلات العين

العضلات الخارجية للعين : هى العضلات الموجودة خارج مقلة العين والتى تعمل على تحريكها داخل الحفرة الحجاجية . وتشمل أربع عضلات مستقيمة وهى العضلة المستقيمة العليا . والسفلى . والانسية . والوحشية . وعضلتان منحرفتان العليا والسفلى . وعضلة لرفع الجفن العلوى

وتعمل عضلات كل عين بائتلاف تام مع عضلات العين الأخرى بوساطة تكييف عجيب بأعصابها فاذا نظرنا جهة اليمين مثلا انقبضت العضلة المستقيمة الوحشية للعين اليمنى والمستقيمة الانسية للعين اليسرى وهكذا ، وإذا نظرنا الى اليمين وأعلى ساعد العضلتين السابقتين العضلة المنحرفة السفلى جهة اليمين والعضلة المنحرفة العليا جهة اليسار

وتنشأ العضلات الاربع المستقيمة من خلف عظام الحفرة الحجاجية . وتندغم بوساطة أوتار عريضة فى النصف الامامى لمقلة العين . أما العضلة المنحرفة العليا فتنشأ من أعلى وخلف عظام الحفرة الحجاجية . والعضلة المنحرفة السفلى من الجهة السفلية الانسية الأمامية لعظام الحفرة نفسها . وتندغم العضلتان المنحرفتان بوتريهما فى النصف الخلفى لمقلة العين (شكل ٨٩)

عملها : عمل العضلات المستقيمة كل منها كاسمها وأما العضلة المنحرفة العليا فتحرك مقلة العين الى أسفل والوحشية والعضلة المنحرفة السفلى تحركها الى أعلى والوحشية . والعضلة الرافعة للجفن العلوى كاسمها ترفع الجفن العلوى الى أعلى

عصبها : ويغذى كل هذه العضلات العصب المحرك لمقلة العين أى العصب المخى الثالث عدا العضلة المنحرفة العليا فيغذيها العصب المخى الرابع وأما العضلة المستقيمة الوحشية فيغذيها العصب المخى السادس

٥. العضلات الداخلية : وسميت كذلك لانها موجودة بداخل مقلة العين . وهى عضلات ولو أنها صغيرة إلا أنهـا مهمة ولا تملك السيطرة عليها إذ أنها غير إرادية تعمل كلها للمحافظة على مقلة العين وعلى تهيئة أفضل الاسباب لراحتها . فيعمل بعضها على وقاية شبكية العين بالنسبة للضوء بتوسيع أو تضييق حدقة العين بمـا يتناسب مع الظروف الحادثة . كما يعمل البعض الآخر من هذه العضلات على تكييف عدسة العين بالنسبة للمرئيات المختلفة الأبعاد

الفصل الرابع

الجهاز العصبي

هو عبارة عن الجهاز الذى يتسيطر على أجهزة الجسم الأخرى لضبط وتكييف وتنظيم العمليات الحيوية المختلفة الضرورية للحياة بانتظام وبتآلف تام فيقوم كل عضو بما وضع له وخصص به فى الوقت المناسب وهذه هى العمليات الارادية التى نقوم بها بمحض إرادتنا . وكذلك العمليات غير الارادية التى لا قدرة لنا على تسييرها ولا سيطرة ولو أننا نستطيع بعض التحكم فى تكييف بعض منها فى بعض الأحيان

ويشمل هذا الجهاز مجموعتين أساسيتين :

أولا . المجموعة الرئيسية أى المركزية : وتتركب من المخ الذى يداخل الجمجمة والنخاع الشوكى الذى يداخل القناة الفقرية ويعتبر الثقب المؤخرى العظيم الحد العرفى بينهما .

ثانيا . المجموعة الفرعية : وهى المتفرعة من المجموعة الأولى وتشمل الالياف العصبية العديدة وعقدها المختلفة وهى : ١. الاعصاب المخية وعددها اثنا عشر على كل جانب ٢. الاعصاب النخاعية الشوكية وعددها واحد وثلاثون تقريبا على كل ناحية ٣. الاعصاب اللاارادية وتنحصر فى الجهاز السمبثاوى والسمبثاوى الجانبى

المخ

المخ هو الجزء العلوى والأكبر للجهاز العصبى الرئيسى الذى تحيط به الجمجمة ويبلغ متوسط وزنه ثلاثة أرطال أى (بين ١٢٥٠ إلى ١٣٥٠ جراما) ويتصل بالنخاع الشوكى عند الثقب المؤخرى العظيم ويحيط به ثلاثة أغشية هى :

١. الام الجافية ٢. والام العنكبوتية ٣. والام الحنونة من الخارج للداخل

ويتركب المخ وأجزاؤه من: ١. جزء خارجي رمادي أشهب يسمى الجزء القشري أو المادة السنجابية المخ وتشمل خلايا عصبية مع شجيراتها ووحدات نسيجها العصبي ٢. جزء داخلي يعرف بالجزء النخاعي وهو عبارة عن المادة البيضاء للمخ الموجودة تحت الجزء القشري وتحتوي على ألياف عصبية عديدة مختلفة الاتجاهات تقوم بوظائف عدة (أ) بعضها ألياف خارجة أي ناقلة الاوامر من المراكز المخية الى الاطراف وتعرف بالالياف المحركة (ب) وبعضها موردة أي ناقلة الاوامر في الاطراف الى المراكز العليا وتعرف بالالياف الحساسة (ج) وبعضها الياف موصلة تصل عدة مراكز بعضها ببعض (د). والبعض الاخر الياف رابطة تربط جهتي المخ اليمنى واليسرى الواحدة بالاخرى

ويتخلل هذه المجاميع العديدة من الالياف المختلفة الاتجاهات والوظائف مجموعات كثيرة من الخلايا المخية تميز بسهولة بلونها الاشهب او السنجابي وسط الالياف البيضاء . وتختص خلايا كل نواة من هذه الانواء باستلام إشارات خاصة بها تأتيها من مناطق خاصة أو ارسال إجابات وتنبيهات معينة الى مراكز إختصاصها . كما يتصل كل من هذه الانواء بكثير من الانواء حولها وكذلك بالمراكز العليا والمتوسطة والسفلى

لسهولة الاتصال ولتنظيم التعاون وتوثيق عرا الائتلاف بين الانواء والمراكز المختلفة بالمخ التي تتطلب حركاتها وتنبيهاتها تعاونا وائتلافا مشتركا للقيام بالحاجيات الضرورية الحادثة والطارئة

الاجزاء الرئيسية المخ :

المخ المقدمي : أي الامامي ويشمل فصي المخ

المخ المتوسط ويشمل فخذي المخ

المخ المؤخري: ويشمل (أ). قنطرة فارول الى أعلى والامام ب . النخاع المستطيل الى أسفل والأمام ج . المخيخ الى الخلف بينهما

(شكل ٩٠) السطح الوحشي لنصف المخ الأيمن ومناطقه المختلفة

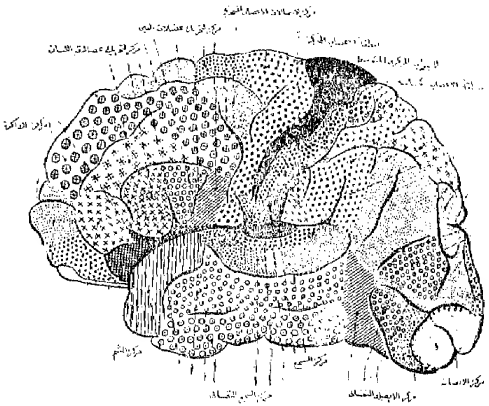

(شكل ٩١) السطح الانسي لنصف المخ الأيمن ومناطقه المختلفة

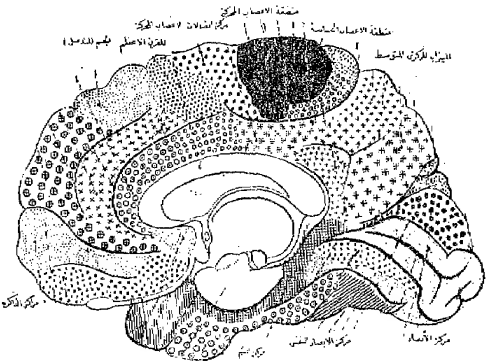

١. المخ المقدمى

المخ المقدمى وهو أكبر أجزاء المخ ويتكون من فصين كبيرين أيمن وأيسر يمتد كل منهما من العظم الجبهى من الامام للعظم المؤخرى من الخلف يفصل بعضهما عن بعض من أعلى والامام والخلف الشق الطولى العلوى للمخ وبه منجل المخ والجيب الوريدى الطولى العلوى أى السهمى من أعلى والجيب الوريدى الطولى السفلى من أسفل ويفصلهما من الوسط وأسفل البطين الثالث ويقع البطين هذا بين الهادين البصريين . ويربط الفصين جملة من مجموعات الالياف الرابطة أهمها وأكبرها مايعرف بالجسم المندمل أو المقرن الاعظم وهو جسم عظيم ذو الياف معظمها مستعرضة وغيرها كتقوس الجسم المندمل والمقرن الامامى والمقرن الخلفى .

ولكل فص طرف أمامى . وآخر خلفى . زيادة . على ثلاثة سطوح يفصل بعضها عن بعض ثلاثة أحرف . وأول هذه السطوح وأكبرها وأوسعها هو السطح العلوى الوحشى والثانى السطح الانسى والثالث السطح السفلى . وتشمل هذه السطوح جملة تلافيف يفصل بعضها عن بعض شقوق أو ميازيب تتخذ اتجاهات مختلفة يستدل منها على مناطق معينة تضم مراكز خاصة تعرف بالمراكز العليا سواء أكانت محركة أم حساسة أم للحواس الخاصة كالابصار والسمع وغيرهما

السطح العلوى الوحشى لفص المخ : وهو سطح محدب فى كلتا جهتيه أهم ما به ١. شق متوسط يسمى الشق المركزى يبدأ من الحرف العلوى ويتجه إلى أسفل والامام (بمقدار ثلاثة أرباع زاوية قائمة الى الامام) وأهميته أنه يتوسط بين المنطقة التى بها المراكز المحركة لجميع عضلات الجسم من الخلف . وبين المنطقة التى بها المراكز الحساسة للجسم كله من الخلف . وفى كلتا المنطقتين تترتب المناطق الفرعية أو المحلية بحيث يقع مراكز أخمص القدم أعلى المراكز كلها ويليها بالترتيب المراكز الاخرى التى تليها فى الترتيب فيتخذ مركز الرأس آخر المراكز من أسفل . ويختص بعض هذه المراكز بالعضلات البسيطة والبعض بالعضلات القابضة والبعض لعضلات العين أو عضلات اللسان وهكذا

ومما هو جدير بالذكر أن مراكز الفص الايمن من محركة وحساسة تسيطر

على الجهة البصرية من الجسم ومراكز الفص الايسر تضبطها الجهة اليمنى وبالسطح المذكور هذا ٢. شق وحشي آخر يسمى الشق الوحشي حول حافته السفلى منطقة المركز العلوي للسمع ٣. وكذلك بالجزء المؤخرى لفص المخ من الجهة الوحشية والسفلى والانسية المركز العلوي للابصار

وتختار شرايين وأوردة المخ شقوقه ومياديه مكانا مختارا لمسارها يوصلها إلى أجزاء المخ المختلفة التي تغذيها

السطح الانسي لفص المخ : وهو سطح رأسي مستو يواجه السطح المقابل للفص الآخر وأهم ما به زيادة على الشلافيف والمياديب ١. الجسم المتدمل ٢. تقوس الجسم المتدمل ٣. المهاد البصري ويكون الحد الوحشي لبطين الثالث المخي ٤. قرن أمون الاكبر وخطافه ويكونان المركز العلوي لحاسة الشم ٥. قرن أمون الاصغر في الطرف المؤخرى ويكون جزءا من المركز العلوي لحاسة الابصار (شكل ٩١)

السطح السفلي لفص المخ : وبه ١ الجزء السفلي للفص الصدغي البصلة الشمية والمسار الشمي ٣. العصب البصري والمسار البصري ٤. ناحية الحدبة السنجابية ٥. الجسم الحلمي ٦. المادة الامامية ذات الثقوب (شكل ٩٢)

وتقسم كل فص لسهولة تعيين المراكز المختلفة به إلى فصوص فرعية منها الفص الجبهي وهو الامامي جهة العظم الجبهي ، والفص الجداري مقابل العظم الجداري بالتقريب . والفص الصدغي المجاور لعظم الصدغ والفص المؤخرى في الخلف جهة العظم المؤخرى

ويوجد بداخل كل فص من فصي المخ بعض الانواء المعروفة بانواء المخ القاعديه نذكر منها ١. المهاد البصري ٢. النواة الذنبية ٣. النواة العدسية ٤. النواة الشبيهة بالاوزة وبعض الالياف المهمة مثل ١. العماد المخي الباطن ٢. والظاهر ٣. والتشعع البصري ٤. والاكليل المتشعع

وبين هذه الانواء التي بالقاعدة والجسم المتدمل نجد بطينا في كل فص ويعرف الايمن منهما بالبطين الاول والذي بالفص الايسر بالبطين الثاني ويقع البطين الثالث بين المهادين البصريين كما ذكر

(شكل ٩٢) السطح السفلى للمخ والمخيخ

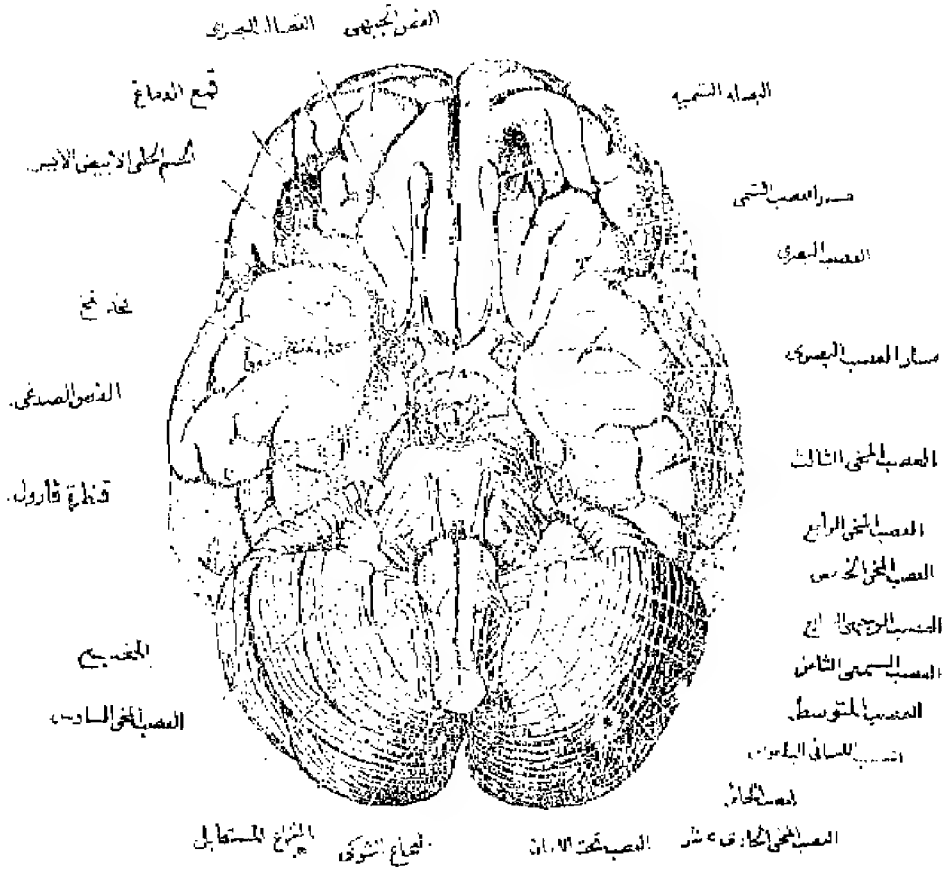

(شكل ٩٣) المخ المتوسط والمخ المؤخرى من الامام

٢. المخ المتوسط

المخ المتوسط وسمى كذلك لأنه الجزء الذى يتوسط بين المخ المقدمى والمخ المؤخرى لا يتعدى طوله السنتيمترات بكثير . ينقسم الى قسمين أمامى وخلفى يشمل القسم الامامى وهو أكبرهما معظم المخ المتوسط أى تخذى المخ اللذين لا ينفصل بعضهما عن بعض من الامام الا حفرة صغيرة من أعلى . أما الجزء الخلفى فصغير وهو عبارة عن الاجسام الاربعة التوأمية . وينفصل الجزء الامامى من الخلفى قناة ضيقة متوسطة تعرف بالقناة المخيه الموصلة البطين الثالث المخى بالبطين الرابع وبها يجرى السائل المخى الشوكى

تخذى المخ : إذا عملنا قطاعا مستعرضا بأحد تخذى المخ نجد به أولا جزء قاعدى الى الأمام وجزء قشرى أو غطائى الى الخلف وبينهما طبقة هلالية الشكل قاتمة اللون تعرف بالمادة السوداء

١ . الجزء القاعدى لتخذ المخ : وبه ألياف عديدة بعضها واردة من المراكز العليا للمخ فى طريقها الى الانواء المحركة بالجهة المقابلة لقنطرة فارول وللنخاع المستطيل والنخاع الشوكى . والالياف الاخرى صاعدة أى حسية من المراكز السفلى الى المراكز العليا المخ بجهته المقابلة . وكذلك نجد الشريحية الانسية الخبيبية وتعرف كذلك بالزائدة الشريطية الانسية

٢ . المادة السوداء : وتمتد من قنطرة فارول الى أسفل المهاد البصرى وهى عبارة عن خلايا عصبية متينة الاتصال بكل المراكز الحيوية حولها وتعتبر مركزا مهما لتنظيم حالة إنقباض العضلات الجزئى الدائم

٣ . ويشمل الجزء القشرى كثيرا من الالياف العصبية أكثرها ألياف صاعدة فى طريقها لفصى المخ وبها : ا . بعض الأنواء المتناثرة خلال ألبافها زيادة على ب . الجزء الاشهب حول القناة المخية جـ . والنواة الحمراء

الجزء الاشهب حول القناة المخية : يحتوى على جملة خلايا بها أنواء أهمها :

ب . نواة العصب المحرك لمقلة العين أى العصب المخى الثالث ٢. ونواة العصب المخى الرابع المحرك للعضلة المنحرفة العليا لمقلة العين ٣. وبه أحد أنواء العصب المخى الخامس المعروف بالعصب ذى الثلاثة الرءوس

جـ النواة الحمراء : وهى نواة خلاياها محركة تتصل بكثير من الانواء

حواليها كما تبعث بالالياف العديدة لمراكز عليا وأخرى ثانوية وتسيطر على الحركات الدقيقة غير الارادية للعضلات من حيث درجة انقباضها حفظا لاتزان الجسم

الأجسام الأربعة التوأمية : هى عبارة عن أربع مجموعات من الخلايا العصبية . جسمان علويان ويكون كل منهما المركز الثانوى لحاسة الابصار يتصل بها بألياف الساق البصرى والتشعع البصرى . أما الجسمان السفليان فيكون كل منهما المركز الثانوى لحاسة السمع وتتصل بألياف الجهاز السمعى وبالتشعع السمعى من جهة . وبمراكز السمع العليا وبعض المراكز المهمة المتعلقة به من الجهة الاخرى

٣. المخ المؤخرى

المخ المؤخرى : وهو جزء المخ الذى يسكن الحفرة الخلفية بقاعدة الجمجمة تحت خيمة المخيخ مباشرة وأعلى الثقب المؤخرى العظيم ويشمل ثلاثة أجزاء ا. قنطرة فارول ب. النخاع المستطيل جـ. المخيخ

قنطرة فارول : هى عبارة عن الجزء الذى يقع بين المخ المتوسط وبين النخاع المستطيل يحتوى على جملة الياف مستعرضة تعمل على توثيق عرا الاتصال بين نصفى المخ الأيمن والايسر . وبه كل الألياف الصاعدة الى المراكز العليا وكل الالياف النازلة للمراكز الفرعية كما ان به عدة أنواه متناثرة بين اليافه . وأهمها أنواه الاعصاب المخية الخامس والسادس والسابع والثامن وأنواة اللعابية العليا . ومن اليافه المهمة الالياف التى تكون فخذى قنطرة فارول واحد من كل جهة ويكون حلقة الاتصال بين القنطرة المذكورة والمخيخ (شكل ٩٣)

ب. النخاع المستطيل : ولو أنه أصغر وأخر أجزاء المخ من أسفل الا ان به مراكز حيوية هامة جدا وضرورية للحياة تتصل بقنطرة فارول من اعلى . وبالنخاع الشوكى من أسفل عند الثقب المؤخرى العظيم ويبلغ طوله

(شكل ٩٤) قطاع سهمى متوسط للمخ المتوسط والمخ المؤخرى

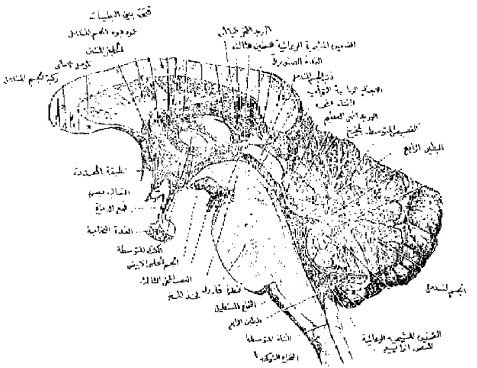

(شكل ٩٥) قطاع سهمى متوسط للجمجمة بين الجيوب الوريدية

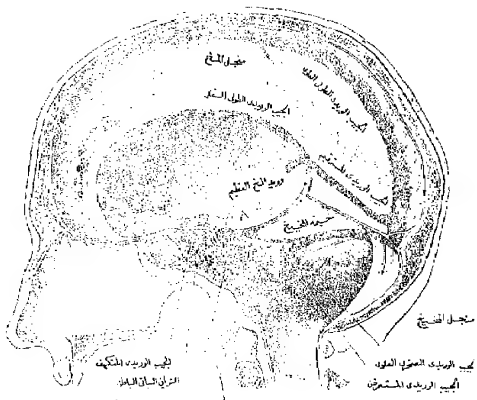

السنتمتران او السنتمتران والنصف وعرضها نصف طولها تقريبا . ومميزاتها الخارجيـة من الامام للخلف ميزاب متوسط أمامى تعترضه فى جزئه السفلى تصالب ألياف المسار الاهرامى والاهرام نفسه وهو بروز هرمى على كل ناحية من الميزاب المتوسط ويحده ميزاب من الجهة الوحشية به ألياف العصب المخى الثـانى عشر أى العصب تحت اللسان ويليه الجسم الزيتونى وفى الميزاب الوحشي للجسم الزيتونى تجد ألياف الأعصاب المخية التاسع والعاشر والحـادى عشر . وخلف الجسم الزيتونى نجـد الجسم الحبلى للنخاع المستطيل وهو أداة الاتصال بين النخاع المستطيل والمخيخ وخلف الجسم الحبلى هذا يوجد الحد الوحشى للبطين الرابع . (شكل٩٣)

ويضم النخاع المستطيل كل الألياف الصاعـدة والنازلة زيادة على ألياف خلايا أنواته العديدة المحلية وهى كثيرة الاتصالات وأهم هذه الانواه هى ١. نواة العصب تحت اللسان ٢. النواة الزيتونيـة السفلى والمساعدة وأنواء مشتركة للعصب اللسانى البلعومى أى المخى التاسع والعصب الحائر أى العاشر والعصب الحادى عشر وهى ٣. النواة الخلفيـة للعصب الحائر ٤. النواة الوحيدة ٥. النواة المبهمة ثم ٦. النواة اللعابية السفلى ٧. والنواة المقوسة وكثير غيرها

وأهم أنواء المراكز الحيوية بالنخاع المستطيل هى ١. مراكز تـكييف وضبط حركات القلب من إسراع وتهدئة ٢. مراكز التنفس ٣. مراكز العضلات حول الأوعيـة ٤. مراكز تنظيم ضغط الدم ٥. مراكز التبول والتبرز ٦. مراكز الولادة ٧. مراكز التقيوء وغيرها

وأهم الألياف بالنخاع المستطيل هى ١. الألياف المخية الشوكية أى ألياف المسار الاهرامى وتشمله معظم الألياف المحركة التي تبـدأ من الجزء القشرى بالسطح العلوى الوحشى لفص المخ إلى أن تصل للعضلات ٢. وتتصالب معظمها فى نصف النخاع المستطيل السفلى ويسمى التصالب الهرمى . وذلك ان الألياف اليمنى تتخذ الجهة اليسرى فى النخاع الشوكى والالياف اليسرى تتخذ الجهة اليمنى ٣. والالياف الشوكية المخية أى الالياف الصاعدة الحساسة من الأطراف إلى المخ ٤. وتتصالب جميعها فى أعلى وخلف التصالب الهرمى ويسمى إتصالبها

هذا تصالب الالياف الحساسة وعندما تعرف هذه الالياف بعد التصالب بالشريحة الحدبية الانسية أو الزائدة الشريطية الانسية ٥. ألياف الاعصاب المخية الثلاثة السفلى والعصب العنقي الاول ٦. الالياف المتقوسة الباطنة ٧. الحزمة الطولية الانسية

ج المخيخ

المخيخ هو العضو الاساسي أو المركزي لتنسيق وائتلاف حركات العضلات وحفظ التوازن بالجسم كما أن له سيطرة على حالة ودرجة انقباض العضلات . ويقع المخيخ في الجزء الخلفي أي المؤخرى للجمجمة تحت خيمة المخيخ التي تفصله عن الجزء المؤخرى لفص المخ

ويرتبط المخيخ بأجزاء المخ الثلاثة المتقدمة بواسطة ثلاثة أذرع من كل جانب فيتصل بالمخ المتوسط بواسطة الذراع العلوي . وبقنطرة فارول بالذراع المتوسط . وبالنخاع المستطيل بالذراع السفلي . كما يتصل المخيخ من الامام والوسط بشفتين نخاعيتين شفة عليا تربطه بالمخ المتوسط وشفة سفلى تربطه بالنخاع المستطيل وتكون هاتان الشفتان النخاعيتان للمخيخ الحد الخلفي للبطين الرابع وينقسم المخيخ إلى فصين أيمن وأيسر يتصل بعضهما ببعض بجسم متوسط يسمى الجسم الدودي بداخله اليـاف بيضاء متفرعة بشكل شجرة تعرف بشجرة الحيـاة (شكل ٩٤)

والمخيخ سطحان سطح علوي وآخر سفلي يفصلهما شق أو ميزاب أفقي في وسط المخيخ من الخلف

والمخيخ ألياف وأنواء عدة فالياف نوعان : أولهما الألياف الموضعية التي تربط أجزاءه المختلفة من أنواء ومراكز سواء أكانت بداخله أم بجزئه القشري وثانيهما الالياف التي تربط المخيخ بالاجزاء التي حوله أما الانواء فأربع أهمها النواة المسننة وتعرف الثلاث الاخرى بأنواء سقف المخيخ

وتشمل الطبقة القشرية مناطق خاصة تسيطر كل منها على مجموعة معينة من عضلات الجسم بجهته

البطين الرابع ويعرف بتجويف المخ المؤخرى وهو كباقي البطينات انتفاخ

(شكل ٩٦) الشرايين بالسطح السفلى للمخ والمخيخ

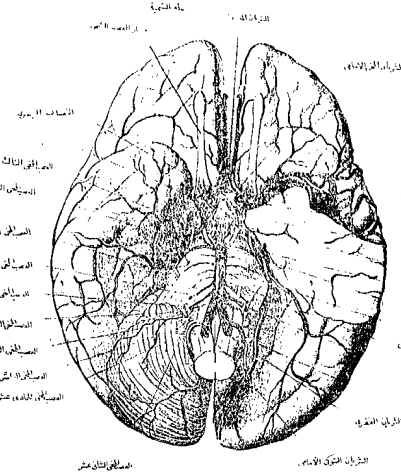

(شكل ٩٧) شرايين المخ

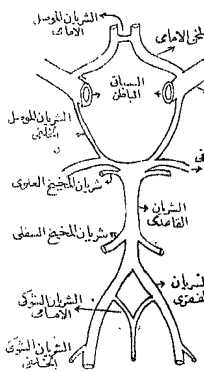

فى الفناة النخاعيـة المخية الشوكية تتصل من أعلى بالفناة النخاعية المخية ومن أسفل بالفناة النخاعية الشوكية (شكل ٩٤)

ويحد هـذا البطين الرابع من الامام السطح الخلفى لقنطرة فارول والنخاع المستطيل وما يشملان من مناطق معينة لانواء الاعصاب المخية الستة الاخيرة ومن الخلف بالشفتين النخاعيتين للبخيخ العليا والسفلى

ومما يستحق الذكر أن بهذا البطين ثلاث فتحات واحدة سفلى ومتوسطة واثنتان جانبيتان هى حلقات الاتصال بين السائل بالبطينيات والسائل المخى الشوكى الذى تحت الام العنكبوتية

ويلاحظ أن بالمخ والنخاع الشوكى منذ تكوينهما قناة متوسطة يجرى فيها السائل المخى الشوكى لا يزيد قطرها عن المليمتر فى وسط النخاع الشوكى أما فى المخ فتتسع فى أربعـة مواضع تسمى البطينيات والبطين الاول يفصى المخ الأيمن والبطين الثانى يفصى المخ الأيسر والبطين الثالث بين المهادين البصريين بالفصين كذلك أما البطين الرابع فواقع بين أجزاء المخ المؤخرى وقد سبق ذكرها كلها

أغشية المخ

يحيط بالمخ وأجزائه ثلاثة أغشية هى من الخـارج للداخل الأم الجافية والأم العنكبوتية والأم الحنونة

الأم الحنونة : هى عبـارة عن غشاء رقيق نسيجه خلالى يحيط بالمخ وكل أجزائه إحاطة مبـاشرة تامـة وعن قرب بحيث يتخلل كل تلافيفه وشقوقه وميازيبه حتى أنه يحيط بأعصابه وأوعيته الدموية فى دخولها وخروجها من نسيج المخ وتتمتع أوعية المخ بعطف الام الحنونة لدرجة تسمح لبعض الشرايين أن يحملها معه الى بطينات المخ حيث تعرف بداخل كل منها بالنسيجة المشيمية المخية إذ تشمل ضفيرة دموية مشيمية

المسافة تحت الأم العنكبوتية : وهى المسافة بين الام الحنونة والام العنكبوتية وتحتوى على السائل المخى الشوكى والاوعية الدموية والاعصاب وهذه المسافة ضيقة أو معدومة عند تلافيف المخ ومتسعة عند الميازيب والشقوق

ويقوم هذا السائل مقام الجهاز الليمفاوى المخ . وبقى المخ شر الحركات العنيفة والصدمات المختلفة كما أنه يعمل على تعادل الضغط داخل الجمجمة وخارجها خصوصا لاتصاله بالجيوب الوريدية عن طريق الحبيبات العنكبوتية وجدير بالذكر أن السائل المخى الشوكى بالمسافة تحت الام العنكبوتية يتصل بالسائل الموجود ببطينات المخ بواسطة ثلاث فتحات بالبطين الرابع سبق ذكرها

الأم العنكبوتية : وتتكون الغشاء المتوسط بين الأم الحنونة والأم الجافية وهو غشاء رقيق يكاد يكون شفافا يفصله عن الأم الجافية مسافة ضيقة جدا أى مسافة شعرية ولكن يفصله عن الأم الحنونة المسافة تحت الأم العنكبوتية وهو التى بها السائل المخى الشوكى وهو يغطى المخ وأجزاءه ولكن ليس عن قرب ولايدخل بين تلافيفه الا فى موضعين هما الميزاب الطولى العلوى ومبدأ الميزاب الوحشى ويجلع هذا الغشاء على الأوعية الدموية وعلى أعصاب المخ والأعصاب الشوكية حتى التى تحيط بهذه الأعصاب كل احاطة تامة إلى أن تخرج من الجمجمة أو العمود الفقرى . وتتكون بهذا الغشاء حبيبات عنكبوتية تبرز هى ومسافاتها تحت الام العنكبوتية معا فى الجيوب الوريدية كما سبق الاشارة اليها

الأم الجافية : هى عبارة عن غشاء متين يتكون من طبقتين متلاصقتين لا تفترقان إلا فى الميازيب الكبيرة فقط لتكوين الجيوب الوريدية . فطبقتها الخارجية تكون السمحاق الداخلى لعظام الجمجمة وتلتصق بقاعدة الجمجمة بقوة وببروزاتها ونتوءاتها وتدارزها أكثر من عظام القبوة والاجزاء الاخرى وتتصل بالسمحاق الخارجى لعظم الجمجمة عن طريق ثقوبها . أما الطبقة الداخلية للام الجافية فهى مع متانتها طبقة ملساء مصقولة مغطاة بخلايا الأغشية المصلية بفصلها عن الام العنكبوتية مسافة شعرية أى ضيقة جدا تغلف الاعصاب اثن مخرجها وتلتحم التحاما بالطبقة الخارجية عند الثقب العظيم المؤخرى كما تفترق عنها فى أربعة مواضع أخرى حيث تكون جيوبا وريدية . وفى الوقت ذاته تفى أجزاء المخ المختلفة شر العوامل الخارجية وتحافظ على كيانه رغم التغييرات الحادثة . وهذه المواضع الاربعة هى ١ . منجل المخ وهى عبارة عن طبقتين من الطبقة

الداخلية للام الجافية تتوسط بين فصى المخ . وشكلها كالمنجل ولذلك سميت كمظهرها وبها ثلاثة جيوب وريدية ٢ . منجل المخيخ ويتوسط بين فصى المخيخ ٣ . خيمة المخيخ وتتكون أيضا من طبقتين من الطبقة الداخلية للام الجافية بين السطح العلوى للمخيخ والسطح السفلى المؤخر فصى المخ ٤ . الحاجز السرجى وهو غطاء حفرة الغدة النخامية .

الجيوب الوريدية

علمنا مما سبق أنه إذا افترقت طبقتا الأم الجافية كونتا الجيوب الوريدية وهى قنوات وريدية مبطنة بخلايا الاغشية المصلية وليس بجدرانها نسيج عضلى ولا يعترض طريقها صمامات . وتصب فيها أوردة المخ كل فى منطقته وأهم هذه الجيوب هى :

١ . الجيب الوريدى العلوى المتوسط : ويعرف كذلك بالجيب الوريدى السهمى موضوع بين طبقتى الأم الجافية من أعلى ووسط قبوة الرأس يبتدئ بوريد من مقدم المجمجمة وينتهى عادة بالجيب الوريدى المستعرض الأيمن . ومما يستحق الذكر أن أوردة هذا الجيب تصب فيه أو تدخله فى اتجاه مضاد لسير الدم به لضمان استمرار الدورة الدموية بالمجمجمة رغم حركاتنا الكثيرة والعنيفة والطوارىء الاخرى ٢ . الجيب الوريدى المستقيم موضوع بين طبقتى الام الجافية وفى منتصف خيمة المخيخ من الخلف وبين فصى المخيخ وبين الجزء الخلفى أقصى من المخ أسفل يبدأ بنهاية الوريد المخى العظيم وينتهى بالجيب الوريدى المستعرض الايسر ٣ ، ٤ . الجيب المستعرض واحد من كل جهة يتكون من إفتراق طبقتى الام الجافية بين فصى المخ والمخيخ بالحرف الوحشى الخلفى لخيمة المخيخ وينتهى كل منهما بالثقب الوداجى حيث إبتداء الوريد الوداجى الباطن ٥ . الجيب الوريدى الدائرى حول حفرة الغدة النخامية ٦ ، ٧ . الجيب الوريدى الصخرى العلوى والسفلى واحد من كل على كل ناحية ٨ . الجيب الوريدى المؤخرى موجود بوسط العظم المؤخرى ١٠ ، ٩ الجيب الوريدى المتكهف واحد على كل ناحية من جسم العظم الوتدى ١١ ، ١٢ . الجيب الوريدى الوتدى الجدارى واحد على كل ناحية بمحاذاة الحرف الخلفى للجناح الصغير للعظم الوتدى

وتوجد قنوات وريدية بين هـذه الجيوب الوريدية والاوردة خارج الجمجمة ويستطيع الدم السير فيها فى كلا الاتجاهين أى من الجيوب الوريدية الى الاوردة خارج الجمجمة وبالعكس وذلك لسهولة توزيع الدم وتعادل ضغطه داخل الجمجمة وخارجها عند الحاجة

شرايين المخ وأغشيته

الدائرة الشريانيـة : تقع الدائرة الشريانية فى وسط قاعدة المخ وتتكون من : ١. الشريان المخى الامامى ٢. الشريان المخى المتوسط وهما الفرعان الانتهائيين للشريان السباتى الباطن ٣. الشريان المخى الخلفى وهو أحد الفرعين الانتهائيين للشريان القاعدى ٤. الشريان الموصل الامامى وهو شريان موصل بين الشريانين المخيين الامامين ٥. الشريان الموصل الخلفى ويوصل الشريان المخى المتوسط بالشريان المخى الخلفى. وتغذى هـذه الشرايين المخ ا. بفروع مركزية أى تخاعيه تصل الى داخل أنسجة المخ لتغذية أنواه ومراكز المخ واليافه و ب. فروع قشرية كاسمها تغذى الطبقة القشرية

ويغذى أغشية المخ شرايين سحائية ١. شرايين سحائية أمامية من فروع السباتى الباطن و ٢. الشريان السحائى المتوسط من الشريان السباتى العلوى. وشرايين سحائية خلفية من الشريان الفقرى والقاعدى

أوردة المخ وأغشيته

أوردة المخ ذوات جدران رقيقة لخلوها من الالياف العضلية كما أن ليس بها صمامات وتنتهى كلها بالجيوب الوريدية أما أوردة الاغشية فأكثرها يصحب الشرايين السحائية غير ان قليلا منها ينتهى بالجيوب الوريدية

النخاع الشوكى

النخاع الشوكى هو جزء الجهاز العصبى الرئيسى الموجود بالثلثين العلويين

للقناة الفقرية . وهو حبل اسطوانى الشكل يبلغ قطره سنتيمترا ونصف وطوله ٤٥ سنتيمترا يبدأ بنهاية النخاع المستطيل عند الثقب المؤخرى العظيم وينتهى النخاع الشوكى بالمخروط النخاعى عند الفقرة الاولى القطنية من أسفل حيث يتصل بخيط فضي دقيق يعرف بالخيط الانتهائى الذى يندغم فى أول الفقرات العصعصية

وفى الحياة الجنينية يملأ النخاع الشوكى قناته الفقرية وتخرج الاعصاب الشوكية أفقية غير أن فى زمن الطفولة يسبق نمو القناة الفقرية نمو النخاع وبذلك يظل جزء من القناة الفقرية خاليا من أسفل وبذلك تميل تدريجا الاعصاب إلى أسفل والوحشيه حتى سن البلوغ فتكون نهاية النخاع الشوكى عند نهاية الفقرة القطنية الاولى

أغشية النخاع الشوكى

ويحيط بالنخاع الشوكى الاغشية الثلاثة التى تحيط بالمخ وهى :

١ . الام الحنونة : وهى امتداد الام الحنونة بالمخ وتغطى النخاع الشوكى عن قرب كما تغطى المخ كما أنها تبعث من سطحها الباطن بحواجز رقيقة بين نصفى النخاع الشوكى من الأمام ومن الخلف

٢ . الام العنكبوتية : وهذه أيضا امتداد الام العنكبوتية للمخ وتحيط بالنخاع الشوكى عن بعد تاركة بينها وبين الام الحنونة مسافة تعرف بالمسافة تحت الام العنكبوتية يملؤها السائل المخى الشوكى كما فى المخ تماما وتقوم بنفس وظيفتها التى تقدمها للمخ من جهاز ليمفاوى ومن وقاية وتوفير أسباب الراحة للنخاع أثناء الحركات العادية والعنيفة

الام الجافية : أما الام الجافية للنخاع الشوكى فهى امتداد الطبقة الداخلية فقط للام الجافية المخ لان طبقتها الخارجية تنتهى عند الثقب المؤخرى العظيم لان للفقرات سمحاقها الخاص وليست فى حاجة بعد للطبقة الخارجية للام الجافية التي بالمخ وتنتهى الام الجافية للنخاع عند نهاية الفقرة العجزية الاولى

أوعند ابتداء الفقرة العجزية الاولية . والام الجافية من أهم العوامل التي تحفظ النخاع الشوكي في مكانه رغم حركات الجسم

والنخاع الشوكي انتفاخان أحدهما يعرف بالانتفاخ العنقي وهو أظهر الانتفاخين ويبتدىء من أعلى النخاع ويبلغ غايته مقابل الفقرة العنقية الخامسة وينتهي عند الفقرة الظهرية الثانية . ويبتدئ الانتفاخ الثاني مقابل الفقرة الظهرية العاشرة ويبلغ غايته مقابل الفقرة الظهرية الثانية عشرة والاعصاب الشوكية واحد وثلاثون عصبا على كل ناحية وتسمى باسم المناطق التي تقع فيها . فتعرف الثمانية الاولى بالاعصاب الشوكية العنقية والاثنى عشر التي تلي أسفل الفقرات الظهرية بالاعصاب الشوكية الظهرية والخمسة الاعصاب التي تليها الاعصاب الشوكية القطنية وهكذا الاعصاب الخمسة التي بعدها العجزية . والاخير العصب العصعصي وكل جزء من النخاع الشوكي يتصل بعصب من كل ناحية يسمى قطاعا وتسمى هذه القطاعات باسم الاعصاب التي تتصل بها كل في المنطقة الموجود بها

ويتكون النخاع الشوكي من جزئين متماثلين لا ينفصل بعضهما عن بعض الا حيزاب به حاجز من الام الحنونة من الامام ومثله تماما من الخلف

قطاع بالنخاع الشوكي : اذا فحصنا قطاعا مستعرضا بالنخاع الشوكي نجد أنه يحتوي على:

١ . المادة السمراء السنجابية : وهي عبارة عن مجموعة خلايا عصبية ذات قرن أمامي مليء وقرن خلفي أضيق وأصغر منه على كل ناحية ويربطهما في الوسط جزء من هذه المادة السمراء تعرف بالوصلة السمراء أو الوصلة الخلفية وتمر بوسطها القناة النخاعية الشوكية ويحتوي القرن الامامي على خلايا هي أنواء الالياف المحركة أما القرن الخلفي فيه خلايا لاستقبال الاليات الحساسة فيه وتخرج الالياف الامامية أي الالياف المحركة من القرن الامامي بسطح بيضي من أمام القطاع من كل ناحية . أما الالياف الخلفية فبعد أن تخرج من عقدها الشوكية الخلفية تدخل الى قطاعها في النخاع الشوكي بخطر أسي من الخلف والوحشية

(شكل ٩٨) قطاع مستعرض للنخاع الشوكى وأغشيته

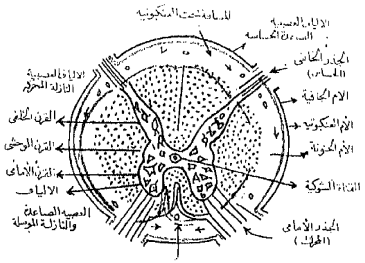

(شكل ٩٩) قطاع مستعرض للنخاع الشوكى ومناطقه المختلفة وأليافه

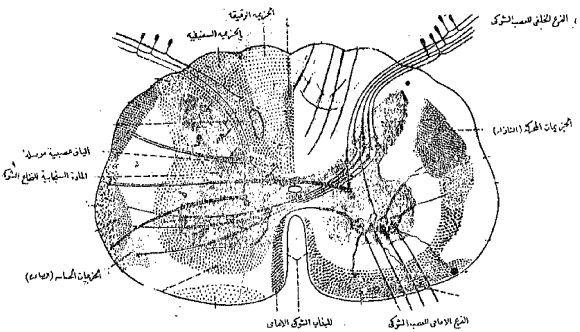

و يوجد فى منطقة الاعصاب الظهرية قرن وحشى على كل ناحية مقابل الوصلة السمراء

٢ . المادة البيضاء : وهى عبارة عن مجموعة ألياف عصبية تحيط بالمادة السمراء من الخارج خلاف الترتيب الموجود بالمخ وتكاد ألياف كل نصف من النخاع أن تكون منفصلة تماما عن النصف الاخر لولا بعض الالياف الموصلة التى تقع أمام الوصلة السمراء وتعرف بالوصلة البيضاء أى الوصلة الامامية وهذه الالياف قد تكون ١. ألياف صاعدة تحمل الاحساسات المختلفة من الجسم المراكز النخاعية والعليا ٢. ألياف نازلة تحمل الاوامر من هذه المراكز الى عضلات الجسم أو أعضائه ٣. ألياف موصلة توصل الاجزاء المختلفة بالمراكز العصبية وبالعكس ٤. والبعض الاخر ألياف رابطة تربط الناحيتين اليمنى واليسرى بعضهما ببعض كما تربط الاجزاء التى يستلزم عملها تنظيما وتآلفا وتآزرا

وهما هو جدير بالذكر أن كل مجموعة من هذه الالياف لها عمل خاص وتتخذ لها مكانا مختارا معينا ثابتا فى النخاع الشوكى وينقسم قطاع النخاع الشوكى من حيث المادة البيضاء الى ثلاث مناطق من كل جهة ١. المنطقة الامامية ٢. والمنطقة الوحشية ٣. والمنطقة الخلفية .

المنطقة الامامية البيضاء : وبها مجموعات ألياف صاعدة ونازلة وموصلة أهمها ١. المجموعة المخية الشوكية الامامية ٢. والدهليزية الشوكية وهما مجموعتان ألياقهما نازلة ٣. المجموعة الشوكية المهادية الامامية ٤. المجموعة الموصلة بين القطاعات الامامية والياف الرابطة

المنطقة الوحشية البيضاء : وتشمل المجموعات الآتية ١. الالياف المخية الشوكية الوحشية ٢. ألياف من النواة الحمراء للنخاع الشوكى ٣. من الاربعة الاجسام التوأمية الى النخاع الشوكى وكلها ألياف نازلة أى محركة ٤. الالياف الشوكية المخيخية الامامية والخلفية ٥. والالياف الشوكية التوأمية ٦ والالياف الشوكية المهادية الوحشية وكلها ألياف صاعدة زيادة على ٧. والالياف الرابطة الموصلة بين القطاعات

المنطقة الحمفية البيضاء : وتكاد تكون أليافها كلها صاعدة وأهمها مجموعة الالياف ١. الرشيقة ٢. الاسفينية ٣. خلاف الالياف الموصلة والرابطة ونذكر هنا على سبيل المثال فقط مسار مجموعة ألياف صاعدة وأخرى نازلة

مسارى الالياف الحساسه أى الصاعدة

تنشأ هذه الالياف بالاطراف سواء أكانت بالجلد أم بالمفاصل أو الاغشية المخاطية بأطراف انتهائية خاصة لكل صنف من أصناف الالياف الحساسة من ألياف ناقلة الحرارة والبرودة . وألياف الضغط الغائر والسطحى وألياف تميز الاشياء والاشكال وغيرها وتتخذ أليافها طريقها الى العقدة الشوكية الخلفية للفرع الخلفى الابتدائى إذا كانت أعصابا شوكية أو الى العقدة الموجودة بأعصاب المخ إذا كانت أعصابا مخية ومنها الى الفروع الخلفية الشوكية للنخاع ثم الى الخلايا الموجودة بالقرن الخلفى السادة السمراء حيث تنتهى هذه الالياف وتبتدىء ألياف أخرى تشق طريقها الى أعلى فى المكان الخاص بها الى ان تصل الى نواة خاصة بالمخ وأجزائه حيث تنتهى كذلك . وتخرج من هذه النواة قاصدة الى المراكز العليا إما مباشرة أو عن طريق غير مباشر حسب الاحوال حتى تنتهى بالجزء القشرى للمخ أو لاجزائه المختصة

مسارى الالياف المحركة أى النازلة

نتخذ لها مثلا هو مسارى الالياف المحركة الاهرامية التى تحمل الاوامر من المخ الى العضلات الارادية بالجسم . فهى تنشأ من الخلايا العصبية الاهرامية المحركة بالجزء القشرى بالسطح الوحشى لفص المخ وتتجه أليافها الى أسفل مارة بالاكليل المشع ومنها الى المحفظة الباطنة ثم الى الجزء القاعدى بفخذ المخ ومنها الى قنطرة فاروك والنخاع المستطيل حيث يكون التقوء الاهرامى وهناك تنصالب معظم الالياف وتتخذ المنطقة البيضاء الوحشية مسار لها الى ان تصل الى الخلايا العصبية الموجودة بالقرن الامامى بالنخاع الشوكى ومن هذه الخلايا تخرج الالياف المحركة الى الجذور الامامية وبعدها للفروع الامامية والخلفية الابتدائية ثم للاعصاب الشوكية ومنها إما منفردة أو مع غيرها الى عضلاتها الخاصة

الأعصاب الشوكية

يتصل كل عصب شوكى بالنخاع الشوكي بوساطة جذر أمامى وجذر خلفى فالجذر الامامى محرك يخرج من القرن الامامى والجذر الخلفى يدخل الى القرن الخلفى من الخلف ويتميز بعقدة تسمى العقدة الشوكية الخلفية . ويتحد الجذران فى جذع يتكون طبعيا من ألياف محركة وألياف حساسة مختلط بعضها مع بعض وذلك على مقربة من الثقب بين الفقرات حيث يمرك أغشيته واذا ماظهر خارج القناة الفقرية انقسم هذا الجذع الى قسمين الجزء الامامى ويسمى الفرع الابتدائى الامامى والجزء الخلفى ويسمى الفرع الابتدائى الخلفى وكلاهما ذو ألياف مختلطة أى ألياف محركة وألياف حساسة

الفرع الابتدائى الامامى للعصب الشوكى : وهو الفرع الامامي من الجذع اليافه مختلطة . يبدأ حيـاته أى يبعث بفرع أبيض موصل الى العقدة السمبثاوية المقابلة لذلك العصب وترد اليه هذه العقدة فرعا أسمر موصلا من العقدة ذاتها لهذا الفرع وبعد ذلك يتجه إلى أسفل والوحشية موزعا أثناء سيره أليافا محركة للعضلات التى يمر بها حتى اذا ماوصل الى الخط الابطى المتوسط تفرع عنه الفرع الشوكى الوحشى وهو فرع حساس ينقسم بعيد إنفراده الى فرع أمامى وفرع خلفى ثم يواصل الفرع الابتدائى الامامى سيره الى الخط المتوسط الامامى للجسم تقريبا

الفرع الابتدائى الخلفى للعصب الشوكى : وهو الجزء الخلفى من الجذع وأليافه كذلك مختلطة أى أن بعضها محرك والبعض الآخر حساس تتجه الى الخلف لمسافة غير بعيدة وتنقسم حينئذ الى جزء انسى وجزء وحشى

ويلاحظ أن الأعصاب العنقية ثمانية كل من السبعة الأول يقع فوق الفقرة المقابلة له فى العدد . أما العصب الثامن فيقع أسفل الفقرة العنقية السابعة والأعصاب الشوكية الظهرية كل تحت الفقرة التى يعين العصب عددها وهكذا مع الأعصاب القطنية والعجزية .

ولما كان النخاع الشوكى لا يمتد أكثر من أسفل الفقرة الأولى القطنية أو

أعلى الفقرة الثانية على الاكثر فطبعي أن الأعصاب الشوكية وإن سميت بعدد فقراتها إلا أنها لاتخرج كلها من النخاع الشوكي مقابل هذه الفقرات وبذلك نجد ١ . أن الثمانية الأعصاب الشوكية للفقرات العنقية تخرج من النخاع الشوكي مابين الثقب الفوخرى العظمي والفقرة العنقية السادسة . ٢ . إن السنة الاعصاب الشوكية الظهرية العليا تخرج مابين الفقرة العنقية السابعة والظهرية الرابعة . ٣ . والسنة الاعصاب الشوكية الظهرية السفلى تخرج بين الفقرة الظهرية الخامسة والتاسعة . ٤ . والخمسة الاعصاب القطنية تخرج مابين الفقرة التاسعة والحادية عشرة الظهرية . ٥ . الخمسة الاعصاب العجزية والعصب العصعصي تخرج بين الفقرة الظهرية الحادية عشرة والقطنية الاولى .

وبذلك يمكننا تعيين موضع الاصابة بالعمود الفقري بصفة مخففة من المشاهدات الاكلينيكية .

ولسهولة توزيع الالياف العصبية المختلفة الاختصاص بطريقة إقتصادية محكمة تتحد الفروع الامامية الابتدائية فقط الاعصاب الشوكية دون الفروع الخلفية فيكون بعضها مع بعض أربع ضفائر وهي : ١ . الضفيرة العنقية ٢ . الضفيرة العضدية ٣ . الضفيرة القطنية ٤ . الضفيرة العجزية

الضفيرة العنقية

تتكون الضفيرة العنقية من الفروع الابتدائية الامامية للاربعة الاعصاب العنقية العليا وكل فرع منها مربوط مع الذي يليه وتقع في جانب العنق من أعلى وخلف العضلة القصية الترقوية الخلمية والعضلة الاخمية الامامية وأمام العضلة الاخمية المتوسطة والخلفية وتشمل فروع الضفيرة العنقية فروعا موصلة وفروعا حسية للجلد وفروعا محركة للعضلات

أولا : الفروع الموصلة هي عبارة عن ألياف من الفرع العنقي الاول تتصل ١ . بالعصب المخي الثاني عشر وتصحبه مسافة غير قصيرة وبعد ذلك يكون بعضها ١ . الفرع النازل للعصب تحت اللسان لتكون مع العصب النازل العنقي عروة العصب تحت اللسان وهذه الاخيرة تغذي العضلات تحت العظم اللامي والبعض الآخر

(شكل ١٠٠)

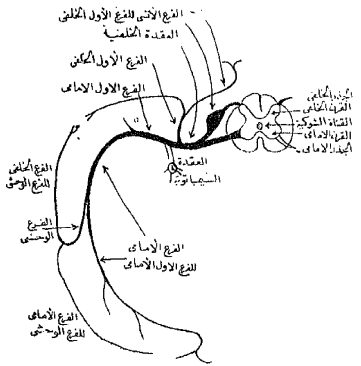

(شكل ١٠٢) الضفيرة العنقية

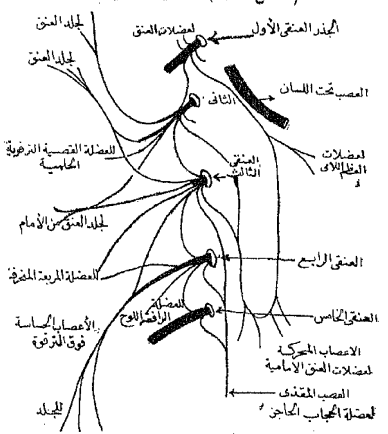

الضفيرة العنقية

(شكل ١٠١) الفروع الشوكية للنخاع الشوكي وعلاقاتها بمستوى الفقرات

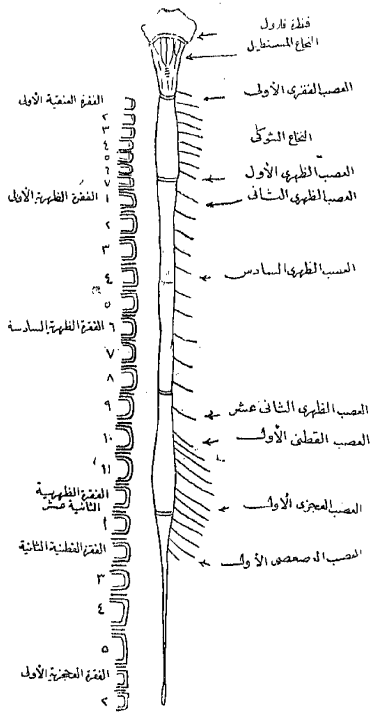

ب . تكون العصب الدرقى اللامى والعصب الفكى اللامى اللذين يغذيان العضلتين المسميتين باسمهما ٢ . بالعصب المخى العاشر ٣ . والمخى الحادى عشر ٤ . والعقدة السمبثاوية العليا

ثانيا : الفروع الحساسة وهى ١ . العصب المؤخرى الصغير ٢ . الاذنى العظيم ٣ . الجلدى الامامى العنقى ٤ . ثلاثة فروع فوق الترقوة وكلها أعصاب حساسة تغذى الجلد . كل فى المنطقة المسماة باسمها وهذه كلها فروع سطحية

ثالثا : الفروع المحركة وكلها فروع غائرة وتنقسم إلى فروع أنسية وأخرى وحشية . وتغذى الفروع الانسية ١ . عضلة الحجاب الحاجز (ع ٣ ، ٤ ، ٥) ٢ . العضلات الامامية للعمود الفقرى (ع ١ ، ٢ ، ٣ ، ٤) ٣ . العضلات تحت العظم اللامى (ع ١ ، ٢ ، ٣) . وتغذى الفروع الوحشية ٤ . العضلة القصية الترقوية الخلمية (ع ٢) ، ٥ . العضلة المربعة الظهرية (ع ٣ ، ٤) ، ٦ . العضلة الرافعة للوح (ع ٣ ، ٤)

الضفيرة العضدية

الضفيرة العضدية : وتسمى كذلك لان فروعها تغذى العضد وتسمى أحيانا الضفيرة الابطية لامتدادها فى الحفرة الابطية وهى موضوعة ١ . جانب العنق من أسفل ٢ . وخلف عظم الترقوة ٣ . فى الحفرة الابطية بين العضلة الاخمية الامامية من الامام والاخمية المتوسطة والخلفية من الخلف . وتتكون هذه الضفيرة

أولا : من الفروع الابتدائية الامامية للاربعة الاعصاب العنقية السفلى والفرع الظهرى الاول زيادة على فرع موصل يأتيها من العصب العنقى الرابع من أعلى وآخر من العصب الظهرى الثانى من أسفل

وثانيا : من ثلاثة جذوع هى الجذع العلوى والمتوسط والسفلى . وتتكون هذه الجذوع بأن يتحد الفرع الخامس والسادس ويكونان الجذع العلوى . ويكون الفرع السابع بمفرده الجذع المتوسط . ويتحد الفرع الثامن والظهرى الاول بعضهما مع بعض ويكونان الجذع السفلى .

ثالثا : من ثلاثة حبال وهى الحبل الوحشى والانسى والخلفى . وذلك أن

ينقسم كل جذع من الجذوع الثلاثة التي ذكرت إلى قسمين قسم أمامي وآخر خلفي . ويتحد الفرعان الأماميان لجذع العلوى والمتوسط ويكونان الحبل الوحشي ويكون الفرع الثالث السفلي منفرده الحبل الانسي . أما الافرع الثلاثة الخلفية فتتحد بعضها مع بعض وتكون الحبل الخلفي .

وبالجذوع والحبال فروع بعضها حساس وبعضها محرك وأهم هذه الفروع هي :

أهم فروع جذور الضفيرة العضدية ١ . الفرع السفلي أي الثالث من فروع العصب المغذى لعضلة الحجاب الحاجز وهو العصب العنقي الخامس ٢ . فرع للعضلة المعينية الكبرى ٣ . والصغرى ٤ . فرع للعضلة المسننة العظيمة (ع ٥، ٦، ٧) ٥ . فرع للعضلة فوق الشوكة (ع ٥، ٦) ، ٦ . للعضلة التي تحت الشوكة (ع ٥، ٦)

أهم فروع جذوع الضفيرة هي : العصب المغذى للعضلة تحت الترقوة (ع ٥، ٦) ويخرج من الجذع العلوى

وتشمل فروع الحبال ١ . فروع الحبل الوحشي وأهمها ثلاثة هي :

١ . العصب الصدرى الوحشي ويغذى العضلة الصدرية العظيمة ٢ . العصب العضلي الجلدي محرك يغذى عضلات العضد الامامية وحساس للجلد الذي يغطي العضد والساعد من الامام ٣ . الرأس الوحشي للعصب المتوسط العضدي (ع ٥، ٦، ٧)

العصب العضلي الجلدي

هو أكبر فروع الحبل الوحشي يقع بين الشريان الابطي والعضلة الغرابية العضدية ثم يمر في وسط أليافها ويواصل سيره إلى أسفل بين العضلة ذات الرأسين العضدية أمامه والعضلة العضدية خلفه حيث يغذيهما بأليافه . وبعد ذلك يمر بين ألياف الصفيحة الامامية الغائرة للعضد فوق مفصل الكوع ليستطيع تغذية جلد العضد الوحشي السفلي وجلد الساعد الامامي والوحشي بفروعه الحساسة إلى أن ينتهي في أعلى راحة اليد

(شكل ١٠٣) الضفيرة العضدية

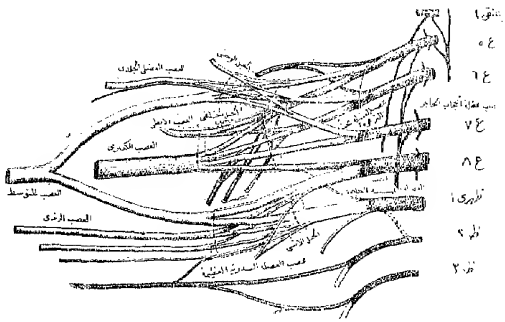

(شكل ١٠٤) العصب الكعبري وفروعه

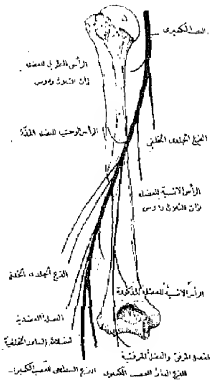

ب . ويشمل الحبل الانسى خمسة فروع :

١ . العصب الصدرى الانسى (ع ٨ ، ظ ١) ويغذى العضلة الصدرية الصغيرة والعظيمة . ٢ . العصب الانسى الجلدى للعضد . وهو حساس لجلد العضد من الخلف والانسية حتى مفصل الكوع ٣ . العصب الانسى الجلدى للساعد . وهو حساس أيضا للجلد بالجهة الانسية إلى أسفل العضد وللجهة الانسية للساعد من الامام والخلف ٤ . العصب الزندى ٥ . الرأس الانسية للعصب المتوسط العضدى

العصب الزندى

العصب الزندى : ينشأ من العصب العنقى الثامن والظهرى الاول من فروع الحبل الانسى للضفيرة العضدية . يتوسط بين الشريان والوريد الابطى فى أول مجراه ثم يتخذ الناحية الانسية للشريان العضدى مكانا له حتى منتصف العضد فيخترق الحاجز الصفاقى الانسى ويسير بمحاذاة الرأس الانسى للعضلة ذات الثلاثة الرءوس العضدية إلى أن يصل إلى مفصل الكوع حيث يمر خلف العقدة الانسية لعظم العضد ويكون حينئذ تحت الجلد مباشرة . ثم يدخل الساعد بين رأسى العضلة الزندية القابضة لرسغ اليد . ويسير بين العضلتين القابضتين للاصابع الغائرة والسطحية الى أن يدخل الى راحة اليد أمام مفصل رسغ اليد للجهة الكعبرية لعظم البسلى حيث ينقسم إلى فرعية الانتهائيين السطحى والغائر براحة اليد . فالفرع السطحى يغذى عضلة راحة اليد الصغيرة . ويغذى بفروعه الحساسة جلد الجزء الانسى لراحة اليد وجلد الأصبع الصغير والنصف الزندى للاصبع الرابع من الامام والخلف أما الفرع الغائر فيصحب الشريان الزندى الغائر ويغذى عضلات الأصبع الصغير ويصحب أيضا القوس الشريانى الزندى لراحة اليد مغذيا الثمانية العضلات بين العظام والعضلتين الدوديتين الانسيتين والعضلة المقربة الابهام

فروع العصب الزندى : لا يعطى فروعا فى العضد . أما فروعه بالكوع فهى : ١ . فرع مفصلى لمفصل الكوع ٢ . فرع للعضلة الزندية القابضة لرسغ اليد

والنصف الزندى للعضلة القابضة للاصابع الغائرة . والساعد : فروع حساسة لجلد الساعد والراحة أما فروعه براحة اليد فقد ذكرت فى وصف فرعية الانتهائيين

العصب المتوسط العضدى

العصب المتوسط العضدى : ينشأ برأسين رأس وحشى من الحبل الوحشى (ع ٥ ، ٦ ، ٧) ورأس انسى من الحبل الانسى (ع ٨ ، ظ ١) لا يلبثان حتى يتحدا ويكونا العصب المتوسط العضدى الذى يقع للجهة الوحشية للشريان الابطى والعضدى إلى منتصف العضد حيث يتصالب مع الشريان العضدى ويسير بمحاذاته على الجانب الانسى حتى الحفرة المرفقية على الجهة الوحشية للشريان الزندى ويدخل الساعد بين رأس العضلة الكابة المستديرة منفصلا عن الشريان الزندى بالرأس الغائر لهذه العضلة . متخذا مجراه بين العضلتين الغائرة والسطحية القابضة الاصابع ثم أمام منفصل وسغ اليد إلى راحة اليد حيث ينقسم إلى قسمين راحيين وحشى وانسى

فروع العصب المتوسط العضدى : لا يعطى فروعا مطلقا فى الابط . ولا فى العضد غير فرع واحد للعضلة الكابة المستديرة . وفى الساعد يغذى ١. العضلة الكابة المستديرة ٢. العضلة الكبيرية القابضة لرسغ اليد ٣. العضلة الطويلة الراحية ٤. العضلة السطحية القابضة للاصابع وبعد ذلك يخرج منه أكبر فروعه الموجودة بالساعد ويسمى بالعصب الامامى بين العظام وذلك لوجوده أمام الغشاء بين العظام مباشرة ويغذى لذلك عضلات تلك المنطقة وهى ٥. العضلة الطويلة القابضة للابهام ٦. والنصف الكبرى للعضلة الغائرة القابضة للاصابع ٧. والعضلة الكابة المربعة زيادة على فروع منفصلة ٨. المفصل الكوعى ٩. لمفصل رسغ اليد ١٠ . وفروعه الحساسة بالساعد هى فروع حساسة لجلد الساعد وراحة اليد . أما فروعه براحة اليد فتنحصر فى أعصاب فرعيه الانتهائيين الوحشى والانسى . ويغذى الفرع الوحشى الراحى ١١ . العضلة المبعدة و١٢ العضلة الصغرى القابضة ١٣ والعضلة المقابلة للابهام ١٤. والعضلة

الدودية الاولى ١٥ . وفروع حساسة لجلد الابهام والسبابة من الامام . أما الفرع الانسى فيغذى العضلة الدودية الثانية وفروع حساسة لباقى الاصابع الثانى والثالث والرابع والجلد المغطى للسلامية الاخيرة للثلاثة الاصابع والنصف الأولى من الخلف أى الجزء الذى يحمل الأظافر

ج . الحبل الخلفى وأهم فروعه هى :

١ . العصبان تحت اللوح العلوى ٢ . والسفلى ٣ . العصب المغذى للعضلة العريضة الظهرية ٤ . العصب المساعد ٥ . العصب الكعبرى

١ . العصب تحت اللوح العلوى (ع ٥ ، ٦) يغذى العضلة تحت اللوح ومفصل الكتف ٢ . أما العصب السفلى فيغذى هذه العضلة أيضا والعضلة المستديرة العظيمة

العصب المساعد (ع ٥ ، ٦) يبعث بعصب إلى مفصل الكتف وبعد ذلك ينقسم إلى قسمين . الامامى منهما يغذى العضلة الدالية وينتهى بفروع حساسة لجلد العضد من الخلف . والفرع الخلفى يغذى العضلة المستديرة الصغرى بفرع يتميز بعقدة وينتهى بفرعين واحد لتغذية العضلة الدالية والآخر حساس للجلد .

العصب الكعبرى

العصب الكعبرى : (ع ٥ ، ٦ ، ٧ ، ٨ وربما ظ ١) أكبر فروع الحبل الخلفى للضفيرة العضدية يمتد من الرابط إلى راحة اليد يقع أولا بين الشريان الابطى من الامام والرأس الطويل للعضلة ذات الثلاثة الرؤوس من الخلف وبعد ذلك ينحرف إلى أسفل والوحشية فى ميزاب حلزونى خلف جسم عظم العضد بين الرأس الوحشى والرأس الانسى للعضلة ذات الثلاثة الرؤوس إلى أن يصل إلى الحافة الوحشية لعظم العضد وهناك يخترق الحاجز الصفاقى الوحشى للعضد مارا أمام العقدة الوحشية لعظم العضد ويتخذ مكانه بين العضلة العضدية والعضلة العضدية الكعبرية ثم يمر أمام مفصل الكوع إلى الساعد للجهة الوحشية من الشريان الكعبرى وفى أعلى الساعد يبعث بأكبر فروعه وهو العصب الخلفى بين العظام ويسير بعدئذ تحت العضلة العضدية الكعبرية ثم تحت وترها وفوق العضلة الطويلة المبعدة للابهام والعضلة الصغيرة الباسطة له ثم يخترق الصفيحة

الغائرة للساعد خلف منفصل رسغ اليد متخطيا الشريان الكعبرى ليصل الى خلف اليد حيث يوزع فروعه الحساسة لجلد ثنائى خلف اليد الكعبرى وخلف الاصابع الابهام والسبابة والوسطى ونصف الاصبع الرابع .

فروع العصب الكعبرى : تنقسم إلى فروع محركة وفروع حساسة وفروع مفصلية ١ . ففى العضد تخرج الفروع المحركة من العصب الكعبرى ا . أمامى لعظم العضد إذ يبعث فرعا للرأس الطويل وآخر للرأس الانسى للعضلة ذات الثلاثة الرءوس ب . خلف العظم يبعث فرعا للرأس الانسى وفرعا للرأس الوحشى للعضلة ذات الثلاثة الرءوس وفرعا للعضلة المرفقية جـ . وحشى لعظم يغذى العضلة العضدية الكعبرية والعضلة الكعبرية الطويلة الباسطة لرسغ وكلها فروع محركة . أما الفروع الحساسة فهى العصب الجلدى الخلفى والعصب الوحشى السفلى لتغذية جلد العضد من الخلف . والعصب الجلدى الخلفى للساعد من الخلف . والفروع المفصلية تغذى مفصل الكوع

٢ . وفى الساعد أعصاب محركة للعضلة الباطحة والعضلة الباسطة لرسغ اليد الكعبرية وبعد خروجه من العضلة الباسطة يهديها فرعا ثانيا ويغذى العضلة الباسطة للاصابع والعضلة الباسطة للاصبع الصغير والعضلة الزندية الباسطة لرسغ اليد ثم للعضلة الطويلة الباسطة للابهام والباسطة للسبابة والعضلة الطويلة والصغيرة المبعدة للابهام وينتهى خلف رسغ اليد حيث يغذى مفاصل رسغ اليد وفروع أخرى حساسة للجلد قد سبق ذكرها

ونحصل دائما من حالة اصابة أحد هذه الاعصاب على صورة يسهل معها تمييز العصب المصاب اذ يتعذر على فروع هذا العصب من محركة وحساسة القيام بعملها وعادة تتخذ الطرف العلوى أو أحد أجزائه وضعا خاصا نتيجة شلل بعض العضلات من جهة ونتيجة عمل العضلات الاخرى المضادة التى لا تلقى مقاومة تلطف من غلوائها وتقيد من جهة أخرى وتضرب هنا بعض الامثال لاصابة الاعصاب المهمة من الوجهة الاكلينيكية

١ . إصابة العصب الذى يغذى العضلة المسننة العظيمة: لا يستطيع المريض

فى هذه الحالة وكثيرا ما يكون طفلا أن يرفع عضدة أكثر من زاوية قائمة ولا يمكنه أن يقضى حاجياته الى تستلزم رفع عضده أكثر من ذلك أى إلى رأسه واذا حاول ذلك تحركت الزاوية لسفلى والطرف القذرى لمظم العوض الى الخلف والوحشية وتسمى الحالة هذه العوض الجناحى أو العوض شبه الجناح

٢. إصابة العصب العضدى الجلدى : يتعذر على فروعه الحساسة والمحركة القيام بعملها وبذلك لا يمكن قبض الساعد على العضد ويصعب بطحه كما يصعب تقريب العضد من الجسم فيظل العضد بعيدا عنه

ودائرا الانسية ويكون الساعد منبسطا ومنكبا على العضد كما يفقد الساعد جزءا من احساس جلده بالجهة الوحشية

٣. إصابة العصب المتوسط العضدى : يتسبب عنها تعذر ثنى الساعد الاجزئيا وبدرجة بسيطة بوساطة العضلة العضدية الكبيرة ويتعذر كذلك قبض مفصل رسغ اليد واذا حاول المريض ذلك كان القبض ضعيفا ومصحوبا بتقريب اليد بسبب العضلة الزندية القابضة للرسغ . ويستحيل قبض السلاميات الثانية الاصابع كلها وكذلك السلاميات الأخيرة للاصبع السبابه والاصبع المتوسط . ويتعذر قبض أومقابلة أوابعاد أيهام اليد ولذلك يظل الابهام منبسطا ومقربا بجانب الاصابع الأخرى ولذلك تسمى راحة اليد فى هذه الظروف « راحة القرد » لتشابهها فى الشكل . كما ينعدم احساس راحة اليد ما عدا آلية الخنصر واحساس الاصابع الثلاثة والنصف الاولى أى الابهام والسبابة والوسطى ونصف البنصر من الامام وكذلك ينعدم احساس هذه الاصابع من الخلف لسلاميات العليا

٤. إصابة العصب الزندى : يتسبب عنها تعذر إمكان نشر الاصابع أو تبعيد بعضها عن بعض كما أنه لا يمكن فى الوقت ذاته قبض السلاميات على عظام مشط اليد ولا يمكن بسط السلاميات ولا تقريب ابهام اليد وتنعدم كل حركات الاصابع الدقيقة والرشيقة وبذلك تكتسب اليد «شكل المخلب» . وعند

قبض اليد على الساعد تجذبها تبعا مع قبضها وزيادة على إنعدام الاحساس من الجزء الأنسى الامامى للساعد والجزء الانسى لليد والاصبع الخنصر ونصف البنصر من الامام والخلف .

د. اصابة العصب الكعبرى : وهو أكثر الاعصاب تعرضا للاصابات سواء أكانت عارضة أم مرضية وذلك لتعدد مناطقه واختلافها ولموضعه خلف عظم العضد مباشرة فى جزء كبير من مساره ويتسبب عن اصابته تعذر بسط اليد والساعد وعدم امكان البطح ولذلك نجد أن اليد واصابعها منقبضة وتعرف « باليد الساقطة » ويكون الساعد منقبضا على العضد ومنكبا عليه وكذلك ينعدم احساس الجلد خصوصا خلف اليد وإلى الوحشية .

الاعصاب الشوكية الظهرية

الاعصاب التى تخرج بين الفقرات الظهرية وتحت الفقرة الثانية عشرة هى الاعصاب الشوكية الظهرية أو الصدرية وعددها اثنا عشر على كل جهة وفروعها الابتدائية الامامية تعرف بالاعصاب بين الاضلاع والأخير منها العصب تحت الاضلاع . وبعيد خروجها من الثقوب بين الفقرات يبعث كل منها بفرع أبيض موصل للعقدة السمبثاوية المقابلة له عددا ويتسلم منها فرعا أسمر موصلا وكلها بالطبع خليط من ألياف صادرة وواردة

فالعصبان الاولان يشتركان فى تغذية الطرف العلوى زيادة على فروعهما بجدار قفص الصدر وينحصر فروع الاربعة الأعصاب التى تليها فى تغذية جدار قفص الصدر وتجمع الستة الاعصاب الأخيرة بين تغذية جدار تجويف الصدر وجدار تجويف البطن . وان العصب الاخير المعروف بالعصب تحت الاطلاع يبعث بفرع لتغذية جلد منطقة الالية

عصب شوكى بين الاضلاع نموذجى :

يخرج العصب المعروف بالفرع الابتدائى الامامى من جذعه عند الثقب بين الفقرات فيتخذ مكانه بين الاضلاع بين غشاء البلورا من الامام والغشاء

(شكل ١٠٥) الضفيرة القطنية وفروعها

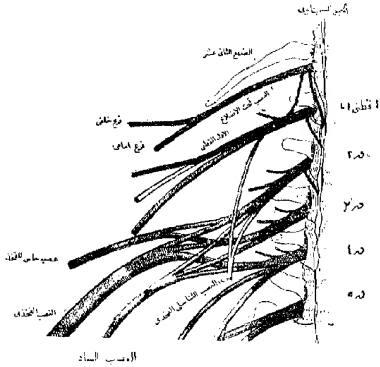

(شكل ١٠٦) الضفيرة العجزية وفروعها

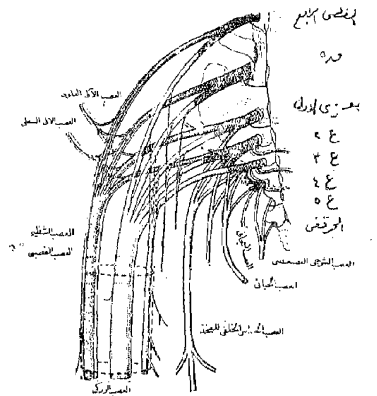

الخلفى بين الاضلاع فى الميزاب تحت الضلع للضلع المقابل له فى العدد أسفل الشريان والوريد بين الاضلاع ثم يدخل بين العضلتين بين الاضلاع الباطنة والظاهرة عند زاوية الضلع الخلفية الى أن يقطع نصف مرحلته بالجدار الوحشى لتجويف الصدر أى الخط الابطى المتوسط فيغير العصب وجهته ويسير وسط ألياف العضلة الباطنة بين الاضلاع ثم يخترقها مارا أمام غشاء البلورا وأمام شريان الثدى الباطن ثم يقفل راجعا فيخترق العضلة بين الاضلاع الباطنة ثانية ثم الغشاء الظاهر بين الاضلاع فالعضلة الصدرية العظيمة حيث ينقسم الى قسميه الانتهائيين الانسى والوحشى للجلد أمام الصدر وهذا الوصف ينطبق على الستة الاعصاب بين الاضلاع العليا أما فى حالة الأعصاب الستة السفلى التى تغذى جدار البطن زيادة على تغذيتها جزءا من جدار الصدر فانها إذا ما وصلت الى نهاية مساقاتها بين الاضلاع من الأمام أعدت نفسها لتغذية جدار البطن وذلك بأنه عند إبتداء غضاريف الاضلاع ثم هذه الاعصاب بين تعاشق أسنان العضلة المستعرضة الباطنية مع أسنان عضلة الحجاب الحاجز بأطراف الاضلاع حتى إذا ما وصلت قرب العضلة المستقيمة الباطنية اخترقت غلافها من الخلف ثم تمر بين ألياف العضلة نفسها وبعد ذلك تخترق غلافها من الامام ثانية قرب الخط الابيض المتوسط كل منها وينتهى بفرعين نهائيين أنسى ووحشى بالجلد .

فروع العصب الشوكى بين الأضلاع :

يغذى كل عصب بين الاضلاع جزء من العضلتين ١. الباطنة ٢. والظاهرة بين الاضلاع فى حالة الستة الاضلاع السفلى. ٣. زيادة على الجزء المقابل له من الأربع العضلات الباطنية ٤. وعضلة الحجاب الحاجز بحملة فروع فى مواضع معينة كذلك تغذى ٥. العضلات الرافعة للاضلاع ٦. والعضلتان المسفنة الخلفية العليا والسفلى بالفروع الأمامية للاعصاب بين الاضلاع . وذلك لأنها من عضلات التنفس .

ويتفرع من كل عصب بين الاضلاع فى منتصفه تقريبا عند الخط الابطى المتوسط ١. فرع وحشى يخترق العضلات الوحشية لتجويف الصدر ثم ينقسم إلى قسمين أمامى وخلفى وكل منهما فرع معظم أليافه حساسة يصل الفرع

الامامى الى منتصف جدار الصدر أو البطن من الامام والفرع الخلفى إلى منتصفهما من الخلف ٢. الفرع الامامى الذى يصل الى الجلد من الامام بقرب الخط الامامى المتوسط بالصدر أو الخط الابيض المتوسط بالبطن حيث يتفرع إلى قسمين أنسى ووحشى لتغذية النصف الامامى الانسى من الصدر والبطن .

الضفيرة القطنية

الضفيرة القطنية : وتتكون من الفروع الامامية للثلاثة الاعصاب العليا وجزء من العصب الرابع وفرع صغير من العصب الظهرى الثانى عشر وتقع بين ألياف العضلة الاسواسية من الخلف أمام النتوءات المستعرضة القطنية . وأهم فروع هذه الضفيرة هى : ١. العصب الساد ٢. والعصب الساعد الجلدى الفخذى وهو من الفروع الامامية ٤. والعصب الحرقفى ٥. والعصب الفخذى الوحشى الجلدى من الفروع الخلفية أما ٦. العصب الحرقفى الخثلى ٧. والعصب الحرقفى الاربى فالياقيما خليط من الفروع الامامية والخلفية

١ . العصب الساد : ينشأ من الفروع الامامية للاعصاب القطنية الثانى والثالث والرابع للضفيرة القطنية . يظهر عند الطرف الانسى للعضلة الاسواسية ومر امام المفصل العجزى الحرقفى للجهة الوحشية للجذع القطنى العجزى وخلف الشريان الحرقفى المشترك ثم يمر إلى الامام ملاصقا لجدار الحوض الحقيقى الوحشى إلى أن يخرج من الحوض من أعلى وأمام الثقب المسدود الى عضلات الفخذ الانسية حيث ينقسم الى فرعين أمامى وخلفى يفصل بعضهما عن بعض العضلة المقربة الصغيرة .

الفرع الامامى : يبعث بفرع إلى المفصل الوركى ويتابع سيره الى أسفل بين العضلة العانية والمقربة الطويلة من الامام والعضلة السادة الظاهرة والمقربة الصغيرة من الخلف موزعا فروعه للعضلتين المقربتين الطويلة والصغيرة والعضلة المستقيمة الانسية وفى بعض الأحوال للعضلة العانية زيادة على فرع حساس للجلد بالجهة الانسية للفخذ وفرع الشريان الفخذى وغيرها .

الفرع الخلفي : يبعث بأول فروعه للعضلة السادة الظاهرة التي يخترقها ويتجه مكانه بين العضلة المقربة الصغيرة والعضلة المقربة العظيمة التي يغذيها بأكثر من فرع . وخاتمة فروعه فرع يجري بمحاذاة الشريان الفخذي حتى ينتهي بمفصل الركبة

٣ . العصب التناسلي الفخذي : ينشأ من الفرعين الاماميين للعصب القطني الأول والثاني . وبعد أن يخترق العضلة الاسواسية يجري أمامها وخلف الحالب والشرايين المساريقية وبعد ذلك ينقسم إلى فرعين . فرع تناسلي وفرع فخذي . فالفرع التناسلي يتجه لأسفل متخطيا الشريان الحرقفي الظاهر . ويدخل القناة الاربية من الفتحة الاربية الباطنة ويغذي العضلة الحاملة للخصية في الرجل أو الرباط المبروم الرحمي في السيدة . وينتهي في طبقات جلد الصفن أو الشفر الكبير . أما الفرع الفخذي فيتجه إلى أسفل بمحاذاة الحافة الوحشية للشريان الحرقفي الظاهر والشريان الفخذي وينتهي بالجلد أعلى وأمام الفخذ .

٤ . العصب الفخذي : ينشأ من الفروع الخلفية للاعصاب القطنية الثاني والثالث والرابع خلف العصب الساد . وهو أكبر الفروع الخلفية للضفيرة القطنية ويظهر بالجهة الوحشية للعضلة الاسواسية أسفل العرف الحرقفي ثم يوزع فروعا للعضلة الاسواسية والحرقفية ويسير بينهما متجها إلى أسفل خلف الاغوار في الجهة اليمنى والقولون النازل في الجهة اليسرى ثم يدخل الفخذ خلف الرباط الاربي حيث ينقسم إلى عدة فروع بعضها محرك للعضلات والبعض الآخر حساس للجلد . وتغذي الفروع المحركة ١. العضلة العانية ٢. العضلة المخياطية ٣. العضلة ذات الأربعة الرءوس بجملتها ومنها ٤. فرع لمفصل الوركي من العصب المغذي للعضلة المستديمة الفخذية ٥ . وفروع لمفصل الركبة من الفروع المغذية للعضلات المتسعة ٦. فرع للعضلة المتصلة بمحفظة مفصل الركبة الزلالية من الفرع المغذي للعضلة المتسعة الى نسبة زيادة على ثلاثة فروع حساسة هي ٧. الفرع الجلدي الانسي ٨. والفرع الجلدي المتوسط ٩. والفرع الصافن الذي يصحب الوريد الصافن في المنطقة الانسية للفخذ والساق .

الجذع القطنى العجزى : هو عبارة عن الالياف الابتدائية الامامية للفرع الخامس القطنى وبعض الالياف النازلة من الرابع القطنى . يتجه إلى أسفل أمام جناح العجز إلى أن يصل إلى الحوض الحقيقى ثم يواصل سيره الى الخلف والوحشية أمام المفصل العجزى الحرقفى إلى أن يظفر بالفرع الابتدائى الامامى للعصب العجزى الأول .

الضفيرة العجزية

الضفيرة العجزية : وتتكون من الجذع القطنى العجزى ومن الفروع الأمامية للثلاثة الأعصاب العجزية الاولى وجزء من العصب الرابع وتقع هذه الضفيرة أمام الجدار الخلفى للحوض الحقيقى وأمام العضلة المخروطية وخلف الشريان الحرقفى الباطن والحالب وتنضم هذه الألياف بعضها الى بعض مكونة مجموعتين من الأعصاب إحداها ألياف العصب الوركى والأخرى ألياف العصب الحيائى . وبعض أعصاب هذه الضفيرة هى أعصاب أمامية وبعضها الآخر خلفية .

الأعصاب الأمامية وأهمها : ١. العصب المغذى للعضلة المربعة الفخذية والعضلة التوأمية الفخذية السفلى ٢. والعصب المغذى للعضلة السادة الباطنة والعضلة التوأمية الفخذية العليا ٣. وجزء من العصب الفخذى الخلفى للجلد ٤. والعصب الحيائى ٥. والعصب المغذى للعضلة الرافعة للشرج ٦. والعضلة العصعصية ٧. والعضلة العاصرة لفتحة الشرج الخارجية وهى أكبرها كلها ٨. المأبضى الأنسى أى الفرع الانتهائى الأنسى للعصب الوركى .

الاعصاب الخلفية : وأهمها ١. العصب المغذى للعضلة المخروطية ٢. العصب الآلى العلوى ٣. العصب الآلى السفلى ٤ جزء من العصب الفخذى الخلفى للجلد ٥. والمأبضى الوحشى وهو الفرع الوحشى الانتهائى للعصب الوركى .

العصب الوركي

العصب الوركي : هو أكبر وأهم فروع الضفيرة العجزية بل هو أكبر وأطول عصب في جسم الانسان . ينشأ من الفروع الأمامية وكذلك الخلفية للعصب الرابع والخامس القطني والثلاثة العجزية العليا . يخرج من الحوض من الثرم الوركي الكبير ماراً بالمنطقة الآلية والنصف الخلفي العلوي للفخذ حيث ينقسم في منتصفه إلى قسمين هما بضي أنسي وهما بضي وحشي .

ويقع العصب الوركي في الآلية أمام العضلة الآلية العظيمة التي تغطيه من الخلف ويقع خلف الحق الحرقفي والعضلة السادة الباطنة والعضلة المربعة الفخذية أما في الفخذ فيقع خلف العضلة المفربة العظيمة وأمام الرأس الطويل للعضلة ذات الرأسين الفخذية .

فروع العصب الوركي : يغذي ١. العضلة نصف الوترية ٢. والعضلة نصف الغشائية ٣. والرأس الطويل للعضلة ذات الرأسين الفخذية ٤. والعضلة المقربة العظيمة (من الياقه الانسية) و ٥. الرأس القصير للعضلة ذات الرأسين الفخذية (من الالياف الوحشية) ثم فرعية الانتهائيين في منتصف الفخذ

العصب المأبضي الأنسي : وهو أكبر الفرعين الانتهائيين للعصب الوركي ينشأ من كل فروعه الامامية ويبدأ من منتصف الفخذ ثم يمر بالحفرة المأبضية خلف الاوعية المأبضية متصالبا معهما من الوحشية الى الانسية حتى إذا ما وصل إلى الحرف السفلي للعضلة المأبضية سمي بالعصب القصبي الخلفي .

فروع المأبضي الأنسي : يغذي ١. عصب بطن الساق السطحي ٢. وثلاثة أعصاب لمفصل الركبة ٣. والعصبين المغذيين لرأسي العضلة التوأمية ٤. والعصب المغذي للعضلة الاخمصية ٥. والعضلة النعلية ٦. والعضلة المأبضية .

العصب القصبي الخلفي : هو امتداد العصب المأبضي الانسي في الساق يبدأ من الحرف السفلي للعضلة المأبضية وينتهي خلف وأسفل الكعب الانسي

قبيل دخوله أخمص القدم حيث ينقسم إلى فرعين : العصب الأخمصي الانسي والعصب الأخمصي الوحشي ويغطيه من الخلف العضلة النعلية . أما من الامام فنجد من أعلى لاسفل العضلة القصبية الخلفية والعضلة الطويلة القابضة لابهام القدم

فروع العصب القصبي الخلفي : هي ١. العصب المغذي للعضلة النعلية ٢. والعصب المغذي للعضلة القصبية الخلفية ٣. والعضلتان الطويلتان القابضتان للاصابع ٤. ولابهام القدم . وزائدة على ٥. فرع مفصل للكعب ٦. فرع حساس يعرف بالعصب العقبي الانسي لجلد أخمص العقب

العصب الأخمصي الأنسي وفروعه : هو أكبر فرعي العصب القصبي الخلفي يحاكي العصب المتوسط العضدي في الطرف العلوي . يتخذ مكانه في الجهة الأنسية لأخمص القدم وفروعه هي ١. أربعة أفرع أصبعية حساسة لجلد الأصابع : أولها للجهة الأنسية للاصبع الكبير والثلاثة الأخرى للمسافات الثلاث الأخرى بين الأصابع الاربعة الاولى ٢. أربعة أفرع محركة للاربع العضلات التي هي العضلة المبعدة للاصبع الكبير والعضلة الصغيرة القابضة للاصابع وهذان الفرعان يخرجان من جذعه . وعصب العضلة الصغيرة القابضة للاصبع الكبير من فرعه الأصبعي الاول وفرعه الرابع المحرك للعضلة الدودية الاولى ويخرج من الفرع الاصبعي الثاني

العصب الأخمصي الوحشي وفروعه : ويحاكي العصب الزندي في راحة اليد . يسير في أخمص القدم بالجهة الوحشية إلى أن يصل إلى قاعدة العظم الخامس لمشط القدم حيث ينقسم إلى فرع سطحي وفرع غائر وقبل انقسامه يغذي ١. العضلة المساعدة القابضة ٢. والعضلة المبعدة للاصبع الصغير ٣. وفرع حساس لجلد أخمص القدم

أما فرعه السطحي فينقسم إلى قسمين فرع وحشي وفرع أنسي . ويغذي الفرع الوحشي ٤. العضلة الصغيرة القابضة للاصبع الصغير ٥. والعضلة الأخمصية الثالثة ٦. والعضلة الرابعة الخلقية من العضلات بين العظام ٧. وفرع حساس لاخمص القدم والحرف الوحشي للقدم . والفرع الانسي ٨. وفرع حساس

للمسافة بين الاصبع الرابع والخامس

والفرع الغائر للعصب الانسي الوحشي فيصحب القوس الشريانى الانسي ويغذى أيضا ٩. الخمس العضلات الباقية فى العضلات بين العظام ١٠. والعضلة المقربة لابهام القدم ١١. والثلاث العضلات النوأمية الوحشية

العصب المأبضى الوحشى : هو الفرع الانتهائى الثانى للعصب الوركى وينشأ من كل فروعه الخلفية . يبدأ سيره فى منتصف الفخذ ويدخل الحفرة المأبضية من قمتها تغطية العضلة ذات الرأسين الفخذية ويتبع حرفها الانسى إلى أن يصل إلى الزاوية الوحشية للحفرة المذكورة ثم يسير خلف عنق عظم الشظية ولمجهة الوحشية لها حيث يقع تحت الجلد مباشرة ثم يدخل بين ألياف العضلة الشظيية الطويلة وينقسم إلى فرعيه الانتهائيين وهما القصبى الامامى والعضلى الجلدى

فروع العصب المأبضى الوحشى : وهى ١ . العصب الوحشى الجلدى ٢ . العصب الموصل لعصب بطن الساق السطحى ٣ . وثلاثة أفرع لمفصل الركبة زيادة على فرعيه الانتهائيين ٤. والعصب القصبى الامامى ٥. والعصب العضلى الجلدى

العصب القصبى الأمامى : يبدأ سيره فى انقسام العصب المأبضى الوحشى من ألياف العضلة الشظيية الطويلة ثم يتجه إلى أسفل والامام مخترقا العضلة الطويلة الباسطة للاصابع حتى يصحب الاوعية القصبية الامامية أمام الغشاء بين العظام بين العضلة القصبية الامامية والعضلة الطويلة الباسطة للاصابع حتى يصل أمام مفصل رسغ القدم فينقسم إلى قسمين أنسى ووحشى

فروع العصب القصبى الامامى : هى العصب المغذى ١. للعضلة الطويلة الباسطة للاصابع ٢. والشظيية الثالثة ٣. والعضلة الطويلة الباسطة للاصبع الكبير ٤. والعضلة القصبية الامامية ٥. وفرع لمفصل الكعب ويغذى فرعه الانسى المسافة بين الاصبعين الاول والثانى ويغذى الفرع الوحشى العضلة الصغيرة الباسطة للاصابع والمفاصل المجاورة له

العصب العضلى الجلدى : يتجه إلى الاسفل والامام من منشائه بين العضلتين

الشظيتين الطويلة والصغيرة . ثم بين العضلة الاخيرة والعضلات الباسطة . ويخترق الصفيحة الغائرة للقدم في الثلث السفلي له منقسما إلى قسمين أنسي ووحشي وكلاهما حساس . ويصلان في سيرهما حتى القدم

فروع العصب العضلي الجلدي : هي فروع محركة لكل من العضلة الشظية الطويلة والصغيرة من جذع العصب قبل انقسامه ويغذي فرعاه الجار الذي يغطي الثلث السفلي الأمامي الوحشي للساق وظهر القدم . والفرع الأنسي يغذي الجزء السفلي من الحرف الانسي للقدم والاصبع الكبير ويساعد العصب القصبي الأمامي في تغذية المسافة الأولى بين الأصبع الكبير والأصبع الثاني . والفرع الوحشي يغذي جلد المسافة الثالثة والرابعة بين الأصابع الثالث والرابع والخامس

العصب الحيائي

العصب الحيائي : وهو الجزء الثاني وإن يكن الجزء الاصغر لالتفاف الضفيرة العجزية . ينشأ من الفروع الابتدائية الامامية للأعصاب العجزية الثاني والثالث والرابع ويقع أمام العضلة المخروطية يخرج من الحوض من الثرم الوركي الكبير من أسفله بين العضلة المخروطية والعضلة العصعصية للجهة الانسية للاوعية الحيائية إلى منطقة الالية يمر خلف الرباط الوركي الشوكي ويغطيه العضلة الآلية العظيمة ثم يدخل إلى العجان مصحوبا بالاوعية الحيائية عن طريق الثرم الوركي الصغير ويمر بالقناة الحيائية حيث ينقسم إلى ثلاثة أقسام وهي : ١. العصب المستقيمي السفلي ٢. والعصب المخلفي للقضيب أو البظر ٣. والعصب العجاني

١ . العصب المستقيمي أي البواسيري السفلي : يتجه الى الانسية والى أسفل بالحفرة الوركية المستقيمية مصحوبا بالاوعية المستقيمية وينقسم لجملة أقسام ويغذي فروعه المحركة للعضلة الرافعة للشرج والعضلة العاصرة لفتحة الشرج الظاهرة وتغذي فروعه الحساسة جلد هذه المنطقة

٢. العصب المخلفي للقضيب أو البظر : بعد خروجه من القناة الحيائية

يدخل الجيب البولى التناسلى الغائر وبعد اختراق الرباط المثلث العجانى يدخل الجيب السطحى حيث يبعث بفرع إلى قائمة القضيب أو البظر ثم يصحب الشريان الخلفى للقضيب أو البظر وبعد توزيع جملة فروع للجلد ينتهى فى حشفة القضيب أو البظر

٣ . العصب العجانى : يسير فى القناة الحيائية أسفل الاوعية الحيائية وهناك ينقسم إلى ١ . فروع حساسة لجلد الصفن أو الشفر الكبير وتعرف بالاعصاب الصفنية الخلفية أو بالاعصاب الخلفية للشفر الكبير ٢ . وإلى أعصاب محركة لعضلات الحجاب الحاجز البولى التناسلى الذى يتكون من الجيب البولى التناسلى الغائر والسطحى أى كل عضلات الحجاب الحاجز البولى التناسلى ٣ . فروع لبصلة القضيب أو بصلة المهبل

إصابات الأعصاب

إصابة العصب الساد : تسبب تعذر ضم الفخذ المصاب عصبه وتقريب الركبة . ووضع الفخذ المصاب على الفخذ الآخر أى تصالب الفخذين ويصعب دوران الفخذ الى الوحشية كما يتأثر مفصل الفخذ ومفصل الركبة . وينعدم إحساس الجلد بالجزء العلوى الانسى للساق

إصابة العصب الفخذى : العصب الفخذى هو أكثر أعصاب الضفيرة القطنية تعرضا للاصابات خصوصا فى حالات كسور عظم الفخذ فاذا أصيب تعذر قبض الفخذ تماما وينعدم بسط الساق على الفخذ وكذلك ينعدم إحساس الجلد امام الفخذ وفى الجهة الانسية للفخذ والساق والقدم حتى الابهام

إصابة العصب الوركى : تكون إصابته واسعة النطاق لكثرة فروعه وتعددها فتشمل كل عضلات الفخذ الخلفية ولذلك يصعب بسط مفصل الفخذ ويتوقف كذلك عمل عضلات الساق كلها فلا يمكن قبض الساق ولا قبض القدم ولا بسطه وتسقط القدم وينهدم قوسها ولا يبقى من إحساس الجلد إلا جزء صغير من خلف الفخذ بغذيه العصب الفخذى الخلفى للجلد

إصابة العصب المأبضى الأنسى : ينشأ عنها صعوبة فى قبض الساق على

الفخذ ويتعذر قبض القدم على الساق وينهدم قوس القدم وينعدم إحساس الجلد من الخلف ومن الجهة الانسية للساق وأخمص القدم

اصابة العصب الأبيض الوحشي : يتسبب عنها سقوط القدم ويتعذر بسطها كما يتعذر نشر أو تبعيد الاصابع وتتجه أخمص القدم الى الانسية وينهدم قوس القدم . وهذا العصب أكثر تعرضا للاصابة لموضعه تحت الجلد مباشرة والى الوحشية من عنق عظم الشظية مباشرة

ملاحظات عامة لتوزيع الاعصاب الحساسة للجذع والاطراف

تتبع الأعصاب الحساسة فى توزيعها للجلد سواء أكانت بالجذع أم بالأطراف طريقة القطاعات المتبعة فى توزيع الأعصاب المحركة . إذ أن كل عصب شوكى يضم بين أليافه الأعصاب المحركة والاعصاب الحساسة للقطاع الخاص الذى نشأ فيه فى مستوى الحياة الجنينية وإيضاح ذلك أن كل عصب شوكى له قطاع خاص أى منطقة خاصة يوزع فى حدودها أعصابه من حساسة ومحركة اللهم إلا بعض الالياف التى يبعث بها إلى المنطقتين المجاورتين له من أعلى ومن أسفل حيث تتصل أليافه بألياف عصبيهما لتضامن وتآلف عمل الاعصاب بعضها مع بعض وأيضا فى حالة إصابة أحدهما يستطيع الآخر القيام ولو ببعض الضروريات التى يتطلبها الجسم

ويوزع العصب الشوكى أليافه الحساسة بمنطقته الدائرية التى تشبه شريطا يبتدئ من الخط المتوسط الخلفى عند النتوء الشوكى المقابل له فى العدد من الخلف إلى الخط المتوسط الامامى عند الخط المتوسط لعظم القص بالصدر والخط الابيض بالبطن من الامام إلا أنه يتبع مجرى مائلا إلى أسفل والأمام وتزيد درجة إنحرافه كلما اتجهنا إلى أسفل إذ يوزع العصب العنقى الثانى أليافه الحساسة أسفل الجمجمة وأعلى العنق ونجد أن العصب العجزى الاول يوزع أليافه الحساسة لاخمص القدم

كما سبق فعرفنا أن كل عصب شوكى يعطى فرعا فى الخلف ١ . يسمى الفرع الخلفى الابتدائى . ويعطى فرعا آخر أ وحشيا فى منتصف مساريه ٢ . يعرف بالفرع الوحشى الابتدائى . وفرعا ثالثا أماميا يعرف ٣ . بالفرع الامامى ويحتوى

كل من هذه الفروع الثلاثة على ألياف محركة وألياف حساسة

الفرع الخلفي الابتدائي : ويغذى بفروعه الحساسة منطقته بين الخط المتوسط الخلفي وبين الخط الوحشي الخلفي الذي يمر بالزاوية السفلى لعظم اللوح وذلك بأن ينقسم الفرع الخلفي الابتدائي بعد خروجه من الجذع إلى فرعين فرع أنسي وآخر وحشي فالانسي يتجه الى الخلف والانسية حتى الخط المتوسط الخلفي حيث يتصل بالفرع المقابل له من الناحية الاخرى أما الفرع الوحشي فيتجه إلى الوحشية ويغذى الجلد حتى الخط الخلفي الوحشي حيث يتصل بالفرع الخلفي للفرع الوحشي

الفرع الوحشي الابتدائي : يخرج الفرع الوحشي الابتدائي من الفرع الامامي الابتدائي عند الخط الابطى المتوسط وينقسم إلى قسمين فرع يتجه إلى الامام حتى يصل إلى الخط الامامي الوحشي ويتصل بالفرع الوحشي للعصب الامامي والفرع الآخر خلفي يتجه إلى الخلف حتى يصل الى الخط الوحشي الخلفي ويتصل بالفرع الوحشي للعصب الخلفي الابتدائي

والفرع الامامي وعند خروجه من صفاق العضلة المستقيمة الباطنية ينقسم الى فرعين واحد أنسي وآخر وحشي فالفرع الانسي يتجه الى الانسية حيث الخط المتوسط الامامي أما الفرع الوحشي فيتجه الى الوحشية حيث الخط الوحشي الامامي حيث يتحد بالفرع الامامي للعصب الوحشي الابتدائي والاطراف العليا تتغذى بالاعصاب التي بالجزء الذي تحت منه الطرف العلوي أي العصب العنقي الخامس والسادس والسابع والثامن والظهري الاول وتتوزع الاعصاب العليا مثل العنقي الخامس والسادس للاجزاء الواقعة أمام المحور الطولي للطرف أي لجهة الكعبرة والاعصاب السفلى مثل العنقي الثامن والظهري الاول فتتوزع على الاجزاء الواقعة خلف المحور الطولي أي جهة عظم الزند والطرف السفلي يتغذى بالاعصاب القطنية الثاني والثالث والرابع والخامس والعجزي الاول بنفس الطريقة أي أن الفروع الحساسة للعصب الفخذي الثاني والثالث تتوزع على الجزء الواقع أمام المحور الطولي أي جهة القصبة والفروع الحساسة للفروع السفلى مثل الفخذي الخامس والعجزي الاول فتتغذى الجزء الواقع خلف المحور الطولي أي جهة الشظية

وتقوم الالياف الحساسة لهذه الاعصاب أولا : بحماية الجسم من كل ماقد يقع به من أذى من المؤثرات الخارجية العديدة التى يتعرض لها الانسان ولو كان بغير انتباه ثانيا : تحمل من الجسم إلى المخ الاحساسات المختلفة من ساخن وبارد ناعم وخشن ذا شكل منتظم وغير منتظم والتأثيرات المتباينة بتمييز مختلف الاشياء والاشكال بمجرد اللمس وبدون الرجوع للرؤية وإدراك الشيء الحاد من الكال والمقعر من المحدب والاحساس بالضغط إذا زاد أونقص وغير ذلك كثيرا . ثالثا : تقوم بعمل هام جدا من الوجهة الاكلينيكية وهو مانسميه بالألم الراجع أوالمنعكس أو الألم الايمائى وذلك أن كل عصب شوكى يغذى بأليافه الحساسة الأعصاب الداخلية لتجويف الصدر والبطن كل فى منطقته الخاصة به كما يغذى الجلد فى هذه المنطقة ويحمل التأثيرات المختلفة من هذه الأعضاء ومن الجلد الى المخ ففى الحالات المرضية أو عند اختلال وظيفة بعض هذه الاعضاء تبادر تلك الالياف باعلانها المخ ولكن لأن المخ قد تعود ورود هذه الاشارة من الجلد عن طريق هذا العصب فنجده يخطىء ويفسر هذه الانفعالات كأنها آتية من الجلد ويشكو المريض بألم فى الجلد فى منطقة العضو الداخلى المصاب من المريض .

ملاحظات عامة لتوزيع الأعصاب المحركة للجذع

يغذى كل عصب شوكى منطقة من العضلات التى نشأت بقطاع من القطاعات الجنينية التى اتصل بها العصب المذكور فى مستهل الحياة الجنينية متبعا بذلك نظام تغذية القطاعات وقد تبطل هذه المنطقة حافظة استقلالها قائمة بذاتها ولكن فى أغلب الاحيان تتحد بواحدة أو أكثر غيرها لحاجة الجسم إلى عضلات متسعة وفى هذه الحالة يغذى العضلة التى نشأت فى الحقيقة من عدة قطاعات كل أعصاب هذه القطاعات — وإذا ماترجت بعض هذه العضلات لسبب ما إلى جهة أخرى غير التى نشأت بها تحمل عصبها أو أعصابها معها دليلا قاطعا على منشائها كما هو الحال فى عضلة الحجاب الحاجز . اذ تغذيها الاعصاب العنقية الثالث والرابع

(شكل ١٠٧) من الامام

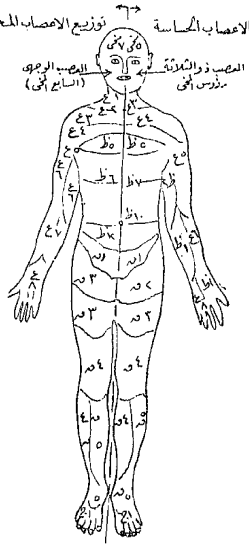

(شكل ١٠٨) من الخلف

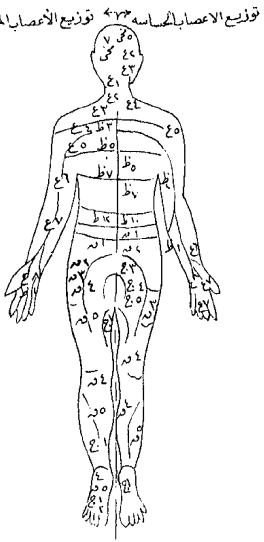

والخامس لانها نشأت فى منطقة العنق ولو أنها نزحت لتكوين الحجاب الحاجز بين تجويف الصدر والبطن فى محاذاة الفقرة الظهرية الثانية عشرة . واذا اتحدت عضلتان مختلفتا المنشأ وزال على مر الأيام كل فارق بينهما فى الظاهر يظل العصبان المختلفان اللذان يغذيان هذه العضلة المشتركة دليلين على أصل ونشأة كل جزء كما هو الحال فى العضلة القصبية الترقوية الحلمية وفى العضلة العضدية وذات الرأس المغذية والعضلة المقربة العظيمة (شكل ١٠٧ . ١٠٨) .

ويغذى عضلات الاطراف الاعصاب التى بالمنطقة التى نشأت منها وتعرف بالزر فيغذى الطرف العلوى الاعصاب الشوكية العنقية الخامس والسادس والسابع والثامن والظهرى الاول التى نشأت بالقطاعات التى دخلت فى تكوين الطرف العلوى . وكذلك الأعصاب القطنية والعجزية التى سبق وصفها فى تغذية الطرف السفلى

ملاحظات عامة على توزيع الأعصاب لعضلات الأطراف

١ . تتغذى كل عضلات الاطراف من الفروع الابتدائية الامامية ٢ . ويغذى العضلات الامامية دائما أبدا فروع أمامية . ويغذى العضلات الخلفية فروع خلفية من الفروع الابتدائية الامامية ٣ . يدل كل عصب على المنشأ الحقيقى للعضلة التى يغذيها وعلى مكان تكوينها حتى اذا نزحت هذه العضلة لاى سبب الى اتجاه ما حملت عصبها المغذى معها بمثابة وثيقة لاثبات منشائها ومسقط رأسها

٤ . إذا اشترك عصبان أو أكثر في تغذية عضلة كان الدليل القاطع على أن هذه العضلة مكونة من جزئين أو أكثر ويدل كل عصب على جزء مستقل فى ذاته عند تكوين العضلة كما سبقت الاشارة إلى العضلة القصبية الترقوية الحلمية وقد تتكون العضلة من جزء أمامى وجزء خلفى مثل العضلة ذات الرأسين المتغذية فيقيم عصبها الدليل على ذلك إذ تتركب أليافه من فروع أمامية وفروع خلفية

٥ . تتكون الضفائر العصبية من الفروع الابتدائية الأمامية فقط والغرض

اقتصاد فى طريقة توزيع الألياف المختلفة النوع والعمل لكل الاجزاء على السواء زيادة على تنظيم وأحكام توزيع هذه الالياف العصبية المختلفة للعضلات والجلد

٦. تتبع الالياف العصبية فى تغذية عضلاتها ترتيبا منظما محكما تماما بالنسبة للعضلات الغائرة والسطحية والعضلات العليا والسفلى

٧. العضلات الامامية بالطرف العلوى عضلات قابضة اذ أن أعصابها المغذية فروع أمامية . والعضلات الخلفية عضلات باسطة لان أعصابها فروع خلفية بخلاف الطرف السفلى فان عضلاته الامامية هى عضلات باسطة لان أعصابها المغذية فروع خلفية وعضلاته الخلفية عضلات قابضة لان أعصابها المغذية فروع أمامية وذلك لانه فى مستهل الحياة الجنينية دار الطرف العلوى الى الوحشيه ودار الطرف السفلى الى الانسية

أعصاب المخ

أعصاب المخ اثنى عشرة عصبا على كل ناحية تتصل بالمخ من أعلى وتخرج أو تدخل الجمجمة عن طريق ثقوب بقاعدتها لتغذية أنسجة الرأس والعنق وغيرها بالصدر والبطن ولكل فى كل هذه الأعصاب ١. منشأ بالمخ وهو عبارة عن النواة أو الأنواء الموجودة بالمخ وتخرج منها أو تنتهى اليها ألياف هذا العصب ويعرف هذا بنواة العصب المخى أو منشائه الغائر تفرقه من ٢. منشائه الظاهر وهو عبارة عن أليافه الظاهرة عند اتصالها بالسطح السفلى للمخ أى بقاعدته .

وتنقسم أعصاب المخ من حيث تكوينها وعملها أو وظيفتها إلى ثلاثة أقسام أولا : أعصاب خاصة بالحواس وتشمل ١ العصب المخى الأول أى العصب الشمى ٢ والعصب المخى الثانى أى العصب البصرى ٣. والعصب المخى الثامن أى العصب السمعى ثانيا : أعصاب مغذية للعضلات وعددها أربعة ١. العصب المخى الثالث ٢. والعصب المخى الرابع ٣. والعصب المخى السادس وهى الاعصاب المغذية لعضلات مقلة العين ٤. والعصب المخى الثانى عشر وهو العصب المحرك لعضلات اللسان . ثالثا : الخمسة الاعصاب الباقية وهى مختلطة أى بها ألياف محركة

شكل ١٠٩) توزيع أعصاب الطرف العلوى

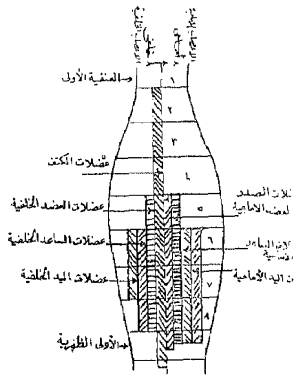

(شكل ١١٠) توزيع أعصاب الطرف السفلى

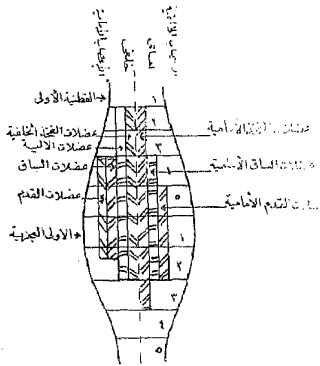

(شكل ١٩٥) العضلات الجانبية للعنق أى المثلث الامامى والخلفى

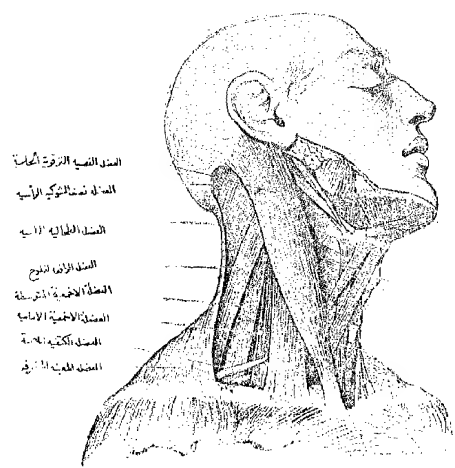

وحساسة معا وتشمل ١. العصب المخي الخامس أي العصب ذو الثلاثة الرؤوس ٢. والعصب المخي السابع أي العصب الوجهي ٣. والعصب المخي التاسع أي اللساني البلعومي ٤. والعصب المخي العاشر أي العصب الرئوي المعدي المعوي أو العصب الحائر ٥. والعصب المخي الحادي عشر أي العصب المخي المساعد.

١. العصب المخي الأول أي العصب الشمي:

العصب المخي الاول أي العصب الشمي: هو العصب الخاص بحاسة الشم ينشأ من الثلث العلوي للغشاء المخاطي للانف بنيف وعشرين خيطا من كل من السطح الانسي والسطح الوحشي لتجويف الأنف تصل الى النواة الشمية بالمخ عن طريق الثقوب الغربالية ومن البصلة الشمية إلى المسار الشمي الذي ينتهي في جملة مراكز ثانوية أي سفلى ثم تتصل هذه المراكز بالطبقة القشرية للفص الصدغي من الامام والانسية حيث تترجم الاشارات وتفسر بكل متعلقاتها ويسمى هذا المركز القشري أي المركز العلوي للشم.

٢. العصب المخي الثاني أي العصب البصري:

العصب المخي الثاني أو العصب البصري: هو العصب الخاص بحاسة الابصار يعتبر هو والعصب الشمي في الحقيقة جزئين من المخ. وينشأ من شبكية العين التي تجتمع أليافها وتكون العصب البصري بالحفرة الحجاجية ثم تخرج منها بطريق الثقب البصري الى داخل الجمجمة بقاعدتها وبعد أن تتصالب أليافه الانسية فقط مع الالياف الانسية للعصب البصري المقابل له تكون التصالب البصري ومنها من الخلف على كل ناحية يخرج المسار البصري الذي يتصل بمراكز الابصار الثانوية أي السفلى ومن هذه المراكز السفلى التي تخرج منها ألياف تربطها بالجزء القشري بالفص المؤخري عند قمته وبسطحة الانسي والوحشي والسفلي وهو المركز العلوي لحاسة الابصار. ويحيط بهذه المنطقة منطقة أخرى تختزن العلاقات والملابسات الخاصة بكل ما يتعلق بحاسة الابصار وتعرف بمركز الابصار النفساني

٣ . العصب المخى الثالث أى العصب المحرك لمقلة العين :

العصب المخى الثالث ويعرف بالعصب المحرك لمقلة العين . وتنشأ أليافه من نواة بالمخ المتوسط فى أعلى نخذ المخ بمحاذاة الجسم النوأمى العلوى ويسير وسط أليافه حتى يظهر فى ميزاب طولى بفخذ المخ وبقرب الخط المتوسط ومسمى باسم هذا العصب وهو منشأ العصب الظاهر . ثم يتابع سيره داخل الجمجمة لمسافة طويلة ويمر بالجيب الوريدى المتكهف حتى يبلغ الشرم العينى العلوى فيدخل منه الى الحفرة الحجاجية حيث يغذى خمس عضلات من العضلات المحركة لمقلة العين وهى العضلات المستقيمة الثلاثة العليا والانسية السفلى والعضلة المنحرفة السفلى والعضلة الرافعة للجفن العلوى

٤ . العصب المخى الرابع أى العصب البكرى :

تنشأ ألياف العصب المخى الرابع من نواة فى المخ المتوسط أسفل نواة العصب الثالث بمحاذاة الجسم النوأمى السفلى وتتجه أليافه الى خلف والوحشية ثم تتصالب مع ألياف العصب المخى الرابع المقابل له فى الشفة التخاعية العليا فيظهر خلف فخذ المخ فى الجهة المقابلة لنواته ويعرف هذا بمنشائه السطحى . ويلتف حول فخذ المخ متجها الى الامام فيقطع مرحلة بقاعدة الجمجمة ثم يمر بالجيب الوريدى المتكهف وأخيرا يدخل الحفرة الحجاجية من الشرم العينى العلوى لتغذية العضلة المنحرفة العليا للعين

العصب المخى الخامس أى العصب ذو الثلاثة الرءوس :

العصب المخى الخامس أى العصب ذو الثلاثة الرءوس : هو العصب الحساس لمقدم فروة الرأس وللجبهة والوجه . ومحرك لعضلات المضغ كما يشمل ألياف الحبل السمعى الذى يكسب اللسان قوة تميزه الاطعمة المختلفة أى حاسة الذوق . ويتصل بنواة كبيرة وطويلة تمتد فى المخ المتوسط الى قنطرة فارول والنخاع المستطيل حتى النخاع الشوكى وطبعى أن تنقسم نواته الى جزئين يختص جزء منهما بالالياف

المحركة والآخر بالالياف الحساسة والالياف الحساسة التى ذكرت تجتمع إلى ثلاثة أعصاب ١. أعلاها العصب العينى الموجود بالحفرة الحجاجية ويدخل الجمجمة من الشرم العينى الكبير بأقسامه الثلاثة وهى ا. الفرع الدمعى ب. والفرع الأنفى الهدبى جـ. والفرع الجبهى . حتى اذا ما اتحدت فروعه تكون العصب العينى الذى ينتهى فى العقدة نصف الهلالية ٢. عصب الفك العلوى وتجتمع أليافه التى بوسط الوجه وتدخل الثقب فالقناة تحت الحفرة الحجاجية ثم تدخل الجمجمة من الثقب المستدير الى العقدة نصف الهلالية ٣. عصب الفك السفلى ويدخل الى الجمجمة من الثقب البيضى وتصحبه الالياف المحركة للعضلات المضغ . وتنتهى الالياف الحساسة بالعقدة نصف الهلالية التى تقابل فى الحقيقة عقدة شوكية خلفية . ويخرج منها ألياف العصب ذى الثلاثة الرءوس وتسير فى داخل الجمجمة لمسافة قصيرة وتتصل بقنطرة فارول من أعلى والوحشية بجوار اتصالها بالذراع المتوسط للمخيخ وهذا هو المنشأ السطحى للعصب ذى الثلاثة الرءوس . وتدخل هذه الالياف إلى داخل ألياف قنطرة فارول حيث تتجه الالياف العينية العليا إلى أسفل والالياف السفلى لفرع الفك السفلى إلى أعلى وتنتهى الالياف الحساسة فى النواة الطويلة التى ذكرت آنفا وتنشأ الالياف المحركة من نواة بجانبها الأنسى . أما ألياف الحبل السمعى فدخيلة على العصب ذى الثلاثة الرءوس .

٦ . العصب المخى السادس أى العصب المُبعِد

ينشأ العصب المخى السادس من نواة فى خلف وأسفل قنطرة فارول ويسير بين ألياف القنطرة الى أن يظهر بمنشائه السطحى وهو بين قنطرة فارول والنخاع المستطيل قرب الخط المتوسط على كل ناحية فى الثقب الاعور وبواصل سيره فى داخل الجمجمة ويمر بالجيب الوريدى المتكهف ثم يدخل الحفرة الحجاجية عن طريق الشرم العينى العلوى فيغذى العضلة المستقيمة الوحشية لمقلة العين

٧ . العصب المخى السابع أى العصب الوجهى :

تنشأ ألياف العصب المخى السابع من نواة بقنطرة فارول أسفل وإلى

الوحشية لنواة العصب المخي السادس وبعد أن تلتف أليافه حول نواة العصب السادس تسير بين ألياف قنطرة فارول هذه حتى منشأه السطحي بين قنطرة فارول والنخاع المستطيل للجهة الوحشية لمنشأ الظاهر للعصب السادس . ويسير قليلا في داخل الجمجمة ثم يدخل في صماخ الأذن الباطنة بصاحبة العصب المخي الثامن أي العصب السمعي حيث يلتقي بالعقدة شبه الركبة . وبعد مرحلة طبيعة داخل قناة تسمى باسمه موجودة بالعظم الصدغي يخرج من الثقب الأربي الجانبي إلى ما وراء العقدة النكفية حيث يغذي فروعه بعض العضلات تم يقصد هدفه الأساسي وهو الوجه حيث تنتشر فروعه بشكل مروحة لتغذية كل عضلات الوجه وعضلات فروة الرأس والعضلة العنقية الجلدية ولذلك يعرف بالعصب المعبر عن التأثيرات النفسية . وزيادة على ذلك فانه يحمل ألياف الحبل السمعي الذي يشمل ألياف حاسة الذوق لثلثي اللسان الأماميين . إلى حوالي منتصف قناة العصب الوجهي وبعد أن تخرج من العظم الصدغي تصحب ألياف العصب اللساني لعرق الغلاف السفلي للعصب ذي الثلاثة الرؤوس (شكل ٩٣)

٨ . العصب المخي الثامن أي العصب السمعي :

العصب المخي الثامن أي العصب السمعي وهو في الحقيقة عصبان مختلفان العصب الخاص بحاسة السمع ويعرف بالجزء القوقعي لانه يغذي القوقعة التي تشمل جهاز السمع . والعصب الآخر هو عصب الاتزان لانه يغذي الدهليز والقنوات نصف الهلالية التي تشمل جهاز الاتزان ولكل من هذين العصبين نواة خاصة به بقنطرة فارول وتكون منشأه الباطن

العصب القوقعي : وتنشأ أليافه بالقوقعة داخل الجزء الصخري لعظم الصدغ ثم أليافها بالعقدة الحلزونية ومنها إلى صماخ الأذن الباطنة

العصب الدهليزي : وتنشأ أليافه من القنوات نصف الهلالية وباقي أقسام الدهليز ومنها إلى صماخ الاذن الباطنة

ويجتمع العصبان داخل صماخ الاذن الباطنة . ويصحبان العصب الوجهي

إلى الجمجمة وبعد مسار بسيط تدخل معا الى المخ حيث منشؤها الظاهر بين قنطرة فارول والنخاع المستطيل من الجهة الوحشية . ويسير كل منها فى طريقه بين ألياف قنطرة فارول حتى يصل الى نواته الخاصة حيث منشؤها الباطن .

٩ . العصب المخى التاسع أى العصب اللسانى البلعومى :

للعصب المخى التاسع ثلاث أنواء ولكن كلها مشتركة بينه وبين العصب المخى العاشر وبعضها مشترك بينه وبين العصب المخى الحادى عشر وهى : النواة الخلفية والنواة المبهمة والنواة الوحيدة . وله نواة واحدة أخرى خاصة لتغذية الغدة النكفية تعرف بالنواة اللعابية السفلى .

ومنشؤه الظاهر بين الجسم الزيتونى والذراع السفلى للنخاع المستطيل من أعلى وتسير أليافه الحساسة والمحركة معا داخل الجمجمة وتخرج الى العنق بوساطة الثقب الوداجى فتسير بين أنسجة العنق ويمر بين الشريانين السباتيين الباطن والظاهر ويغذى الأذن المتوسطة بملحقاتها والغشاء المخاطى للبلعوم وثلث اللسان الخلفى والألياف المفرزة لثلث اللسان الخلفى والغدة النكفية كما يغذى العضلة الابرية البلعومية .

١٠ . العصب المخى العاشر أى الرئوى المعدى :

ويسمى العصب المخى العاشر بالعصب الرئوى المعدى ويعرف كذلك بالعصب الحائر . وذلك لأنه محرك أى مهدىء للقلب ومحرك أى منبه لحركات التنفس ويغذى بعض أنسجة الجمجمة والعنق وعضلات القصبة الهوائية والشعب والمريء والمعدة والأمعاء بما فيها عضلاتها العاصرة . وينظم عصير القناة الهضمية بما فى ذلك الغدد المتصلة بها : الكبد . والبنكرياس . والكلى . كما أن أليافه الحساسة تغذى الأم الجافية للمخ . وبعض أنسجة الجهاز السمعى . منشؤه الباطن هو الثلاث الأنواء المشتركة مع العصب اللسانى البلعومى التى سبق ذكرها ونواة واحدة خاصة له بتنظيم حركات القلب وأخرى للتنفس أما منشؤه الظاهر فتظهر أليافه متصلة بالنخاع المستطيل أسفل ألياف العصب المخى التاسع . وبعد مسار قصير فى الجمجمة يخرج منها من الثقب الوداجى بصحبة

العصب المخي التاسع والحادى عشر الى العنق مارا بعقدتين ويسير بين الشريان السباتي المشترك والوريد الوجي الباطن من الخلف موزعا فروعا تربطه بالاعصاب المخية الأخرى وبالأعصاب السمبثاوية وفروعا أخرى للقلب والحنجرة ثم يدخل إلى تجويف الصدر فيوزع فروعا للقلب والرئتين على شكل ضفائر يمنى خلفية ويسرى أمامية وفروعا تعمل ضفائر حول المريء ويدخل فى تجويف البطن عن طريق فتحة الحجاب الحاجز لتغذية المريء فيغذى المعدة والأمعاء الدقيقة وجزءا كبيرا من الأمعاء الغليظة حتى القولون المستعرض . ومما يستحق الذكر أن ألياف العصب الأيمن تقع خلف المريء وخلف المعدة وألياف العصب الايسر تقع أمام المريء وأمام المعدة . وقد نتج ذلك من دوران المعدة من موضعها فى الوسط إلى الجهة اليسرى فى الجنين . وأخيرا تنتهى ألياف بالضفيرة الباطنية المحورية ومنها تتفرع ألياف لعدة أجزاء للقناة الهضمية .

١١ . العصب المخى الحادى عشر أو العصب المخى المساعد

يشمل العصب المخى الحادى عشر فرعين : ١ . الفرع المخى وينشأ من النخاع المستطيل ويساعد العصب المخى العاشر فى تغذية معظم عضلات جهاز التنفس والقناة الهضمية ٢. والفرع الآخر ويسمى الفرع الشوكى وينشأ من النخاع الشوكى لتغذية العضلة القصية الترقوية الحلمية والعضلة المربعة المنحرفة .

وينشأ الفرع المخى من أسفل النواة المبهمة بالنخاع المستطيل ويسير بين ألياقها الى منشائه السطحى أسفل المنشأ السطحى للعصب العاشر أى بين الجسم الزيتونى والذراع السفلى للمخيخ ثم يواصل سيره بداخل الجمجمة وقبيل خروجه من الثقب الوجى يتحد بالفرع الشوكى ويخرجان من الجمجمة عصبا واحدا .

أما الفرع الشوكى : فينشأ من الجزء الوحشى الخلفى لقاعدة القرن الأمامى للنخاع الشوكى فى منطقة الخمسة الأعصاب العنقية العليا بوساطة جملة ألياف تخرج من الجزء الوحشى للنخاع الشوكى بين جذوره الأمامية والخلفية مكونة منشأه السطحى وتتجه هذه الألياف للخلف فتظهر فى المسافة تحت العنكبوتية بين

الرباط المسنن والفروع الخلفية وتتجه كلها لاعلى فيتصل بعضها ببعض مكونة حبلا يتجه صاعدا إلى أن يدخل الحجمة من الثقب المؤخرى العظيم ويسير مسافة فى داخل الحجمة شطر فرعه المخى الذى يتصل به قبيل خروجه من الثقب الوداجى وبعدأن يتحدا يخرجان كعصب واحد من الحجمة إلى العنق حيث يوجد بين الشريان السباتى الباطن والوريد الوداجى الباطن . وحالما يخرج من الحجمة يفترق فرعاه مرة أخرى يتحدالفرع الامامى منهما بالعصب المخى العاشر أما الفرع الوحشى فيسير فى العنق ليغذى العضلة القصية الترقوية الخلمية ثم بعد قليل العضلة المربعة المنحرفة

١٢ . العصب المخى الثانى عشر أى العصب تحت اللسان

ينشأ العصب المخى الثانى عشر من نواة مستطيلة بالنخاع المستطيل أمام الجزء السفلى لسطين الرابع وقرب الخط المتوسط وتسير أليافه وسط ألياف النخاع المستطيل حتى يظهر من الأمام بين الالياف الأهرامية والجسم الزيتونى وهذا منشؤه السطحى ثم تتحد أليافه وتكون حبلين يسيران فى داخل الحجمة لمسافة قصيرة جدا حتى يصلا إلى الثقب اللقمى الامامى فيتحد الحبلان ويكونا عصبا واحدا يخرج إلى العنق غائرا للشريان السباتى الباطن والوريد الوداجى الباطن ثم يمر بينهما ويعبر أمام الشريانين السباتيين الباطن والظاهر إلى أن يصل إلى عضلات اللسان فيدخل وسطها ويغذيها كلها بلا استثناء .

وخلاف فروعه المغذية لعضلات اللسان يخرج منه وهو بين الشريان السباتى الباطن والوريد الوداجى الباطن فرع يسمى الفرع النازل للعصب العنقى تحت اللسان وهذا الفرع فى الحقيقة جزء من الفرع الابتدائى الأمامى للعصب العنقى الاول الذى يتصل بالفرع العنقى النازل (المكون من العصبين الابتدائيين الامامين للعنقى الثانى والثالث) ويكونان مايسمى بعروة العصب تحت اللسان التى تغذى أربع عضلات من العضلات الموجودة أسفل العظم اللامى وهى العضلة القصية الدرقية والقصية اللاهية والعضلة اللوحية اللامية العليا والسفلى

ويخرج فرع آخر من الفرع الأمامى الابتدائى للعصب العنقى الأول

ويصحب العصب تحت اللسان إلى أمام العنق حيث يفترق عنه لتغذية العضلة الدرقية اللامية والعضلة الذقنية اللامية

إصابات الأعصاب المخية

إصابة العصب الشمي :

ويتسبب عن إصابة العصب الشمى عادة انعدام حاسة الشم كلية أو تعذر تمييز بعض الروائح من بعض تبعا لنوع ودرجة وتأثير إصابات الجمجمة أو نتيجة لبعض الامراض

إصابة العصب البصرى :

إذا أصيب العصب البصرى باصابه أو مرض فقدت العين قوة إبصارها أما إذا أصيب النصالب البصرى فى وسطه فتنحصر قوة الابصار فى الاشياء الامامية فقط ولا يستطيع المصاب رؤية الاشياء الجانبية يمنى أكانت أم يسرى وإذا أصيب المسار البصرى الايمن انحصرت قوة الابصار للاشياء الموجودة بالجهة اليمنى فقط وكذلك اذا أصيب المركز البصرى العلوى الايمن . ويحدث كذلك بالمثل بالجهة اليسرى

إصابة العصب المخى الثالث :

يتسبب عن إصابة العصب المخى الثالث ١. سقوط الجفن العلوى لشلل العضلة الرافعة له ٢. حوّل العين الى الوحشية لشلل العضلة المستقيمة الانسية ٣. تمدد حدقة العين لشلل الالياف القابضة لها ٤. انعدام تكييف الابصار وعدم تقلص حدقة العين اذا تعرضت للضوء مثلا لشلل العضلة الهدبية والعضلة الحدقية العاصرة ٥. ازدواج البصر أو الشَّفَع

إصابة العصب المخى الرابع :

يتسبب من إصابة العصب المخى الرابع شلل العضلة المنحرفة العليا وبذلك يتعذر توجيهه النظر الى أسفل والوحشية فى جهته واذا حاول المريض ذلك أتجهت العين الى الأنسية وتسبب عن ذلك ازدواج البصر

إصابة العصب المخى الخامس :

يتسبب عنها ١. ضياع إحساس جلد نصف الجبهة ونصف الوجه ٢. وضياع الحساس القرنية والملتحمة ٣. وإحساس الغشاء المخاطى لتجويف الانف والفم واللسان ٤. وفقدان حاسه الذوق بنصف اللسان ٥. وشلل قصور عضلات المضغ وهى العضلة الصدغية والعضلة المضغية والعضلتان الجناحيتان ٦. نضوب إفراز غدة الدموع وغدد غشاء الانف وغدد اللعاب ٧. كما يتوقف عمل الاعصاب الغذائية للانسجة وكل ذلك جهة العصب

إصابة العصب المخى السادس :

إذا أصيب العصب المخى السادس حدث حَوَل العين الى الإنسية كما يحدث ازدواج البصر أو الشفع فى جهة العصب المصاب

إصابة العصب المخى السابع أى العصب الوجهى :

يتسبب عنها : ١. شلل عضلات الجبهة وفروة الرأس فيتعذر ٢. تجعد الجبهة ٣. وزر العين ٤. وإخراج كثير من الالفاظ صحيحة من مخارجها ٥. كما يتعذر إتمام عملية المضغ إذ يختزن بعض الطعام فى الفم الكاذب ٦. ويظهر الوجه كأنه مقنع لا يستطيع التعبير عن إنفعال أو شعور أو تأثير ما. وإذا كانت الاصابة قبل خروج الحبل السمعى منه ٧. فقد اللسان فى ثلثيه الاماميين حاسة الذوق وخاصة الافراز جهة العصب المصاب

ويختلف مدى الاصابة وتتباين نتائجها باختلاف مكان الاصابة بالنسبة للفروع التى تخرج من العصب بعد موضع الاصابة

إصابة العصب المخى الثامن :

يحدث إصابة العصب المخى الثامن صمما وفقدان قوة التوازن بجهته. ويكونان كاملين إذا شملت الاصابة العصب كله بجزئيه ويكون التأثير وقتيا أو دائما جزئيا أو شاملا بحسب نوع الاصابة ودرجتها وتأثيرهما

إصابة العصب المخى التاسع أى اللسانى البلعومى :

تسبب ١ . شلل العضلة الاذنية البلعومية ٢ . كما تضعف بعض عضلات البلعوم التى تتغذى بأعصاب الضفيرة البلعومية التى يشترك هذا العصب فى تكوينها مع العصب المخى العاشر والحادى عشر ٣. ينعدم إحساس و إفراز الغشاء المخاطى للبلعوم ٤ . و يفقد ثلث اللسان الخلفى حاسة الذوق و إحساسه و إفرازه كذلك ٥. وينعدم إحساس و إفراز الغشاء المخاطى الذى يغطى اللهاة ومعظم البلعوم

إصابة العصب المخى العاشر :

تعتبر إصابة العصب المخى العاشر إصابة بالغة بالنسبة لانتشار فروعه العديدة فيحدث عن إصابته ١. ابطاء وصعوبة فى التنفس قد تسبب أزمة صدرية ٢. وتغير فى الصوت وربما فقدانه بالمرة ٣. وصعوبة فى البلع ٤. وزيادة فى حركات القلب مع ضعف فى النبض ٥. وفقدان إحساس الغشاء المخاطى للحنجرة ٦. وبعض عضلاتها ٧. وكذلك حال غشاء القصبة الهوائية ٨. وعضلات المرىء ٩. كما يضطرب نظام إفراز المعدة والامعاء والكبد والبنكرياس بطريق مباشر أو غير مباشر ١٠ كما يفقد البريتون مقدرته على تحديد وحصر مناطق الالتهابات

إصابة العصب المخى الحادى عشر :

يحدث شلل العضلة القصية الترقوية الحلمية والعضلة المربعة المنحرفة بجهته . وبسبب شلل العضلة الأولى التواء العنق أو الخدل بسبب انقباض العضلة المقابلة لها إذ لا تجد من العضلة المشلولة أية مقاومة . و يصعب رفع الكتف أو خفضه عند شلل العضلة الثانية هذا نصيب الفرع الوحشى لهذا العصب . أما الفرع الانسى فيشارك العصب المخى العاشر فى توزيعه لتغذية عضلات البلعوم والحنجرة واللهاة وغيرها

إصابة العصب المخى الثانى عشر :

يسبب إصابة العصب المخى الثانى عشر شلل وضمور عضلات اللسان

الداخلية والخارجيه بجهته فلا يستطيع النصف المشلول القيام بأى حركة سواء أكانت فى الكلام أم الحركة أم المضع وإذا ما أخرج المريض لسانه اتجه لناحية العصب المشلول وذلك لان العضلة الطولية العليا المقابلة بالنسان تعمل على انحراف اللسان للجهة المشلولة أى المصابة

إصابات المخ

تتباين وتختلف إصابات المخ كثيرا أولا : تبعا لنوع الاصابة فتكون إما أثر حادث أو التهاب أو نتيجة ورم وإما أثر نزيف أو انسداد أو زيادة أو نقص فى ضغط الدم أو نقص فى التغذية من أية جهة وثانيا : تبعا لجزء المخ أو لمنطقته الخاصة التى حدثت بها الاصابة . فالاصابة الواحدة فى منطقة بها أنواء محركة تسبب شللا وضمورا فى العضلات التى تسيطر عليها المنطقة المذكورة ونقص الاصابة فى منطقة بها أنواء حساسة تسبب فقدان الحس فى المنطقة التى تتحكم فيها . والاصابة عينها فى منطقة حساسة معينة من الحواس الخاصة أو غيرها تسلبها عملها وتحول دون قيامها بدورها . والاصابة ذاتها فى منطقة صامتة بالمخ تفتقر إلى دليل يدلنا على حدوثها ولا تلاحظ إلا عرضا فى التشريح المرضى أو الجنائى لسبب ما قد تدعو الحاجة اليه .

وأكثر إصابات المخ ضمنيا بل معظمها أثر نزيف أو إصابة طارئة . وأكثر الاجزاء تعرضا للنزيف هى الأنواء القاعدية فى منطقة المحفظة الباطنة للمخ والشريان المسبب عنه هذا النزيف هو فرع من فروع الشريان المخى المتوسط عادة يعرف بالشريان الشلجى المخططى ولذلك يسمى هذا الجزء بالمنطقة المخططة ويلى هذه المنطقة فى التعرض للنزيف أنواء وأجزاء قصى المخ الاخرى ثم جزؤها القشرى ثم قنطرة فارول فالنخاع المستطيل فمنطقة المخيخ

والسبب فى تعرض الأنواء القاعدية والمحفظة الباطنة للمخ أكثر من السطح القشرى والاجزاء الأخرى هو أن الشرايين بالمنطقة الاولى شرايين انتهائية لا تتقدم مع غيرها فاذا أصيبت بنزيف أو انسداد بجلطة دموية اضطرب بل تعذر تغذية هذه المنطقة أما فى الجزء القشرى فتتقدم شرايينه بعضها مع بعض وفى معظم الاحوال عند حدوث نزيف أو جلطة دموية يستلزم الأمر بعض

الوقت لاسترجاع نظام تفاذيه بالتالى بدون أن يحصل تغير دائم فى الأنسجة العصبية .

ويتحصر تأثير التريف فى ١ . تمزق الالياف فى منطقة التريف وبقائه يتعذر بل يستحيل علينا القيام بعملها ٢ . وضغط هذا التريف على المناطق المجاورة بما فيها من مراكز حيوية هامة فيعترض قيامها بواجبها بدرجة ما يصيبها من هذا الضغط

وكثيرا ما يسهل تعيين موضع الاصابة بنتائجها إذا علمنا أن كل جزء تقريبا من أجزاء المخ أو السطوح القشرية مخصص لمركز معين معروف

مراكز السطح الوحشى العلوى لفص المخ :

أهمها ١ . المراكز المحركة للعضلات فى المنطقة الواقعة أمام الميزاب المركزى المتوسط الذى يتجه الى الامام وأسفل بزاوية تبلغ ثلاثة أرباع الزاوية القائمة الى الامام ٢ . وأمامها فى الوسط تقريبا مركز عضلات مقلة العين ٣ . خلف هذا الميزاب المتوسط المراكز الحساسة للجلد لكل أجزاء الجسم ٤ . والمراكز الحساسة للعضلات ٥ . وتلى الشفة العليا للميزاب الوحشى مركز عضلات اللسان ٦ . وعلى الشفة السفلى من هذا الميزاب مراكز السمع من حساسة ومحركة وتشمل تقريبا السطح الوحشى للفص الصدغى ٧ . ويمثل الجزء الخافى من الفص المؤخرى مراكز الأبصار كما ٨ . يشغل المنطقة الامامية لفص المخ المراكز النفسية العليا له ويتخلل هذه المناطق مناطق اتصال وتوثيق عرى الاتحاد بين المراكز التى تتصالب تعاونا وارتباطا وتآزرا بعضها مع بعض (شكل ٩٠)

مراكز السطح الانسى لفص المخ :

من أهم المراكز التى تمثل من السطح الانسى ١ . مراكز الشم أمام وأعلى الجسم المتدمل ٢ . والمراكز النفسية فى المنطقة الأمامية لفص المخ مقابلة لمراكزها فى السطح الوحشى العلوى ٣ . ومراكز محركة ٤ . ومراكز حساسة تستكمل المناطق التى ذكرت بالسطح الوحشى العلوى ٥ . ومراكز الابصار بمؤخر الفص المؤخرى . (شكل ٩١)

مراكز السطح السفلي لفص المخ :

أهمها : ١. مراكز للشم بالجزء الامامي الانسي ٢. ومراكز للتذوق أي تمييز الاطعمة للامام والوحشية ٣. وأما في الخلف فمراكز الابصار .

ومن إصابات المخ الكثيرة الوقوع التي يجدر بنا ذكرها الآن ارتجاج المخ وبعض الأوقات ضغطه . مايسبب فقدان الشعور لمدد متفاوتة وتأثيرات أخرى مختلفة حسب درجة الاصابة .

إصابات النخاع الشوكي

إصابات النخاع الشوكي : وتنسبب معظمها من أسباب حادثة أو أمراض أو التهابات أو أورام ولكن قلما تنسبب عن تزيف ويسهل معرفة موضع الاصابة بنتائجها فسبق أن عرفنا منطقة توزيع كل عصب شوكي ومكان اتصاله بالنخاع الشوكي كما عرفنا أهم المناطق الحساسة والمحركة والخاصة في النخاع الشوكي وكما يحدث للمخ يصح أن يحدث للنخاع الشوكي من اصابة الارتجاج أو الضغط في النخاعي الشوكي بمفرده أومع إصابات المخ .

٣ . الجهاز العصبي اللاارادي

الجهاز العصبي اللاارادي : هو عبارة عن احدى المجموعات الثلاث الفرعية للجهاز العصبي التي تسيطر على تغذية جميع العضلات اللاارادية كالقلب . وجدران الأوعية . والبشرة المخاطية للغدد كلها . ولو أن هذا الجهاز يعمل بدون تدخل منا وفي بعض الاحيان بغير علمنا إلا أنه باتصالاته بالجهاز العصبي الرئيسي يكون خاضعا لتكييف وتنظيم وسيطرة المخ .

وينقسم الجهاز العصبي اللاارادي من حيث عمله الى مجموعتين فرعيتين يقوم كل منهما بعمل مضاد للآخر وهما المجموعة السمبثاوية والمجموعة السمبثاوية الجانبية .

المجموعة السمبثاوية

المجموعة السمبثاوية : عبارة عن حبل على كل ناحية في العمود الفقري

يمتد من أمام القفرة الحاملة الى العصعص ويشمل ١. عدة عقد يربط بعضها ببعض ألياف عصبية ٢. كما يربطها بالاعصاب الشوكية والنخاع الشوكي جملة خيوط عصبية تعرف بالاعصاب الموصلة ٣. ويخرج من هذه العقد ألياف توزع إلى أجزاء الجسم المختلفة يتخللها كثير من العقد الثانوية .

العقد السمبثاوية الرئيسية :

يتركب الحبل السمبثاوي من جملة عقد رئيسية تقابل كل منها عصبا شوكيا وفقرة . ولذلك فهي تنقسم الى نفس المناطق التي ينقسم اليها الاعصاب الشوكية والفقرات وهي عنقية . وظهرية . وقطنية . وعجزية . وعصعصية إلا أن العقد العنقية السمبثاوية بدل أن تكون ثماني عقد متفرقة لكل عصب عقدة تجدها تجتمع في ثلاث عقد عنقية تعرف بالعقدة العليا والمتوسطة والسفلى . ويلي العقد العنقية الثلاث اثنا عشرة عقدة ظهرية . وخمس . قطنية . وخمس . عجزية .

وتقع الثلاث عقد العنقية عند النحام النتوآت المستعرضة بأجسام فقراتها والعقد الظهرية أمام رءوس الاضلاع المقابلة لكل منها . والعقد القطنية أمام جوانب جسم الفقرات . والعقد العجزية أمام عظم العجز والجهة الانسية لثقوبه الامامية أما إذا وصل الجذعان السمبثاويان إلى العصعص فانهما يتحدان في عقدة واحدة تعرف بالعقدة المفردة ، كما يتحد هذان الجذعان السمبثاويان من أعلى في قاعدة المخروط الشريان المخي الموصل الامامي الذي يصل الشريانين المخيين الاماميين بعضها ببعض ولا يضاح ذلك نقول أن العقدة العنقية العليا تبعث بألياف حول الشريان السباتي الباطن تعمل ضفيرة تعرف باسمه وتمتد هذه الضفيرة الى فروعه الانتهائيين . حتى إذا ما وصلت الى الشريان المخي الامامي اتخذ جزء منها ناحية الشريان الموصل الامامي واتصل بالضفيرة الاخرى المقابلة لها من الجهة الاخرى

فروع الجذع السمبثاوي :

١ . فروع نافلة : وتنشأ الفروع الناقلة من بعض أنواء بالمخ ومن القرن الوحشي للنخاع الشوكي وتصحب الجذور الامامية للاعصاب الشوكية ومنها

(شكل ١١٣) المجموعة السمبثاوية والمجموعة السمبثاوية الجانبية

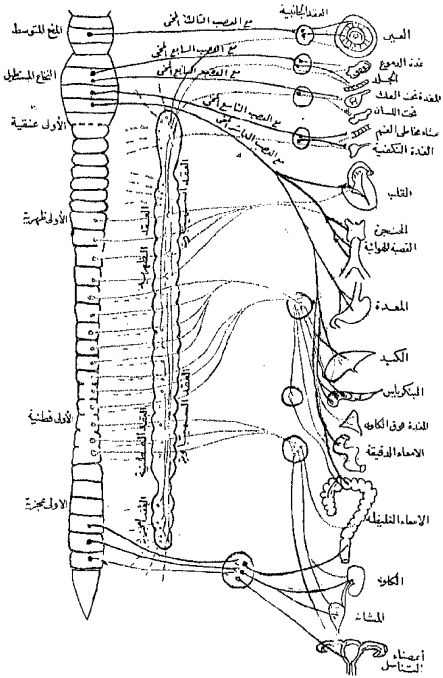

الى فروعها الامامية الابتدائية وذلك فى الاعصاب الظهرية كلها ومن العصبين أو الثلاثة القطنية العليا . وتخرج هذه الاعصاب الناقلة من الفروع الامامية الابتدائية الى العقد السمبثاوية الرئيسية المقابلة لها فى العدد كل فى منطقته ونسمى هذه الاعصاب بالفروع البيضاء الموصلة التى قد تتخذ طريقا من ثلاثة طرق أولها : أن تنتهى فى العقدة المقابلة لها وثانيا : أنها إذا وصلت لعقدتها اتجهت إلى أعلى أو إلى أسفل فتنتهى فى عقدة أخرى عليا أو سفلى وثالثا : قد تمر بالعقدة المقابلة لها وتواصل سيرها لعقدة ثانوية حيث تنتهى هنالك .

٢ . فروع واردة : تنشأ من الاعصاب الداخلية وبصل بعضها إلى العقد الرئيسية السمبثاوية مباشرة والبعض الآخر يتصل بعقدة ثانوية قبل وصوله للعقدة الرئيسية ومنها إلى العقدة الشوكية الخلفية المقابلة لها عن طريق الفروع البيضاء الموصلة

٣ . الفروع السمراء الموصلة : هى فروع توصل العقد السمبثاوية الرئيسية بالفروع الابتدائية الامامية للاعصاب الشوكية المقابلة لها ويصل كل عصب شوكى بغير استثناء فرع أسمر موصل من العقدة السمبثاوية إلى فرعه الابتدائى الأمامى لتوزيعه على الاوعية الدموية وغدد العرق وعضلات جذور الشعر كل فى منطقته

٤ . الفروع البيضاء الموصلة : هى فروع توصل الفروع الابتدائية الامامية للاعصاب الشوكية الظهرية الاثنى عشر والقطنية الثلاثة العليا بالعقد السمبثاوية الرئيسية المقابلة لكل من هذه الاعصاب فقط وكما سبق قد تحمل فروعا ناقلة وأخرى واردة (شكل ١١٣)

هذا خلاف الفروع الرأسية التى توصل العقد الرئيسية بعضها ببعض وتكون جزءا من الحبل السمبثاوى

ويدهى أن تتصل كل عقدة سمبثاوية رئيسية ١. بفرع أو أكثر أنسية واردة تعرف بالفروع الآتية إلى العقدة أى الفروع قبل العقدة ٢ فرع أو أكثر يخرج منها ويسمى الفروع بعد العقدة ٣. فرع واحد أسمر أى موصل

واحد على الاقل . أما العقد الظهرية الاثنا عشرة والعقدتان أو الثلاث القطنية العليا فتتصل كل منها بفرع أبيض موصل زيادة على ما ذكر

العقد العنقية السمبثاوية :

تجتمع الثواني عقد العنقية فتكون ثلاث عقد فالعقدة الاولى وتعرف بالعقدة العنقية السمبثاوية العليا نتيجة اتحاد الأربع عقد العليا وكذلك نعت أربعة فروع سمراء موصلة إلى الاربعة الاعصاب العنقية العليا والعقدة الثانية أو المتوسطة هي عبارة عن اتحاد العقدتين الخامسة والسادسة وكذلك يفرع أسمر موصل للعصب الشوكي الخامس والسادس والعقدة السفلى تضم العقدة السابعة والثامنة

ضفائر المجموعة السمبثاوية

تتكون الضفائر السمبثاوية من اجتماع جملة ألياف عصبية وعقد ثانوية وهي عديدة وتفوق الحصر وتوجد في الرأس والعنق وفي تجويف الصدر والبطن والحوض .

ضفائر الرأس : وأهم الضفائر الموجودة بالرأس هي الضفيرة السمبثاوية التي تقع حول الشريان السباتي الباطن وفروعه بما في ذلك فرعيه الى نهائيين وكل منها تسمى باسم الشريان الذي تلتف حوله

ضفائر العنق : وأهم ضفائر العنق هي ضفيرة الشريان السباتي المشترك والسباتي الظاهر وفروعهما .

ضفائر الصدر : وأهم الضفائر الموجودة بتجويف الصدر ضفائر القلب السطحية والغائرة والضفائر الاكليلية والضفائر الرئوية والشعبية على كل ناحية

ضفائر البطن : توجد بتجويف البطن الضفيرة الباطنة المحورية المعروفة بالضفيرة الشمسية وهي أكبر الضفائر السمبثاوية بالبطن تقع مقابل الفقرة القطنية الاولى ويها عقدة تسمى باسمها : واحدة على كل ناحية

وتحيط هذه الضفيرة والقابلة لها بالشريان المحورى وينفرع أو ينفصل بهذه الضفيرة الباطنية كل الضفائر الموجودة بتجويف البطن وأهمها الضفيرة الكبدية . والطحالية والمعدية . وفوق الكلوة . والكلوية . وأورطى البطن . والمساريقيه العليا . والسفلى . وضفيرة الخصية . أو المبيض فى السيدة

ضفائر الحوض : أما ضفائر الحوض فتنشأ من الضفيرة الخثلية المكونة من ضفيرة الأورطى الباطنى والموجودة أمام الفقرة القطنية الخامسة وطنف العجز أى ارتفاع العجز وبين الشريانين الحرقفيين المشتركين وتنقسم هذه الضفيرة إلى ضفيرتين حوضيتين يمنى ويسرى وتمتاز هاتان الضفيرتان بأن بهما بعض الاعصاب السمبثاويه الجانبية

وأهم الضفائر التى تنقسم اليها الضفيرة الحوضية هى الضفائر المثانية وضفيرة غدة البروستاتا وضفائر الرحم والمهبل فى السيدة وضفائر المستقيم كذلك

المجموعة السمبثاوية الجانبية

ولو أنها تنشأ من منطقتين ضيقتين أحداهما علوية من المخ المتوسط والنخاع المستطيل والأخرى من العصب الابتدائى الأمامى العجزى الثانى والثالث وربما الرابع فى بعض الاحيان الا أنها غنية بفروعها العديدة التى توزعها لمعظم أجزاء الجسم وكل أعضائه

وتتميز ألياف هذه المجموعة السمبثاوية الجانبية ١. بأن تتبدل فى عقد ثانوية صغيرة قد لا يمكن رؤيتها بالعين المجردة إما قريبة جدا من العضو الذى تغذيه أو بين جدران هذا العضو ٢. أن تتخذ مسارى بعض الاعصاب طريقا مختارا لها وبذلك نجد ألياف بصحبة ١. العصب المخى الثالث ٢. العصب المخى السابع ٣. العصب المخى التاسع ٤. العصب المخى العاشر والحادى عشر ٥. أو العصب الابتدائى الأمامى العجزى الثانى والثالث وربما الرابع .

١. الألياف السمبثاوية الجانبية التى بصحبة العصب المخى الثالث :

وتنشأ من المخ المتوسط وتصحب العصب المخى الثالث إلى الحفرة الحجاجية

إلى العقدة الهدبية حيث تتبادل أليافها وتخرج فى شكل الاعصاب الهدبية القصيرة التى تغذى العضلة الهدبية للعين والعضله العاصرة لحدقة العين

٢ . الألياف السمبثاوية الجانبية التى يصحبة العصب المخى السابع :

وتنشأ من النواة اللعابية العليا وتصحب العصب المخى السابع داخل غشائها الخاص إلى أن تتركه قبيل خروجه من الثقب الأبرى الحامى وتواصل سيرها بصحبة الحبل السمعى فى الأذن المتوسطة حتى إذا خرجت منها اتصلت بالعصب اللسانى وتغذى ١ الغدة تحت الفك السفلى ٢ والغدة تحت اللسان ٣ وحاسة الذوق لثلثى اللسان الأماميين

٣ . الألياف السمبثاوية الجانبية التى تصحب العصب المخى التاسع :

وتنشأ من النواة اللعابية السفلى بالتخاع المستطيل وتسير بصحبة العصب المخى التاسع لمسافة قصيرة ثم تصحب فرعه المسمى الفرع السمعى ومنه إلى الفرع الصخرى السطحى الصغير ثم إلى الضفيرة العصبية الأذنية وتغذى هذه الألياف ١ . الغدة النكفية ٢ . وثلث اللسان الخلفى ٣ . والبلعوم ٤ . واللهاة

٤ الألياف السمبثاوية الجانبية التى تصحب العصب المخى العاشر والحادى عشر :

وتنشأ من النواة الخلفية للعصب المخى العاشر بالتخاع المستطيل ومن ثم تتوزع أليافها مع أليافه إلى ضفائر القلب والرئتين والمرىء والمعدة والامعاء وتتبادل أليافها فى أنواء صغيرة فى جدران هذه الاعضاء

٥ . الألياف السمبثاوية الجانبية التى تصحب الأعصاب العجزية :

تتفرع من الفروع الابتدائية الامامية للاعصاب الشوكية العجزية الثانى والثالث والرابع ثم تتبادل الالياف فى أنواء صغيرة جـدا وتصحب بعدئذ الالياف السمبثاوية للضفيرة الحشائية والحوضية وتتوزعان معا كالفروع الاحشائية

١ . المستقيم ألياف قابضة لعضلاته ٢ . والمثانة كذلك لعضلاتها وإنما مهيىء لعاصرتها ٣ . وللرحم ألياف قابضة لعضلاته ٤ . وللنسيج الانتصابي للقضيب أو البظر الياف موسعة للاوعية .

والالياف الواردة من كل هذه الاعضاء تنقل راجعة إلى العقد الشوكية الخلفية للالياف العجزية والعقد الخاصة بالعصب المخي العاشر والتاسع والسابع والثالث ومنها إلى منشأ الالياف .

وظيفة الاعصاب السمبثاوية :

١ . موسعة لحدقة العين وراقعة للجفن العلوي كما تسبب بروز العين إلى الامام ٢ . وتزيد من سرعة القلب ومن قوة ضرباته ٣ . وتقلل من سرعة التنفس وتسبب ارتخاء عضلات الشعب الهوائية ٤ . وتسبب ارتخاء عضلات الامعاء وفي الوقت ذاته تسبب انقباض عضلاتها العاصرة ٥ . ارتخاء عضلات المثانة وانقباض عضلتها العاصرة ٦ . وانقباض عضلات كيس الصفراء ٧ . وتنبيه عضلات الرحم لينقبض أحيانا ويرتخي أحيانا أخرى ٨ . وانقباض عضلات الاوعية الدموية ولذلك يرتفع ضغط الدم فيها وتوسيعها في بعض الاحيان في ظروف خاصة ٩ . وتنبيه بعض غدد الجلد وانقباض عضلات جذور الشعر ١٠ . وتنظيم وصول عصير الادرنالين للجسم ١١ . وتنبيه تحويل النشاء الحيواني الى سكر بالكبد ١٢ . انقباض النسيج العضل بالطحال

عمل الأعصاب السمبثاوية الجانبية :

تعمل الاعصاب السمبثاوية الجانبية في معظم الاوقات عكس ما تعمله الالياف السمبثاوية بالضبط . كما أنها تتأثر تأثيرا مضادا لها بفعل الادوية أي أن الدواء الذي ينبه إحدى المجموعتين يسبب تهدئة أو توقف الاخرى عن العمل وهكذا العكس بالعكس وأهم عملها : ١ . قابضة لحدقة العين وخافضة للجفن العلوي ٢ . وتقلل من سرعة القلب مع قبض الاوعية الاكليلية ٣ . وتزيد من سرعة التنفس مع قبض عضلات الشعب الهوائية لتضيقها ٤ . وتغذي غشاء

اللسان المخاطى بألياف للتذوق وألياف لاستدرار أفرازه ٥ . وتقبض عضلات المرىء والمعدة والامعاء الدقيقة والاعور وتسبب ارتخاء حاصراتها ٦ . تدر أفراز المعدة والبنكرياس وتسبب تنبيها بسيطا لافراز الكبد وكيس الصفراء وربما الكلوة ٧ . وتغذى الغدد اللعابية بما فيها الغدة النكفية . والغدة التى تحت الفك الاسفل . والغدة التى تحت اللسان

وتعمل الألياف العجزية : ٨ . وتقبض عضلات المثانة وتسبب ارتخاء عضلتها العاصرة ٩ . وتسبب ارتخاء العضلة العاصرة الباطنة للشرج كما تقبض بعض عضلات القولون والمستقيم وكذلك الالياف الموجودة بغدة البروستاتا ١٠ . وتسبب ارتخاء عضلات أوعية أعضاء التناسل وتوسيعها خاصة أوعية القضيب أو البظر وبذلك تسبب الانتصاب

الفصل الخامس

الجهاز الدموى

هو عبارة عن الجهاز الذى يقوم ١ . بتوزيع الدم النقى المحمل بالاكسجين والمواد الغذائية الاخرى اللازمة إلى جميع أجزاء الجسم ٢. إعادته منها حاملا ثانى اكسيد الكربون وفضلات كثيرة متباينة نتيجة عملية التمثيل والاستحالة الغذائية إلى الرئتين والكليتين للتخلص من بعضها وتعادل بعضها الآخر . ثم تزويدها بما تحتاج اليه لتصلح للدورة الدموية التى تليها . ويشمل هذا الجهاز القلب . وأوعيته : من شرايين . وأوردة . وفروعهما

القلب

القلب هو عضو عضلى أجوف هرمى الشكل تقريبا موضوع فى تجويف الصدر إلى اليسار وبين الرئتين له قمة يقابلها قاعدة وثلاثة سطوح : أمامى . وسفلى وخلفى يفصلها ثلاثة حروف . أطول أقطاره ١٢ سم وأعرضها ٩ سم

قمة القلب : تتجه الى اليسار وأسفل والامام موجودة فى الحالات الطبيعية فى المسافة الخامسة بين الاضلاع (أى بين الضلع الخامس والسادس) للجهة الانسية من الخط الوحشى الامامى للجسم (شكل ١١٨) وهى مكونة من الامام وأسفل بطرف البطين الايمن . ومن الخلف وأسفل بطرف البطين الايسر . وموضع القمة هذا أحد المواضع الهامة التى تسمع منها ضربات القلب (شكل ١١٤)

قاعدة القلب . تتجه قاعدة القلب إلى اليمين والخلف وقليلا الى أعلى . وتقابل الفقرات الظهرية الاربع الوسطى من الخلف . وغضاريف الاضلاع اليمنى

الثالث والرابع والخامس والسادس من الامام (شكل ١١٨) وتتكون قاعدة القلب من الاذين الايمن للامام وأسفل والاذين الايسر للخلف ولاعلى

السطح الأمامى للقلب : هو أهم أسطح القلب الثلاثة من حيث أهميته لدراستنا من الوجهة الأكلينيكية . ويحدده أربعة أحرف : علوى وسفلى وبينهما من اليمين الحرف الايمن ومن اليسار الحرف الايسر . وهو سطح محدب فى كلتا جهتيه يشغل المسافات بين الضلع الثانى والسادس وبين غضاريفها وينقسم إلى قسمين جزء أذينى يحده إلى اليمين وأعلى . وجزء بطينى إلى اليسار وأسفل يفصل بعضهما عن بعض ميزاب أى أنه يفصل الأذينين عن البطينين من الامام وبه الشريان الأكليلى الايمن شكل (١١٤)

ويشغل الاذين الايمن وشحمته معظم الجزء الاذينى من السطح الامامى وكل حرفه الايمن وأكثر من نصف الحرف العلوى من الخلف . أما الاذين الايسر فلا يكاد يرى بالسطح الامامى إذ استثنينا جزءا من شحمته التى تشغل الجزء الايسر فقط من الحرف العلوى . ويتوسط بين الشحمتين شريان الاورطى الصاعد لليمين والخلف والشريان الرئوى الى الامام واليسار . أما الجزء البطينى فيشغل معظمه البطين الأيمن عدا جزئه الايسر بما فيه القمة فيشغلها البطين الايسر

ويوجد بالسطح الامامى للقلب جزء مثلث الشكل لا يغطيه نسيج رئوى بخلاف أجزاء القلب الاخرى ويقع هذا الجزء إلى اليسار خلف الضلع الرابع والخامس والسادس وغضاريفها والمسافات بين الاضلاع بينهما ويحده ثلاثة حواف : حافة عظم الفص من الجهة الانسية وجزء من الحافة السفلى للقلب من الجهة السفلى اما من الوحشية فيحده خط واصل بين اتصال الغضروف الرابع بعظم الفص والحافة السفلى للقلب للجهة الوحشية لقمة القلب . ونستفيد من هذا الجزء إذ نستطيع بذل غشاء التامور بارة الاستقصاء فى حالات وجود رشح به فى الاحوال المرضية

غير أنه بمعرفتنا حدود هذا السطح الامامى للقلب على سطح الجسم تتبين لنا حالة القلب إن كان طبيعيا . أو متضخما . أو به ضمور . وإن كان التضخم هذا بجزئه الايمن أو الايسر كما أننا بوساطة السطح الامامى المذكور نستطيع التسمع لاصوات القلب بقمته وبصاماته الاربعة (شكل ١١٥)

(شكل ١١٣) القلب وأجزاؤه وأوعيته

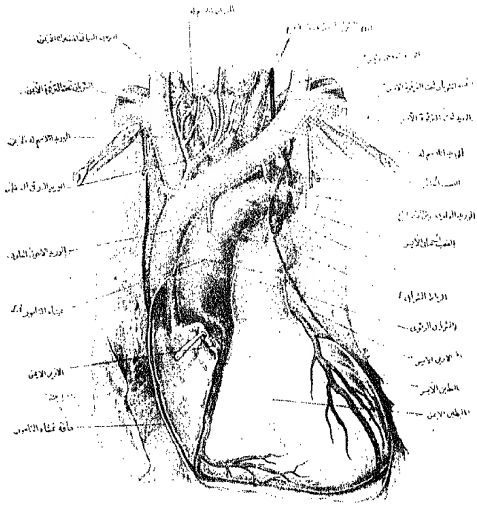

(شكل ١١٤) السطح الامامى للقلب

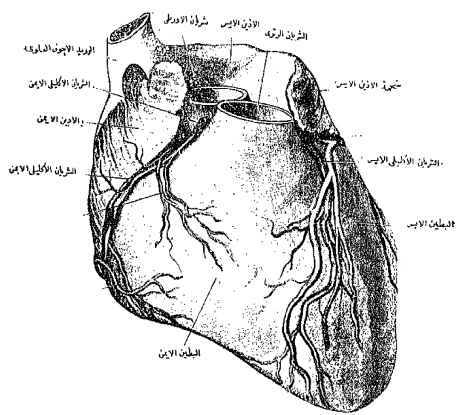

السطح السفلي للقلب : ويعرف بالسطح الملاصق لعضلة الحجاب الحاجز ويلاحظ أن السطح السفلي للقلب لا يكون قاعدته . وهو سطح مقعر قليلا ويتجه إلى أسفل وقليلا للخلف . ويتكون بالبطينين خاصة البطين الايسر وبه ميزاب بين البطينين به شريان ووريد

السطح الخلفي للقلب : وهو سطح محدب في كلتا جهتيه ثلاثي الشكل يتكون معظمه من البطين الايسر وجزء صغير في الاذين الايسر الى أعلى والخلف يفصل بعضهما عن بعض الميزاب المعروف بين البطين والاذين الذي يجري فيه الشريان الاكليلي الايسر من أعلى أما من أسفل فنجد الجيب الوريدي الاكليلي

أحرف القلب : أحرف القلب المهمة هي في الحقيقة الاحرف التي تحدد السطح الامامي للقلب وهي :

الحرف العلوي : ويشمل موضع دخول الوريد الاجوف العلوي للاذين الايمن . والاذين الايمن . والايسر . وشحمتهما . وإن كان يفصلهما الشريان الرئوي الى الامام واليسار وشريان الاورطي من الخلف واليمين

الحرف الأيمن : هو حرف محدب لليمين يحدد قاعدة القلب من اليمين كما يحد السطح الامامي للقلب من اليمين كذلك ويكون في الاذين الايمن ويقع بين مدخل الوريدين الاجوفين العلوي والسفلي

الحرف الأيسر : هو عبارة عن خط محدب الى أعلى واليسار . ويفصل السطح الامامي للقلب عن السطح الخلفي . ويبتدىء من القمة إلى أعلى ويسار الحرف العلوي للقلب ويكون معظمه البطين الايسر عدا جزء صغير ملاصق للقاعدة مكون من الاذين الايسر

الحرف السفلي : وهو خط مقعر قليلا الى أسفل يفصل السطح الامامي للقلب عن السطح السفلي ويكون الحد الاسفل للسطح الامامي للقلب ويمتد من قمة القلب إلى أسفل الحرف الايمن . ويتكون معظمه من البطين الايمن عدا الجزء الصغير بالقمة فيتكون بالبطين الايسر

أقسام القلب : ينقسم القلب إلى جزئين أيمن وبه الدم الفاسد . وأيسر وبه الدم النقى . ويتكون كل جزء منهما من قسمين : قسم جهة القاعدة يعرف بالاذينى وقسم جهة القمة يعرف بالبطينى . ويتميز البطين من الاذين زيادة على موضعه . بجداره العضلى السميك إذ أن البطين عليه أن يدفع الدم لمسافة متغلبا على بعض المقاومة أما الاذين فجدارة رقيق نسبيا اذ عليه أن يدفع الدم إلى البطين فقط . وعلى ذلك يحتاج البطين لعضلة أقوى بكثير من الاذين ولنفس السبب نجد أن جدار البطين الايسر أثخن وأقوى بكثير من جدار البطين الايمن بمقدار ثلاثة أضعاف لان الاول عليه أن يدفع الدم إلى جميع أجزاء الجسم بما فى ذلك من مقاومة بالاطراف خصوصا أما الثانى فلا يحتاج إلى دفع الدم إلا الى الرئتين فقط

الأذين الأيمن : إذا فحصناه من الداخل نجد أن الدم يصله بوساطة ١. الوريد الاجوف العلوى من أعلى واليمين ٢. الوريد الاجوف السفلى من أسفل واليمين ٣. والجيب الوريدى الاكليلى ٤. وأوردة صغيرة جدا راجعة من عضلة القلب نفسها ونرى زيادة على ذلك ٥. الحاجز بين الاذينين من الخلف وبه آثار الثقب البيضى الذى كان يسمح بمرور الدم بين الاذينين فى الدورة الدموية للجنين ٦. والصمام ذو الثلاث الشرفات الذى يسمح لمرور الدم من الاذين إلى البطين وهو الى أسفل والامام ٧. والعرف الانتهائى إلى يمين الاذين وهو الذى يفصل الاذين الحقيقى من الجزء الدخيل عليه من الجيب الوريدى للقلب (شكل ١١٦)

البطين الأيمن : يشغل جزءا كبيرا من السطح الامامى للقلب وجزءا لا بأس به من السطح السفلى ومعظم الحرف السفلى . ويكون جزؤه العلوى الشرين الرئوى ومن الداخل نجد : ١. مخرج الشريان الرئوى يحرسه صمام هلالى يتكون من ثلاث شرفات هلالية موضوعة عند مبدئه وتسمح للدم بالمرور من البطين إلى الشريان أى فى اتجاه واحد فقط ولا تسمح برجوعه الى البطين ٢. الصمام ذو الثلاث الشرفات بشرفاته الثلاث الامامية والانسية والسفليه . وكل شرافة منها مثلثة الشكل قاعدتها إلى أعلى عند اتصال الاذين بالبطين أى عند فتحة الصمام وقمتها الى أسفل داخل البطين . أما حرفا الشرافة الجانبيين فيتصلان بأوتار القلب التى تنشأ من العضلات الحلمية ٣. والعضلات الحلمية

(شكل ١١٥) السطح السفلى وقاعدة القلب

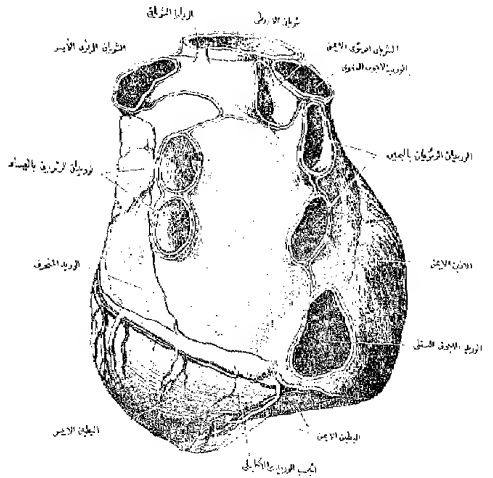

(شكل ١١٦) البطين الأيمن والأذين الأيمن من الداخل

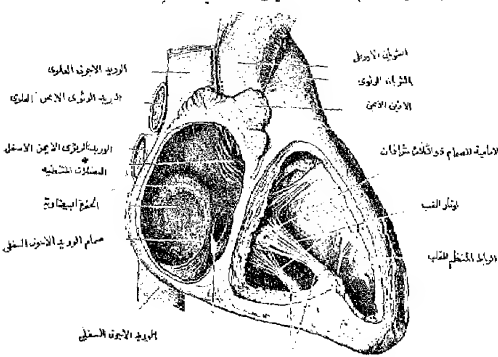

وتبعث كل عضلة حلمية بعدة أوتار تعرف بأوتار القلب وتتصل أوتار كل عضلة بحرفين متلاصقين لمثرافتين متجاورتين فى سطحها الوحشى لمسافة قصيرة من حرفها حتى إذا ما انقبضت هذه العضلة انضم هذان الحرفان بعضهما الى بعض لغلق الصمام وقت انقباض البطين حتى لا يرجع الدم للاذين ثانية

الأذين الأيسر : تقع خلف وأعلى الاذين الايمن حيث تكون جزءا من القاعدة وتشغل جزءا لا بأس به من السطح الخلفى للقلب كما تكون شحمتها الجزء العلوى الايسر من الحرف الايسر وترى بداخلها ١. الصمام ذو الشرافين ويسمى صمام مترال فى الامام والى أسفل وهو الصمام بين الاذين الايسر والبطين الايسر ٢. الاربعة الاوردة الرئوية اثنان جهة اليمين واثنان جهة اليسار . وفى كل جهة أحدهما علوى والآخر سفلى

البطين الأيسر : يكون الجزء الايسر من السطح الامامى للقلب ومعظم الحرف الايسر والسطح الخلفى للقلب وجزء كبير من سطحه السفلى وجزء لا بأس به من سطحه الامامى ويتميز بأن جدرانه سميكة جدا تبلغ نحو ثلاثة أضعاف جدران البطين الايمن . وأهم ما يشاهد بداخله ١. مخرج شريان الاورطى الصاعد ويحرسه صمام هلالى يتكون من ثلاث شرفات هلالية موضوعة عند ابتدائه مثل الصمام الهلالى للشريان الرئوى وهو لا يسمح بمرور الدم إلا فى اتجاه واحد أى من البطين الى الشريان الاورطى (شكل ١١٧) ٢. الصمام ذو الشرافتين الذى يسمح بمرور الدم من الاذين الايسر الى البطين الايسر فقط ولا يسمح فى الحالات العادية برجوع الدم من الشريان للبطين وهو كاسمه له شرافتان احداهما أمامية والاخرى خلفية وكل منهما مثلثة الشكل قاعدتها الى أعلى وتتصل بحافة ليفية أعلى الصمام أما حافتاها الاخريان فتتصل كل منهما بأوتار القلب بالعضلات الحلمية ٣. يوجد عضلتان حلميتان مخروطتا الشكل قاعدة كل منهما تتصل بالعضلات المشطية بجدار القلب أما قمة كل منهما فتتصل بجملة أوتار تعرف بأوتار القلب التى تتصل أطرافها الاخرى بحافتين متلاصقتين لشرافتين متجاورتين فى سطحهما الوحشى بعيد حافتهما حتى إذا ما انقبضت العضلة الحلمية

ضمت هذه الاوتار حافتي الشرافتين بعضهما لبعض فتغلق الصمام ذا الشرافتين.
٤. عضلات مشطية موزعة على جدار البطين كما هو الحال في البطين الايمن ولكنها أكبر منها حجما فقط

تخطيط حدود القلب وصماماته على سطح الجسم

يعين القلب على سطح الجسم أربعة خطوط هي في الحقيقة حدود سطحه الامامي ويعين أولا بأربع نقط ١. قمة القلب ويعين موضعها في المسافة الخامسة بين الاضلاع بالجهة اليسرى وتقع الى الانسية من المستوى الرأسي الوحشي الايسر ٢. غضروف الضلع الثاني الايسر على بعد يزيد قليلا عن السنتيمتر من حافة عظم القص اليسرى ٣. غضروف الضلع الثالث الايمن بنفس هذه المسافة من حافة عظم القص اليمنى ٤. غضروف الضلع السادس الايمن بنفس هذا البعد تقريبا من حرف القص الايمن شكل ١٠٨ .

واذا وصلنا النقطة الاولى بالثانية بخط محدب قليلا الى اليسار وأعلى حصلنا على ١. الحرف الايسر . واذا وصلنا النقطة الثانية بالثالثة بخط مستقيم تعين حصلنا ٢ الحرف العلوي . واذا وصلنا النقطة الثالثة بالرابعة بخط محدب لليمين على ٣. الحرف الايمن . واذا وصلنا النقطة الرابعة بالنقطة الاولى بخط مقعر قليلا الى أسفل تعين ٤. الحرف السفلي . وأما اذا وصلنا النقطة الثانية بالرابعة حصلنا على خط يعين الحد الفاصل بين الاذينين والبطينين . ويعين هذا الخط كذلك مكان الميزاب الاكليلي حيث يجري الشريانان الاكليليان والجيب الوريدي الاكليلي . واذا رسمنا خطا موازيا للحرف الايسر للقلب من نقطة تبعد نحو ٢٫٥ سنتمترا من القمة بالحرف السفلي للقلب حيث توجد ثلمة صغيرة وامتد هذا الخط بين البطينين تعين على السطح مكان الحاجز بين البطينين واذا امتد الخط المذكور في اتجاهه الى الحرف العلوي تعين مكان الحاجز بين الاذينين .

وطبعي أن تجد صمامات القلب الاربعة موضوعة على هذا الخط الفاصل بين البطينين والاذينين أي على مقربة منه ١. والصمام الرئوي موجود على يساره مقابل الغضروف الثالث الايسر ٢. وصمام الاورطي على يساره كذلك مقابل المسافة الثالثة بين الاضلاع ٣. والصمام ذو الشرافتين على يساره أيضا مقابل

(شكل ١١٦) صمامات القلب وشرايينها

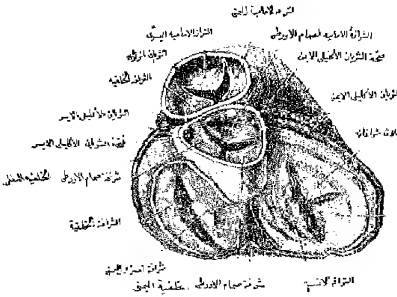

(شكل ١١٧) صمامات القلب وتعينها على سطح الجسم

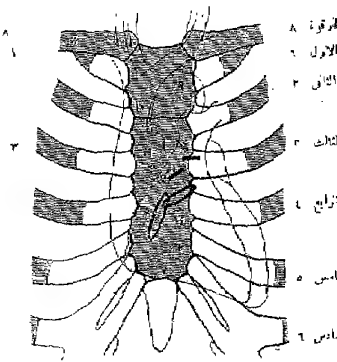

٨ الفقرة
٩ الاورطي الصاعد
١٠ الوريد الاجوف العلوي
١١ الاذن الايمن
١٢ الصمام الرئوي
١٣ صمام الاورطي
١٤ صمام المترال
١٥ الصمام ذوالثلاث شرافات
١٦ البطين الايمن
١٧ البطين الايسر

الفضروف الرابع الايسر ٤. والصمام ذو الثلاث الشرفات يكاد يكون على الخط المتوسط مقابل المسافة الرابعة بين الاضلاع (شكل ١١٨)

وبوساطة هذه الخطوط الوهمية يمكننا معرفة حالة القلب ان كان طبيعيا أو به تضخم أو ضمور وأى الاجزاء غير طبيعى . ويمكننا التسمع لكل صمام على حده فى موضعه للوقوف على حالته الحقيقية سواء أكانت طبيعية أم مرضية .

الدورة الدموية بالقلب

يرد الدم الفاسد الى القلب من الوريد الاجوف العلوى والسفلى والجيب الوريدى الاكليلى الى الاذين الايمن . الذى اذا انقبضت عضلاته دفع الدم عن طريق الصمام ذى الثلاث الشرفات إلى البطين الايمن الذى إذا انقبض بدوره يغلق الصمام المذكور ويدفع الدم عن طريق الصمام الهلالى الرئوى إلى الشريان الرئوى الذى لا يلبث أن ينقسم إلى قسمين أيمن يقصد الرئة اليمنى وأيسر للرئة اليسرى . وبعد تنقية الدم بالرئتين يرجع هذا الدم نقيا إلى الاذين الايسر بطريق الاوردة الرئوية اثنان من كل رئة واذا انقبض الاذين الايسر اندفع الدم الى البطين الايسر عن طريق الصمام ذى الشرافتين وعند انقباض البطين الايسر يغلق الصمام ذو الشرافتين ويدفع الدم إلى شريان الاورطى الصاعد عن طريق الصمام الهلالى الاورطى ومنه إلى فروع شريان الاورطى وفروعها ومن ثم إلى جميع أنسجة الجسم لتغذيتها كل بالقدر الذى يناسب عمله وحاجته .

غشاء القلب أى التامور

غشاء القلب أى التامور هو عبارة عن كيس مصلى ليفى يحيط بالقلب وبأوعيته الكبرى عند دخولها أوخروجها منه فقط وهو مخروطى الشكل تقريبا تعتبر قاعدته الجزء الملاصق لعضلة الحجاب الحاجز . أما قمته الناقصة فتتجه الى أعلى حيث اتصال الاوعية الكبرى للقلب . ويتكون هذا الكيس من جزئين . جزؤه الداخلى مصلى . والجزء الخارجى ليفى .

الغشاء المصلى : وهو عبارة عن كيس مصلى مقفل ذى طبقتين : طبقة غائرة تغطى عضلة القلب من الخارج مباشرة وعن قرب . ثم تمتد الى الاوعية

الكبيرة وهى شريان الاورطى الصاعد . والشريان الرئوى . وأطراف الاوردة الأربعة الرئوية . والوريد الاجوف العلوى والسفلى فتغطى جزءا منها . ويفعل راجعة باسم الطبقة السطحية للكيس المصلى التى تبطن السطح الداخلى للغشاء الليفى . ويفصل الطبقتين المصليتين بعضهما عن بعض طبقة رقيقة من سائل مصلى ليمفاوى لتسهيل حركات القلب فى الانقباض والانبعاج ومنعا للاحتكاك بين الطبقتين ومغالاة فى هذا التسهيل نجد أنه زيادة على وجود هذا السائل فان السطحين المتقابلين للطبقتين المصليتين مغطيان ببطانة ناعمة جدا ملساء بخلاف السطحين الخارجيين فخشنان

الكيس الليفى : وهو عبارة عن طبقة ليفية متينة لا مرونة فيها . تحيط بالطبقة المصلية السطحية وبالاوعية الكبرى من الخارج وتتصل من أسفل بصفاق عضلة الحجاب الحاجز . ومن أعلى بالاوعية الكبرى والطبقة المصلية السطحية حيث نهايتها من أعلى وعلاوة على أنها طبقة واقية الا أنها ضرورية لتحديد درجة انبعاج القلب عند الاجهاد الكثير وفى بعض الاحوال المرضية

أوعية القلب :

يغذى القلب شريانان يعرفان بالشريان الاكليلى الايمن والايسر . ويخرج كلاهما من ابتداء الاورطى الصاعد أعلى الصمام الهلالى الاورطى مباشرة . واحد على كل ناحية ويرجع الدم الى الجيب الوريدى الاكليلى

الشريان الاكليلى الأيمن : يخرج من الجيب الامامى لشريان الاورطى الصاعد بين شحمة الاذين اليمنى والشريان الرئوى . ويجرى بالميزاب الاكليلى بين الاذين الايمن والبطين الايمن موزعا جملة فروع لعضلة القلب . الى الحرف السفلى فالسطح السفلى حيث يتفمم مع زميله الشريان الاكليلى الايسر (شكل ١١٧)

الشريان الاكليلى الايسر : يخرج من الجيب الخلفى الايسر لشريان الاورطى الصاعد بين شحمة الاذين اليسرى والشريان الرئوى ويجرى بالميزاب الاكليلى بين الاذين الايسر والبطين الايسر . موزعا جملة فروع لعضلة القلب إلى أن يصل إلى السطح السفلى للقلب فيتفمم مع الشريان الاكليلى الايمن (شكل ١١٧)

الجيب الوريدى الاكليلى : هو عبارة عن الوريد الذى ينتهى فيه معظم أوردة القلب وموجود فى الميزاب الاكليلى بين الاذين الايسر والبطين الايسر من أسفل بصحبة الشريان الاكليلى الايسر من أوله والشريان الايمن قرب نهايته ويصب فى الاذين الايمن من أسفل . وأهم فروعه وريد القلب العظيم ووريد القلب الصغير والوريد المتوسط (شكل ١١٥)

أوردة القلب

تصب معظم أوردة عضلة القلب فى الجيب الوريدى الأكليلى عدا أوردة صغيرة تصب مباشرة فى الاذينين وأهم الاوردة التى تصب فى الجيب الوريدى الأكليلى هى :

١ . وريد القلب العظيم : ينشأ من عضلة القلب من القمة ويتجه إلى القاعدة بصحبة الشريان بين البطينين الأمامى فى الميزاب المسمى باسمه ثم بالميزاب الاكليلى وبين ذلك يسير الى الخلف والى اليسار حتى يصب فى الجيب الوريدى الاكليلى .

٢ . وريد القلب الصغير : ينشأ من قمة القلب ويسير مع الشريان الحرفى بمحاذاة الحرف السفلى للقلب ثم الى الحرف الايمن حيث يصحب الشريان الاكليلى الايمن إلى أن يصب فى الجيب الوريدى الاكليلى .

٣ . وريد القلب المتوسط : ينشأ كذلك من عضلات القلب عند قمته ويتجه الى الخلف ويسير على سطح القلب السفلى مصحوبا بالشريان بين البطينين السفلى إلى أن يصب فى الجيب الاكليلى قرب نهايته .

٤ . وريد القلب المنحرف : وهو وريد صغير ومنحرف ينشأ من جدار الاذين الايسر وينتهى فى الجيب الوريدى الاكليلى وما كان لنذكر صغره لولا أنه يعين مكان الوريد الاجوف العلوى بالجهة اليسرى فى الحياة الجنينية .

أعصاب القلب

يشترك فى تعشية القلب أعصاب سمبثاوية وسمبثاوية جانبية وفروع العصب المبهى العاشر كما أنها تتصل بالاعصاب بين الاضلاع الاربعة الوسطى

الشرايين التى تخرج من القلب :

الشريان الرئوى : يخرج من أعلى البطين الايمن الى الامام حيث الصمام الهلالى الرئوى مقابل الغضروف الثالث الايمن بجوار حافة عظم القص ويتجه الى أعلى والخلف لمسافة خمسة سنتيمترات تقريبا وبعدها ينقسم أسفل قوس الاورطى مقابل الغضروف الثانى إلى فرعيه الانتهائيين الشريان الرئوى الايمن والايسر ويتجه كل منهما لناحيته حتى يصل إلى فرجة الرئة التى جهته مصحوبا بالوريدين الرئويين والشعبة الهوائية ويتفرع كل منها إلى فروع لفصوص الرئة ثم لفروع عديدة أصغر منها تصحب شعب الرئة المختلفة

شريان الاورطى والاورطى الصاعد

شريان الاورطى هو أكبر شريان بالجسم يخرج من البطين الايسر من الامام وعند غضروف الضلع الثالث الايمن حيث الصمام الهلالى الاورطى وينقسم إلى ثلاثة أقسام : أولها الاورطى الصاعد ويتجه إلى أعلى واليمين خلف الشريان الرئوى وبينه وبين الوريد الاجوف العلوى إلى حافة عظم القص اليمنى مقابل غضروف الضلع الثانى حيث ينتهى الاورطى الصاعد ويبدأ جزؤه الثانى وهو قوس الاورطى ويغطى الاورطى الصاعد غشاء التامور . أما الجزء الثالث فهو الاورطى النازل .

فرعا الاورطى الصاعد : وهما الشريان الاكليلى الايمن والايسر ويخرجان من أوله أعلى الصمام الهلالى مباشرة .

علاقات الأورطى الصاعد : يوجد من الامام الشريان الرئوى والتامور

(شكل ١١٩) قوس الاورطى وفروعه والشريان الرئوى.

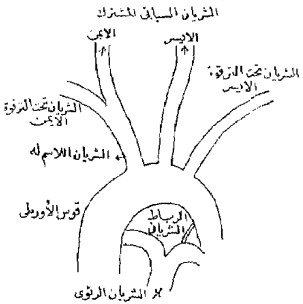

(شكل ١٢٠) شرايين وأعصاب راحة اليد والقوس الشريانى السطحى والغائر

(من كـ: جهام)

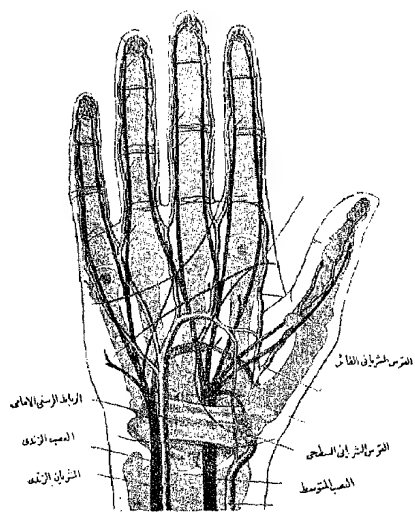

والرئتان وغشاؤهما . وعظم القص . ومن الخلف : الاذين الايمن . والايسر والشريان الرئوى الايمن . والشعبة اليمنى . وجزء من الوريد الاجوف العلوى وإلى يمينه : الاذين الايمن وشحمته . والوريد الاجوف العلوى . وعن يساره الشريان الرئوى وشحمة الاذين الايسر .

قوس الاورطى :

يبدأ قوس الاورطى حيث ينتهى الاورطى الصاعد كما سبق ذكره وينتجه أولا إلى اليسار والخلف وفى الوقت ذاته إلى أعلى والامام ثم للخلف وبذلك يعمل قوسين قوس محدب إلى أعلى والآخر محدب الى الامام واليسار إلى أن ينتهى بابتداء الاورطى النازل عند السطح السفلى للفقرة الظهرية الرابعة جهة اليسار ويقع قوس الاورطى خلف النصف السفلى ليد عظم القص ولذلك يكون سطحه الامامى متجها إلى الامام واليسار وسطحه الخلفى إلى الخلف واليمين

علاقات قوس الاورطى

من الامام واليسار نجد الرئتين . وغشاءهما وعصب عضلة الحجاب الحاجز . والعصب المبهى العاشر الايسر الذى يعطى فرعه الحنجرى السفلى الذى يلتف حول قوس الاورطى قبل أن ينقلب صاعدا إلى الحنجرة . ثم الغدة التيموسية والنصف السفلى ليد عظم القص . والضفائر العصبية السطحية للقلب

أما من خلف وعن اليمين : فيوجد المرىء والقصبة الهوائية . والضفائر العصبية القاعدية للقلب . والعصب المبهى العاشر الايمن . والعصب الحنجرى السفلى

أما من أسفل : فنجد انقسام الشريان الرئوى إلى أيمن وأيسر . وجذر الرئة اليسرى . والرباط الشريانى الذى يمتد من أسفل قوس الاورطى إلى أول الشريان الرئوى الايسر . والضفائر العصبية السطحية للقلب . والعصب الحنجرى السفلى الايسر

ومن أعلى القوس نجد الافرع الثلاثة التى تخرج منه وهى من اليمين إلى اليسار ١ . الشريان اللاسم له ٢ . والشريان السباتى المشترك الايسر ٣ . والشريان تحت الترقوة الايسر (شكل ١١٩)

١ . الشريان اللاسم له : يخرج من أعلى قوس الاورطى خلف ومقابل وسط يد عظم الفص وامام القصبة الهوائية يتجه الى أعلى واليمين الى أن يصل إلى العنق حيث ينتهى خلف المفصل القصى الترقوى الايمن بانقسامه إلى الشريان السباتى المشترك الايمن والشريان تحت الترقوة الايمن

٢ . الشريان السباتى المشترك الايسر : يخرج من أعلى قوس الاورطى إلى اليسار للشريان اللاسم له أمام القصبة الهوائية . ويتجه إلى أعلى واليسار ويدخل العنق خلف المفصل القصى الترقوى الايسر ولا يعطى فروعا فى تجويف الصدر ويواصل سيره إلى أعلى والوحشية حتى يبلغ مستوى القرص الغضروفى بين الفقرة العنقية الثالثة والرابعة حيث ينقسم إلى فرعيه الانتهائيين الشريان السباتى الباطن والشريان السباتى الظاهر ولا يعطى فروعا غير فرعيه الانتهائيين

٣ . الشريان تحت الترقوة الايسر : يخرج من قوس الاورطى خلف وإلى يسار الشريان السباتى المشترك الايسر ويتجه إلى أعلى والوحشية حتى يدخل العنق حيث يغير اتجاهه الى الوحشية ويسير تحت الترقوة وفوق الضلع الاول ويمر خلف العضلة الاخمعية الامامية التى تقسمه الى ثلاثة أقسام : القسم الاول قبلها . والثانى خلفها . والثالث بعدها . حتى اذا ماوصل الى الحافة الوحشية للضلع الاول دخل منطقة الابط ولذلك يسمى الشريان الابطى

الشريان السباتى الظاهر :

الشريان السباتى الظاهر . وسمى كذلك لانه يغذى الانسجة خارج الجمجمة بما فى ذلك فروة الرأس والعنق ويبتدىء الشريان السباتى الظاهر عند انقسام الشريان المشترك إلى فرعيه الانتهائيين بين الفقرة العنقية الثالثة والرابعة . ويتجه إلى أعلى والوحشية الى أن يصل خلف عنق عظم الفك السفلى بينه وبين الغدة النكفية فينقسم الى فرعيه الانتهائيين وهما : شريان الفك العلوى . والشريان الصدغى السطحى

فروع الشريان السباتى الظاهر : وهى بحسب ترتيب خروجها منه : ١. الشريان الدرقى العلوى وتخرج منه عند مبدئه من الامام ويتجه إلى أسفل منتهيا فى الغدة الدرقية بعد أن يوزع فروعه بسخاء للغدة والانسجة حولها ٢. الشريان اللغوى الصاعد يخرج من مبدئه من الجهة الانسية ويتجه إلى أعلى على الجانب الوحشى للبلعوم فيغذيه مع الانسجة حوله وينتهى بفروع سحائية بداخل الجمجمة ٣. الشريان اللسانى يخرج من الشريان السباتى الظاهر بمحاذاة القرن الكبير للعظم اللامى ويغذى اللسان وعضلاته وغشاؤه المخاطى ٤. الشريان الوجهى ويخرج بعد الشريان اللسانى ويتجه إلى أعلى والأنسية حتى يدخل الوجه متخطيا الحرف السفلى لجسم عظم الفك السفلى أمام الحرف الامامى للعضلة المضغية حيث يوزع فروعه بسخاء لعضلات الوجه وجلده ويتميز بكثرة التوآمه وكثرة فروعه وكبرها زيادة على تضمه مع كثير فى الشرايين حوله ٥. الشريان المؤخرى وينشأ من السباتى الظاهر من الخلف ويتجه إلى أعلى والخلف فيغذى العضلات التى حوله إلى أن يصل إلى المنطقة المؤخرية حيث ينتهى ٦. الشريان الاذنى الخلفى وينشأ من الخلف وأعلى الشريان المؤخرى ويتجه إلى أعلى والخلف حتى يصل بين النتوء الحلمى وصماخ الاذن الخارجية حيث ينتهى أخيرا إذ ينقسم إلى فرعين انتهائيين أحدهما أمامى والآخر خلفى : ٧. الشريان الصدغى السطحى وهو أحد الفرعين الانتهائيين للسباتى الظاهر عند عنق عظم الفك السفلى ويتجه الى أعلى متخطيا القوس الزوجى أمام صماخ الاذن الخارجية بصحبة الورید الوجهى الخلفى والعصب الاذنى الصدغى ٨. شريان الفك العلوى وهو الفرع الانتهائى الآخر للشريان السباتى الظاهر ويغذى المنطقة الجماجية الغائرة وأهم فروعه فى هذه المنطقة ١. الفرع السحائى المتوسط الذى يدخل الجمجمة عن طريق الثقب الشوكى . ويغذى أغشية المخ غير أنه مهم جدا إذ أنه فى كثير من حوادث كسر عظام الجمجمة يسبب نزيفا . فضغطا على المخ فشللا وحينئذ يحتاج إلى عملية جراحية مستعجلة وسبب ذلك أن فرعه الامامى يسير لمسافة قصيرة فى كثير من الاحيان فى قناة عظمية ب . شريان الاسنان السفلى جـ . الشريان الوتدى الحنكى ٥. الشريان تحت الحفرة الحجاجية

الشريان السباتى الباطن :

الشريان السباتى الباطن وسمى كذلك لانه يغذى كل ما بباطن الجمجمة أى المخ وأغشيته وتميزا له من السباتى الظاهر الذى يغذى خارج الجمجمة . ويبدأ كأحد الفرعين الانتهائيين للشريان السباتى المشترك عند القرص الغضروفى بين الفقرة العنقية الثالثة والرابعة ويتجه إلى أعلى وبعد أن يسير متعرجا كثيرا ويدخل القناة السباتية بالعظم الصدغى مارا فوق الثقب المشرذم وإذا ما اخترق الطبقة الظاهرة للام الجافية استطاع دخول الجيب الوريدى المتكهف . ويسير متعرجا مرة أخرى ويخترق الطبقة الاخرى للام الجافية والام العنكبوتية إلى أن يصل إلى السطح السفلى المخ حيث ينقسم إلى فرعيه الانتهائيين الشريان المخى الامامى والشريان المخى المتوسط الذى هو أكبرهما وفى نفس اتجاه السباتى الباطن وهذان الشريانان المخيان يكونان مع الشريان المخى الخلفى من كل جهة وشريانان موصلان أمامى وخلفى من جهة أخرى الدائرة الشريانية الموجودة بقاعدة المخ لتغذية أجزائها المختلفة بفروع قشرية وفروع مركزية مما سبق الكلام عنها فى الاوعية المغذية للمخ

فروع السباتى الباطن : عديدة جدا فبعضها فى القناة السباتية وبعضها فى قاعدة الجمجمة والبعض الآخر فى الجيب الوريدى المتكهف . زيادة على فرعيه الانتهائيين . وكذلك لا ننسى فروعه التى تتقدم مع فروع السباتى الظاهر بقاعدة الجمجمة . وبأغشية المخ . وبفروة الرأس . وبالوجه .

فروع الشريان تحت الترقوة : أهم فروع الشريان تحت الترقوة على كل ناحية هى ١. الشريان الفقرى ٢. الجذع الدرقى العنقى ٣. الشريان الثدى الباطن ٤. الجذع الضلعى العنقى .

١. الشريان الفقرى : يخرج من الجزء الاول للشريان تحت الترقوة أى للجهة الانسية الامامية للعضلة الاخمعية الامامية . ويتجه الى أعلى إلى أن يدخل فى ثقب النتوء المستعرض للفقرة العنقية السادسة حيث يبدأ جزؤه الثانى ويمر فى

الثقوب التي فوقها الى الفقرة الحاملة وبعدها يتجه الى الخلف ويظهر فى المثلث تحت المؤخرى وبعدها يدخل الحجيمة من الثقب المؤخرى العظيم ويواصل سيره داخل الحجيمة حتى اذا ما وصل الى الحرف السفلى لقنطرة فاروق اتحد مع الشريان الذى يقابله ويكونان الشريان القاعدى الذى إذا ما وصل الى الحرف العلوى للقنطرة عينها انقسم الى فرعين أحدهما لليمين والآخر لليسار ويسمى كل منهما الشريان المخى الخلفى وباتصال كل منهما بالشريانين المخيين الامامى والمتوسط بوساطة الشريان الموصل الخلفى والشريان الموصل الامامى تتكون الدائرة الشريانية لتغذية المخ وأجزائه .

فروع الشريان الفقرى : يبعث الشريان الفقرى بجملة فروع مهمة نذكر منها ١. الفروع الشوكية الجانبية ويخرج كل منها من الخلف والانسية للشريان من جزئه الثانى الذى يمر فى ثقوب النتوءات المستعرضة للفقرات العنقية الست العليا ويصل النخاع الشوكى وأغشيته عن طريق الثقب بين الفقرات ويغذى زيادة على ذلك جسم الفقرة والغضروف بين الفقرات ٢. وبعض الفروع السحائية للام الجافية بالحفرة الخلفية لقاعدة الجمجمة ٣ . الشريان الشوكى الخلفى ٤. الشريان الشوكى الامامى

الشريان الشوكى الخلفى : وينشأ من الشريان الفقرى وفى بعض الاحيان من فرعه المعروف بشريان المخيخ السفلى الخلفى ويتجه الى أسفل والوحشية ثم ينقسم الى فرعين فرع أمامى يجرى أمام الجذوع العصبية الشوكية الخلفية والآخر خلفها لتغذية النخاع الشوكى وأغشيته ويتقدم مع فروع الشريان الشوكى الامامى

الشريان الشوكى الامامى : وينشأ واحد من كل جهة من الشريان الفقرى قرب انتهائه ويجرى الى أسفل والى الانسية أمام النخاع المستطيل ليتصل بالشريان الشوكى الامامى المقابل له أمام تصالب الالياف الاهرامية ويكونان شريانا واحدا يجرى فى الميزاب الامامى المتوسط للنخاع الشوكى ثم مع خيطه الانتهائى ويسمى الشريان الشوكى الامامى المتوسط ويغذى النخاع

الشوكى وأعشيته ويتقدم مع فروع الشريان الشوكى الخلفى ومع شرايين شوكية جانبية أخرى مجاورة .

٥. شريان المخيخ السفلى الخلفى وهو أكبر فروع الشريان القذرى ويخرج من الشريان القذرى ويغذى ١. السطح السفلى للمخيخ ٢. وأنواه مهمة داخلية ٣. والجسم الدودى ٤. وبعض أنواء النخاع المستطيل ٥. وبعض أنياف النخاع الشوكى ويتقدم مع الشريان العلوى للمخيخ .

٢. الجذع الدرقى العنقى : ويتفرع منه الشريان الدرقى السفلى والشريان العنقى المستعرض والشريان فوق عظم اللوح

٣. الشريان الثديى الباطن : يسير خلف غضاريف الاضلاع العليا من الامام للجهة الوحشية لحرف عظم القص ويوزع فرعين لكل مسافة بين الاضلاع تعرف باسم الشرايين الامامية بين الاضلاع .

٤. الجذع الضلعى العنقى : ويتفرع منه الشريان العلوى بين الاضلاع والشريان العنقى الغائر

الشريان الابطى

الشريان الابطى : يمتدى، من الحافة الوحشية للضلع الأول كامتداد الشريان تحت الترقوة . يسير بالحفرة الابطية حتى ينتهى عند الحرف السفلى للعضلة المستديرة العظيمة حيث يبدأ الشريان العضدى ويقسم بمروره تحت العضلة الصدرية الصغيرة الى ثلاثة أقسام قسم أعلاها . وقسم خلفها . وقسم أسفلها . ويحوى القسم الاول بفرع واحد هو الشريان الصدرى العلوى الذى يغذى أعلى الصدر . ويعطى القسم الثانى فرعين وهى ١. الشريان الاخروهى الصدرى الذى يتفرع لخمسة أقسام لتغذية أعلى الصدر والكتف ٢. والصدرى الوحشى الذى يعبث بالشريان الثدى الظاهر فى السيدة . أما القسم الثالث للشريان الابطى فيعطى ثلاثة فروع هى ١. الشريان تحت اللوح ٢. والشريان العضدى الدائرى الامامى ٣. والخلفى .

الشريان العضدى :

الشريان العضدى : هو امتداد الشريان الابطى فى العضد يجرى أولا بالجهة الانسية للعضد الى منتصفه ثم أمامه متجها الى أسفل وقليلا الى الوحشية حتى وسط الحفرة المرفقية حيث ينتهى بقرب الحدبة الكعبرية الى فرعيه الانتهائيين الشريان الكعبرى والشريان الزندى ويوزع كل منهما فروعا كثيرة فى العضد أهمها الشريان العضدى الغائر والشريان الزندى الجانبي والشريان المغذى عظم العضد والشريان فوق البكرة وغيرها .

الشريان الكعبرى :

الشريان الكعبرى : وينشأ من الشريان العضدى بالحفرة المرفقية يجرى فى اتجاهه بانحراف للجهة الوحشية أمام الساعد حتى مفصل رسغ اليد الذى يدور حوله من الوحشية الى الخلف الى أن يصل الى المسافة بين الاصبع الاول والثانى من الخلف ومنها الى راحة اليد حيث يكون القوس الشريانى الراحى الغائر وهو الشريان الذى نختاره دائما لمعرفة حالة ضربات القلب ولعد النبض وهو فى الجزء الامامى السفلى للساعد للجهة الوحشية لوتر العضلة الكعبرية القابضة لرسغ اليد وذلك لان الشريان المذكور بهذه المنطقة سطحى من جهة ويمر مباشرة فوق الطرف الامامى السفلى لعظم الكعبرة من الجهة الاخرى (شكل ١٢٠)

الشريان الزندى

الشريان الزندى . هو الفرع الانتهائى الآخر للشريان العضدى بالحفرة المرفقية يجرى بالجهة الزندية للساعد من الامام حتى اذا ما وصل الى رسغ اليد انقسم الى قسمين قسم سطحى يكون القوس الشريانى الراحى السطحى بمساعدة فرع أو أكثر من الشريان الكعبرى والقسم الآخر غائر ويمد يد المساعدة فى تكوين القوس الشريانى الراحى الغائر الذى سبق ذكره (شكل ١٢٠)

القوس الراحى السطحى : هو قوس شريانى يقع تحت الجلد وتحت الصفاق الراحى . وولكنه سطحى لاوتار العضلات وأكياسها الزلالية

ويتكون من الشريان الزندى وفرع من الشريان الكعبرى وأهم فروعه أربعة شرايين راحية للاصابع (شكل ١٢٠)

القوس الراحى الغائر : هو قوس شريانى غائر لكل أنسجة راحة اليد ماعدا عظام مشط اليد والعضلات بين العظام ويتكون من الشريان الكعبرى بمساعدة الشريان الزندى ويوزع ١ . فرعا راجعا يتقدم مع القوس الشريانى الاعمق لرسغ اليد ٢ . ثلاثة شرايين ثاقبة أى موصلة للشرايين خلف راحة اليد ٣ . ثلاثة شرايين راحية بين عظام مشط اليد (شكل ١٢٠)

ونلاحظ أن الشريان الكعبرى والزندى يتقدمان بفروع عديدة بعضها مع بعض وفى عدة مواضع مع يجعل جروح راحة اليد فى بعض الاحيان خطرة وتحتاج الشىء الكثير من العناية .

الاورطى النازل : ويسمى جزؤه الذى يجوب الصدر أورطى الصدر النازل والجزء الذى يجوب البطن أورطى البطن النازل .

أورطى الصدر النازل :

يبتدىء أورطى الصدر النازل باتجاه قوس الاورطى عند السطح السفلى للفقرة الظهرية الرابعة ويجرى فى المنصفة الخلفية للحاجز الصدرى أمام أجسام الفقرات الظهرية متجها للأمام والليمين حتى يصل إلى الخط المتوسط عند فتحة الاورطى بعضلة الحجاب الحاجز أمام الفقرة الظهرية الثانى عشرة حيث ينتهى أورطى الصدر ويبتدىء أورطى البطن

فروع أورطى الصدر النازل :

أهم فروع أورطى الصدر النازل هى : ١ . تسعة شرايين تعرف بالشرايين الخلفية بين الاضلاع تجرى فى المسافات بين الاضلاع القسمة السفلى من كل جانب . ٢ . الشريان تحت الاضلاع واحد من كل جهة وهو آخر الشرايين بين الاضلاع الخلفية يجرى تحت الضلع الثانى عشر وينتهى كالشرايين بين الاضلاع الاخرى بالتقدم مع فرع من الشريان الشراسيفى السفلى ٣ . فرع للحاجز الصدرى

٤ . فروع لعضلة الحجاب الحاجز ٥ . فروع للمرىء . وللقصبة الهوائية . وللتامور

الشريان الخلفي بين الاضلاع : وينشأ كل شريان بين الاضلاع من خلف الاورطى المسافة بين الاضلاع المقابلة له عددا خلف غشاء البلورا وأن أول فرع يخرج منه شريان شوكي يصل الى النخاع الشوكي وأغشيته عن طريق الثقب بين الفقرات و بعدئذ يجرى الشريان الخلفي بين الاضلاع فى الميزاب أسفل الضلع مصحوبا بوريد أعلاه وعصب أسفله يعرفان بالوريد والعصب بين الاضلاع ثم يتخذ مكانه بين العضلتين بين الاضلاع الباطنة والظاهرة حتى إذا ما وصل الشريان الى الخط المتوسط الأبطى أى الوحشى يبعث بشريان يعرف بالفرع الوحشى . وعند الخط الوحشى الامامى ينضم مع الشريان الامامى بين الاضلاع

فروع الشريان الخلفي بين الاضلاع هى ا . الفرع الخلفي بما فيه الفرع الشوكى ب . الفرع الوحشى الجلدى جـ . فروع للعضلات بين الاضلاع د . فروع لغدة الثدى

أورطى البطن :

أورطى البطن : يبدأ أورطى البطن حيث ينتهى أورطى الصدر النازل عند فتحة الاورطى بعضلة الحجاب الحاجز ويسير الى أسفل والى اليسار قليلا حتى يصل الى أمام الحرف السفلى للفقرة القطنية الرابعة حيث ينتهى بانقسامه الى فرعيه الانتهائيين وهما الشريان الحرقفى المشترك الايمن والايسر

علاقات أورطى البطن :

علاقات أورطى البطن : من الامام الضفيرة المحورية . وضفيرة الاورطى وجسم البنكرياس . والوريد الطحالى . والوريد الكلوى الايسر . والقسم الثالث من الاثنى عشرى خلاف الامعاء الدقيقة ومساريقها . والبريتون . ومن خلف نجد الاربع الفقرات القطنية العليا . والرباط الطولى الامامى . والوريد

القطني الثالث والرابع والشرايين القطنية الاربعة التي تنشأ من سطحه الخلفي . ومن اليمين : نجد القائمة اليمنى لعضلة الحجاب الحاجز . والوريد الفردي . وصمام بح الصفراء . والوريد الاجوف السفلي . ومن اليسار : القائمة اليسرى لعضلة الحجاب الحاجز وانتهاء الاثنى عشري والامعاء الدقيقة والبريتون والجذع السمبثاوي والحالب . والوريد المساريقي السفلي (شكل ١٦٦)

فروع أورطى البطن :

تنقسم فروع أورطى البطن الى أربعة أقسام . أولا الفروع الامامية وهي ١ . الشريان الباطني المحوري ٢ . المساريقي العلوي ٣ . المساريقي السفلي ثانيا . الفروع الخلفية ٤ . الشرايين القطنية الاربعة على كل ناحية ٥ . والشريان العجزي المتوسط . ثالثا . فروع جانبية واحد على كل ناحية وهي ٦ . شريان عضلة الحجاب الحاجز ٧ . الشريان المتوسط للغدة فوق الكلوة ٨ . الشريان الكلوي ٩ . شريان الخصية في الرجل أو الشريان المبيضي في السيدة . رابعا . فرعان انتهائيان هما : الشريان الحرقفي المشترك الايمن والايسر

ونسذكر دائرة توزيع كل شريان منها مرتبة بحسب خروجها من أورطى البطن من أعلى الى أسفل

١ . شريان عضلة الحجاب الحاجز : ينشأ من أول أورطى البطن واحد على كل ناحية يبعث بفرع إلى الغدة فوق الكلوة يعرف بالشريان العلوي للغدة فوق الكلوة وبعد ذلك يوزع فروعاً للسطح السفلي لعضلة الحجاب الحاجز وينقسم الشريانان معاً ومع الشريانين الحامورى الحجابي الحاجزي

٢ . الشريان الباطني المحوري : وهو أكبر فروع أورطى البطن اذا استثنينا فرعيه الانتهائيين وينشأ من أمام أورطى البطن بعد شريان عضلة الحجاب الحاجز . يجري أولا أفقياً إلى الامام لمسافة قصيرة بين القص الذيلي للكبد من أعلى وغدة البنكرياس من أسفل وينقسم الى ثلاثة أقسام ١ . الشريان الكبدي وينقسم بعد سير قليل إلى قسمين الشريان الكبدي الايمن والايسر اللذين يدخلان

(شكل ١٢١) أحشاء البطن من الامام

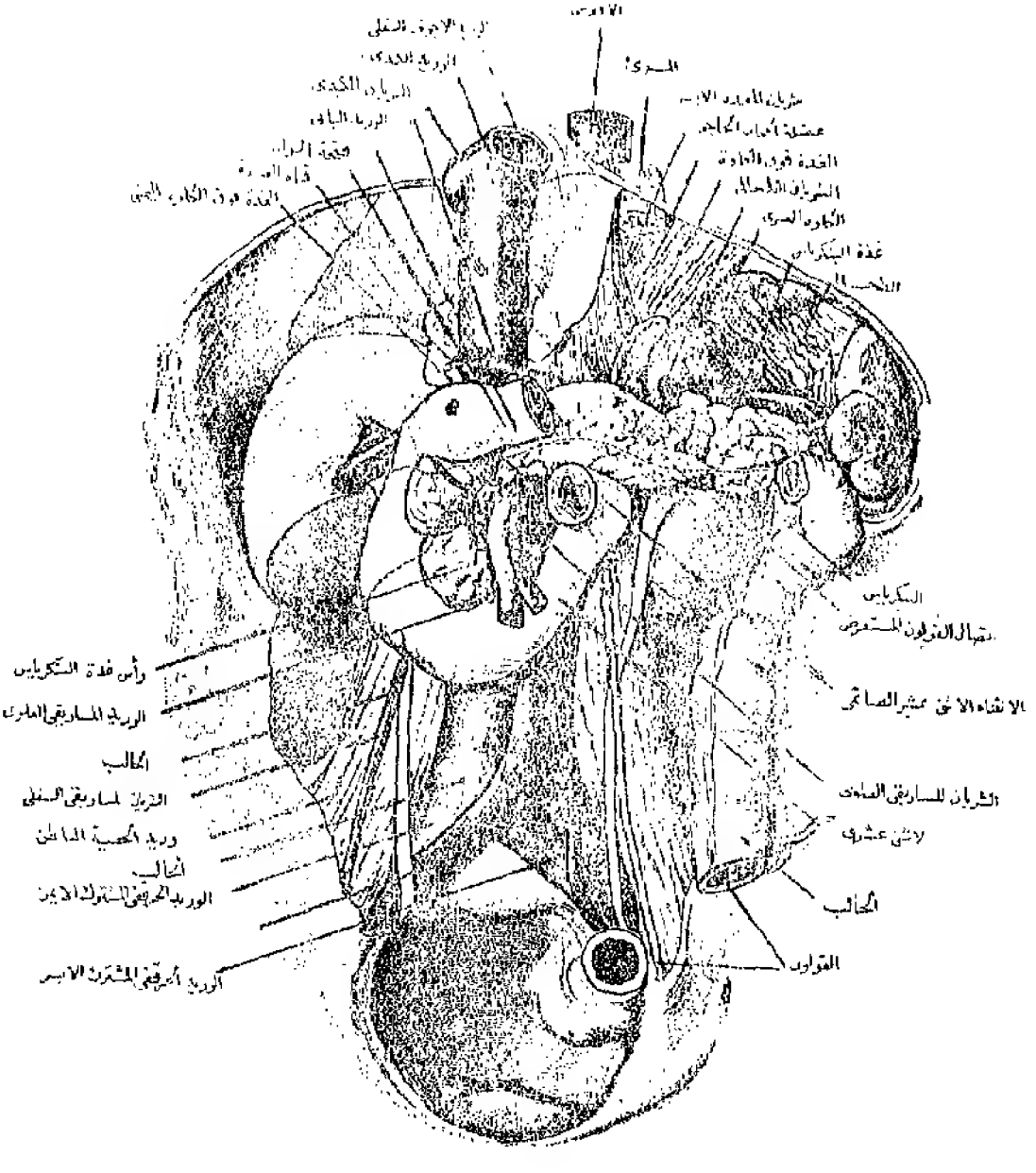

من فرجة الكبد لتغذية فص الكبد ب . الشريان الطحالي ويسير بمحاذاة الحرف العلوي للبنكرياس ويبعث بفروع كثيرة له ثم ينتهي عند فرجة الطحال بفروع متعددة أكثرها لتغذية الطحال وقليل منها لتغذية الانسجة المجاورة كالمعدة جـ . الشريان المعدي الايسر ويسير أعلى انحناء المعدة الصغير وبعد أن يبعث فروعا للمعدة وللمريء ينتهي بتفمعه مع الشريان المعدي الايمن .

٣ — الشريان المساريقي العلوي : يخرج من أورطي البطن تحت الشريان الباطني المحوري أمام القفرة القطنية الأولى وبالمستوى الافقي البوابي . يتجه إلى أسفل واليسار ويسرعان مايدخل بين طبقتي مساريقا الامعاء الدقيقة لتغذيتها بطريقة الاقواس المتشابكة التي تشبه نظام الضفائر وهي طريقة فريدة لتعذيتها تتناسب جداً مع حاجة تغذية الامعاء الدقيقة الخاصة بالهضم والامتصاص وينتهي وبالتفمم مع فرع من الشريان الحرقفي القولوني في المنطقة الحرقفية اليمنى ويغذي زيادة على الامعاء الدقيقة القولون الصاعد والقولون المستعرض من الامعاء الغليظة ويبعث ببعض فروعه لتغذية غدة البنكرياس (شكل ١٢٢)

٤ — الشريان المتوسط للغدة فوق الكلوة : وهو شريان صغير من كل ناحية يخرج من أورطي البطن أسفل الشريان المساريقي العلوي ويبعث فرعا لتغذية العقدة المحورية الباطنية ثم ينتهي في الغدة فوق الكلوة .

٥ — الشريان الكلوي : يخرج من الأورطي عند الحرف العلوي للفقرة القطنية الثانية تحت الشريان المساريقي العلوي واحد من كل ناحية وكثيرا ما يخرج الشريان الايسر أعلى قليلا من الايمن وذلك بالنسبة لموضع كل كلوة . وكل منهما شريان كبير جداً بالنسبة لغدة الكلوة التي يغذيها . ويتجه كل شريان إلى فرجة الكلوة حيث ينقسم إلى جملة أقسام وذلك بعد أن يبعث بفرع الغدة فوق الكلوة يسمى الشريان السفلي للغدة فوق الكلوة وفروعا أخرى للحالب .

٦ — شريان الخصية أو المبيض : يخرج واحد من كل ناحية وإنما من السطح الأمامي لاورطي البطن أسفل الشريان الكلوي ويتجه كل الى أسفل والوحشية في حالة شريان الخصية يدخل القناة الاربية من فتحتها الباطنة ويمر بها ويخرج من فتحتها الظاهرة مصطحبا الحبل المنوي إلى الخصية ليغذيها أما ان كان شريان المبيض فعند دخوله الحوض يتجه إلى الانسية ماراً أمام الشريان

الحرقفى الظاهر ثم يدخل بين طبقتى الرباط العريض الرحمى حتى يصل إلى فرجة المبيض فيغذيه بعد أن يكون قد بعث بفروع للجالب وللقناة الرحمية وللرباط المبيومى الرحمى وللرحم ذاته . وكلاهما ينشأ من أورطى البطن عند الفقرة القطنية الثانية دليلا على أن غدة الخصية أو المبيض قد تكونت من الحدبة التناسلية فى الجنين فى هذا الموضع . وعند نزوحها اصطحبت معها شريانها وتبعها وريدها اتباعاً للحقيقة (شكل ١٢٢)

٧ — الشريان المساريقى السفلى : ويخرج من أورطى البطن عند الفقرة القطنية الثالثة عند المستوى تحت الاضلاع خلف الاثنى عشرى ويتجه الى أسفل وراء البريتون حتى إذا ماوصل إلى منتصف الشريان الحرقفى المشترك ينتهى بابتداء الشريان البواسيرى العلوى أو المستقيمى العلوى ويغذى الاثنا عشر القولونى الطحالى والقولون النازل والقولون الحوضى .

٨ — الشريان العجزى المتوسط : يخرج من السطح الخلفى للاورطى قبيل نهايته أو انقسامه الى فرعيه الانتهائيين ويجرى أمام الفقرتين القطنيتين السفليتين وأمام العجز والعصعص حيث ينتهى وتنحصر أهميته أنه فى الحقيقة امتداد أورطى البطن ويغذى الذيل فى ذوات الذيل ولذلك يكون فى أنواع الحيوان من ذوات الذيل الطويل والاطراف الصغيرة أكبر من الشريان الحرقفى المشترك

٩ — الشرايين القطنية : هى أربعة على كل ناحية تخرج من خلف أورطى البطن كل أسفل فقرتين . يغذى الأنسجة بجدار البطن الخلفية ويبعث فرع خلفى يصحب الفروع الخلفية للاعصاب القطنية كما يبعث كل شريان فرعا شوكيا يدخل الى النخاع الشوكى عن طريق الثقب بين الفقرات

١٠ — الشريان الحرقفى المشترك : هو أحد الفرعين الانتهائيين لانقسام أورطى البطن على يسار جسم الفقرة القطنية الرابعة ويجرى الى أسفل والوحشية حتى ينتهى عند القرص الغضروفى بين الفقرة القطنية الخامسة والعجزية الاولى مقابل المفصل العجزى الحرقفى حيث ينقسم الى شريان حرقفى باطن . وحرقفى ظاهر . وليس للشريان الحرقفى المشترك فروعا نستحق الذكر غير فرعيه الانتهائيين

الشريان الحرقفى الباطن : هو أحد الفرعين الانتهائيين للشريان الحرقفى

المشترك ويخرج منه عند الحرف الانسى للعضلة الابسواسية يجرى الى الخلف والى أسفل فى الحوض إلى أن يصل إلى الحرف العلوى للثرم الوركى الكبير بنقسم إلى فرعين أمامى وخلفى . وتنحصر معظم فروعه لتغذية الاعضاء التي بالحوض وكذلك الانسجة التى تكون جدار الحوض وقاعه ويخرج من الفرع الامامى ٦ . الشريان السرى وامتداده فى البالغ هو الرباط السرى الوحشى ويخرج منه الشريان المثانى العلوى ٢ . الشريان البواسيرى المتوسط ويسمى كذلك الشريان المستقيمى المتوسط ٣ . الشريان المثانى السفلى . وهذه كلها لتغذية أعضاء الحوض وبعطى ٤. الشريان الساد ٥. والحيائى الباطن ٦. والآلى السفلى لتغذية أنسجة جدار الحوض وقاعه غير أنه فى السيدة يوزع الشريان المهبلى والشريان الرحمى معا بصحبة الشريان المستقيمى المتوسط إذا لم يكن نصيبهما من الفرع الامامى مباشرة (شكل ١٢٢)

أما الفرع الخلفى للشريان الحرقفى الباطن فينفرع إلى ١ . الشريان الحرقفى الفطى ٢ . والعجزى الوحشى ٣ . والآلى العلوى

الشريان الحيائى الباطن : هو أكبر أقسام الفرع الامامى للشريان الحرقفى الباطن ويجرى للخلف وأسفل أمام الضفيرة العجزية العصبية والعضلة المخروطية . وبعد أن يخترق الصفاق الحوضى يخرج من الحوض إلى المنطقة الآلية من الثرم الوركى الكبير . ثم يدخل إلى العجان بطريق الثرم الوركى الصغير ويجرى الى الامام بالجدار الوحشى للحفرة الوركية المستقيمية ومنها إلى الجيب الغائر للحاجز البولى التناسلى وبعد أن يغذى كل ما به يخترق الغشاء العجانى . ويدخل الجيب الظاهر منتهيا فى النهاية إلى الشريان الخلفى والشريان الغائر للقضيب أو البظر

الشريان المهبلى : يقابل الشريان المثانى السفلى فى الرجل يجرى إلى الامام فوق العضلة الرافعة للشرج إلى أن يصل إلى المهبل فيغذيه كما يبعث بفروع لتغذية المثانة والمستقيم وتنتهى فروعه العديدة بالتقدم مع فروع الشريان المهبلى المقابل له

الشريان الرحمى : قد ينشأ بالاشتراك مع الشريان المهبلى أو الشريان المستقيمى المتوسط . يجرى الى الامام على العضلة الرافعة للشرج الى أن يصل الى أسفل الرباط العريض الرحمى حيث يتصالب مع قناة الحالب مارا فوقها والى الامام وفوق الردب الوحشى المهبل وبعد ذلك يدخل بين طبقتى الرباط العريض ويسير بمحاذاة الحرف الوحشى لعنق الرحم ثم الرحم موزعا جملة فروع لتغذيتهما الى أن يصل قرب قاع الرحم فيتجه الى الوحشية ويواصل سيره الى أسفل القناة الرحمية حيث يبعث بفرع مبيضى يتقسم مع الشريان المبيضى .

ويغذى الشريان الرحمى الرحم وعنقه وجسمه وقاعه زيادة على تغذيته القناة الرحمية أى قناة فالوب والمبيض والرباط العريض والرباط المروم الرحميين والمهبل .

الشريان الحرقفى الظاهر : ينشأ من الشريان الحرقفى المشترك مقابل المفصل العجزى الحرقفى عند الغضروف الذى بين الفقرة القطنية الخامسة والعجز يجرى الى أسفل والوحشية بصحبة العضلة الاسواسية إلى ماوراء الرباط الأربى عند منتصفه حيث يسمى امتداده الشريان الفخذى وله فرعان الشريان الشراسيفى السفلى والشريان الحرقفى الدائرى العائر علاوة على فروعه الصغيرة للعضلات والاربطة المجاورة .

الفرع العانى غير العادى : ومما يستحق الذكر أن للشريان الشراسيفى السفلى فرع يستلزم كثيرا من العناية فى ظروف غير عادية وهو فرعه العانى الذى فى الاحوال العادية يتقسم مع الفرع العانى للشريان الساد وفى الظروف غير العادية وهى ليست كثيرة الحدوث أن يحل الفرع العانى للشريان الشراسيفى مكان الشريان الساد كله ويسمى حينئذ الفرع العانى غير العادى لمروره بالجهة الانسية عبر الحلقة الفخذية حتى يتمكن من الوصول الى الثقب المسدود .

الشريان الفخذى . يبتدىء كامتداد الشريان الحرقفى الظاهر خلف الرباط الاربى فى منتصفه يجرى بالمثلث الفخذى ثم بالقناة تحت العضلة الخياطية أى قناة العضلات المقربة حتى اذا ماخرج من هذه القناة الى المنطقة المأبضية سمى بالشريان المأبضى وذلك فى الثلث السفلى الخلفى للفخذ .

(شكل ١٢٢) قطاع سهمى متوسط لحوض أنثى

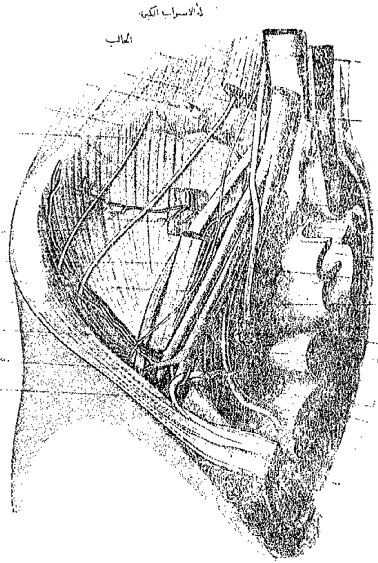

علاقات الشريان الفخذى : لايكاد يغطى الشريان الفخذى من الامام فى نصفه العلوى أى فى المثلث الفخذى غير الجلد والصفائح الظاهرة والغائرة التى أهمها الصفيحة العريضة للفخذ وجزؤها الغربانى أما من الخلف فتوجد العضلات الاسواسية والعانية والمقربة الطويلة أما فى نصفه السفلى أى فى القناة تحت العضلة الخياطية التى هى قناة مثلثة المقطع فى الثلث الانسى المتوسط من الفخذ وتتكون القناة بذلك من ثلاث عضلات كبيرة وهى ١. العضلة المتسعة الانسية الفخذية من الجهة الوحشية وأسفل ٢. والعضلة المقربة العظيمة من الانسية وأسفل ٣. والصفاق بينهما وتحت العضلة الخياطية من أعلى .

فروع الشريان الفخذى :

١. الشريان الحرقفى الدائرى السطحى ٢. الشراسيفى السطحى ٣. الحيائى الظاهر السطحى ٤. والغائر ٥. والفخذى الغائر ٦. الركبى النازل .

الشريان الفخذى الغائر : يخرج من الجانب الوحشى للشريان الفخذى بنحو أربعة سنتمترات أسفل الرباط الاربى ويتجه الى أسفل والانسية ويمر خلف الشريان الفخذى وخلف العضلة المقربة الطويلة على مقربة من الحرف الخلفى لمعظم الفخذ إلا أنه ينتهى تحت اسم الشريان الثاقب الرابع .

٢. فروع الشريان الفخذى الغائر : هى ١. الشريان الفخذى الدائرى الوحشى ٢. الشريان الدائرى الانسى وثلاثة شرايين ثاقبة تعرف بالشريان ٣. الثاقب الاول ٤. والثاقب الثانى ٥. والثاقب الثالث وتسمى بالاربعة الشرايين هذه بالثاقبة إذ تمر بفتحات بصفاق العضلات المقربة فى طريقها إلى المنطقة الخلفية للفخذ

٣. الشريان المأبضى : هو امتداد الشريان الفخذى من فتحة القناة تحت العضلة الخياطية التى تعرف بفتحة العضلة المقربة العظيمة ويمتد وسط الحفرة المأبضية بين عقدتى عظم الفخذ إلى أن ينتهى عند الحرف السفلى للعضلة

المأبضية حيث ينقسم إلى الشريان القصبي الامامي والشريان القصبي الخلفي ولا يغطيه من الخلف علاوة على الجلد والصفائح غير العضب المأبضي الانسي والوريد المأبضي الذي يقع خلف الشريان مباشرة . أما أمامه فيوجد السطح المأبضي لعظم الفخذ من أعلى . والمحفظة الليفية لمفصل الركبة في الوسط . والعضلة المأبضية وصفاقها من أسفل

فروع الشريان المأبضي : خلاف الفروع التي تغذي الجلد والعضلات يخرج منه خمسة فروع مفصلية شريان علوي وشريان سفلي على كل ناحية والشريان الخامس يعرف بالشريان المتوسط لمفصل الركبة ويدخلها من الخلف والوسط خلاف فرعيه الانتهائيين : الشريان القصبي الامامي والشريان القصبي الخلفي

الشريان القصبي الأمامي

الشريان القصبي الامامي هو الفرع الامامي من الفرعين الانتهائيين للشريان المأبضي . وينشأ من الحرف السفلي للعضلة المأبضية . ويتجه الى الامام وأسفل ويمر فوق الغشاء بين العظام ليصل إلى النقطة الامامية للساق ويواصل سيره أمام هذا الغشاء إلى أن يصل إلى الطرف السفلي لعظم القصبة أمام مفصل الكعب وسط الكعبين الأنسي والوحشي حيث ينتهي . ويسمى امتدادة بظهر القدم شريان ظهر القدم .

علاقات الشريان القصبي الامامي : يسير أمام الغشاء بين العظام غائرا بين العضلات الامامية للساق في نصفه العلوي أي بين العضلة القصبية الأمامية من الجهة الانسية والعضلة الطويلة الباسطة للاصابع والعضلة الطويلة الباسطة لابهام القدم من الجهة الوحشية . ويكون في جزئه العلوي أنسيا للعصب القصبي الامامي وفي الوسط خلفه وفي الجزء السفلي يكون أنسيا مرة أخرى للعصب المذكور .

فروع الشريان القصبي الأمامي : يوزع فرعين صغيرين وهو في خلف الساق قبل أن يصل إلى مكانه بالمنطقة الامامية وهما : ١ . الفرع الدائري

(شكل ١٢٣) عضلات أخمص القدم والشريان الاخمصى الانسى والوحشى

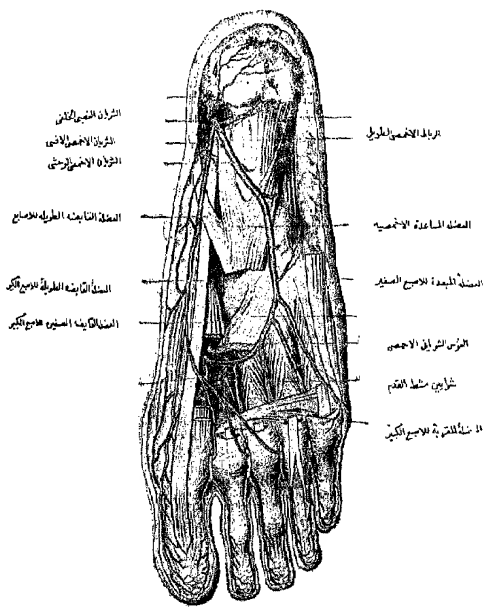

الشطوى ٢ . والفرع الراجع الخلفى أماً فى منطقة القدم الامامية فيوزع ٣ . الفرع راجع الأمامى ٤ . الشريان الكعبى الانسى الامامى ٥ . والشريان الكعبى الوحشى الامامى ٦ . فروع انغذية عضلات منطقة الامامية لمساق ٧ . وفروع انغذية الجلد الذى يغطيها .

شريان ظهر القـــدم : وهو امتداد الشريان القصبى الامامى وسط الكعبين من أمام مفصل الكعب ويجرى فوق العظم الزورقى فالعظم الزورقى والاسفينى المتوسط . ثم أعلى المسافة الاولى بين عظام مشط القدم حيث ينزح لاخمص القدم ويتصل بالقوس الشريانى الاخمصى وأهم فروعه ١ . الشريان الرسغى ٢ . والشرايين المقوسة ٣ . والشريان الظهرى الاول بالمسافة الاولى بين عظام مشط القدم ٤ . فروع للجلد ٥ . وفروع للعضلات ٦ . وفروع للمفاصل وعند وصوله إلى أخمص القدم واتصاله بالقوس الشريانى الاخمصى يعطى الشريان الاول الاخمصى .

الشريان القصبى الخلفى : هو الفرع الخلفى وأكبر الفرعين الانتهائيين للشريان المأبضى يبتدىء عند الطرف السفلى للعضلة المأبضية ويجرى بين عضلات الساق الخلفية الى أسفل وإلى الانسية حيث ينتهى عند الطرف السفلى لعظم القصبة بين الكعب الانسى وانتوء الانسى لعظم العقب بانقسامه إلى فرعين هما الشريان الاخمصى الانسى والوحشى .

علاقات الشريان القصبى الخلفى : يوجد أمامه العضلة القصبية الخلفية والعضلة الطويلة القابضة لابهام القدم والجزء السفلى للسطح الخلفى لعظم القصبة أما من خلفه فتوجد العضلة التوأمية والنعلية فى النصف العلوى تقريباً ويغطيه الجلد والصفائح فى الجزء السفلى .

فروع الشريان القصبى الخلفى : هى ١ الشريان الشظوى وهو أكبر فروعه وأهمها ٢ . وفرع مغذ لعظم القصبة ٣ . وفرع موصل للشريان

الشظوى ٤ . وفرع كعبى ٥ . وفروع عقبية أنسية ٦ . وفروع صغيرة للعضلات وللمفاصل وللجلد ٧ . والفرعان الانتهائيان الاخمصى الانسى والاخمصى الوحشى .

الشريان الأخمصى الأنسى : هو أصغر الفرعين الانتهائيين للشريان القصبى الخلفى . يسير إلى الامام بمحاذاة الحافة الانسية للقدم وبين عضلات أخمص القدم إلى أن يصل إلى رأس عظم مشط القدم الاول فيتصل بالفرع الاصبعى الشريان الاخمصى الاول ويواصل سيره على الحرف الانسى لابهام القدم حتى ينتهى بالتلاحم مع الشريان الاصبعى الوحشى لابهام القدم (شكل ١٢٣)

الشريان الأخمصى الوحشى : هو أكبر الفرعين الانتهائيين للشريان القصبى الخلفى يتجه الى امام والوحشية مصحوبا بالعصب باسمى باتجاه الى أن يصل الى قاعدة عظم مشط القدم الخامس ثم يغير اتجاهه الى الانسية ليصل الى قاعدة عظم مشط القدم الأول مكونا بذلك القوس الشريانى الأخمصى الذى يتصل فى الجهة الانسية بشريان ظهر القدم (شكل ١٢٣)

وفروعه هى فروع عقبية انسية . وأخرى للعضلات . وثالثة للمفاصل . ورابعة للجلد .

القوس الشريانى الأخمصى :

القوس الشريانى الأخمصى : هو قوس شريانى بأخمص القدم يتكون معظمه من الشريان الأخمصى الوحشى ويتكمل من جهته الإنسية باتصاله بشريان ظهر القدم ويقع هذا القوس مقابل قواعد العظام الثلاثة الوحشى لمشط القدم ويكون مصحوبا من الخلف بالقوس الاخمصى العصبى المكون معظمه من الفرع الغائر للعصب الاخمصى الوحشى (شكل ١٢٣)

فروع القوس الشريانى الاخمصى : هى ١ . ثلاثة شرايين ناقبة تمر من الثلاث المسافات بين عظام مشط القدم الوحشية لتتصل بالشرايين بين عظام المشط الخلفية ٢ . ثلاثة شرايين أخمصية بين عظام المشط تجرى فى المسافات

بين الاربعة الاصابع الوحشية ويبعث كل منها بشريان ناقب لظهر القدم وبعد ذلك ينقسم الى قسمين أخمصيين أصبعيين يغذى كل منهما جانبى أصبعين متجاورين ٣. وفرع أخمصى أصبعى للجهة الوحشية للاصبع الصغير .

ملاحظات عامة عن الشرايين وتوزيعها

١. تتركب جدران الشرايين : من ثلاث طبقات ا. نسيج ليفى من الخارج به جملة ألياف مرنة مطاطة فى الشرايين الكبيرة وتقل تدريجيا كلما صغر الشريان وتسمى هذه الطبقة الخارجية لجدار الشريان ب. الطبقة المتوسطة وتحتوى على عضلات غير إرادية تكون سميكة فى الشرايين الكبيرة وتصغر لحد طبقة واحدة بل وتنعدم فى الاوعية الصغيرة وينخلل هذه الطبقة بعض الانسجة الخلالية والانسجة المطاطة جـ. الطبقة الداخلية وهى عبارة عن خلايا بطانة الغشاء المصلى إندوثليوم ويربطها بالطبقة المتوسطة طبقة خلالية مرنة تعرف بالطبقة تحت بطانة الغشاء المصلى

٢. مواضع ضغط الشرايين أو ربطها :

نجد أن لكل شريان كبير موضعا مناسبا لضغطه لايقاف النزيف منه أو من أحد فروعه أثر اصابة أغلب الاحيان أو فى حالات مرضية ويكون هذا الموضع عادة مكان مسار الشريان فوق عظم مناسب يصلح لضغطة عليه ويكون موضعه أقرب للقلب من مكان الاصابة وأهم هذه المواضع هى :

ا. الشريان السباتى المشترك : يضغط للخلف أمام النتوء المستعرض للفقرة العنقية السادسة ولقد كان لضغط هذا الشريان فى الموضع المذكور شهرة تاريخية مأثورة إذ استعمله الجراحون فى القديم مدة من الزمن لتخدير مرضاهم قبل أجراء العمليات الجراحية وذلك قبل اكتشاف مواد التخدير التى نستعملها الآن وتفسير الامر ان يضغط الجراح الشريانين السباتيين المشتركين حتى يمنع وصول الدم فيهما الى المخ فيفقد المريض وعيه ويتم الجراح عمليته

ب . الشريان تحت الترقوه : يضغط الى أسفل على السطح العلوى للضلع الاول وهو فى ميزابه الخاص بهذا الضلع

ج . الشريان العضدى : ويضغط الى الوحشية أمام اندغام العضلة الغرابية العضدية وسط عظم العضد من الجهة الانسية

د . أورطى البطن : ويضغط فوق مكان انقسامه لفرعيه الانتهائيين أى أعلى والى يسار السرة

هـ . الشريان الفخذى : ويضغط وراء منتصف الرباط الاربى وأمام الفرع العانى الصاعد لعظم الحوض .

٣ . التفمم : وهو اتصال فروع الشريان الانتهائية الشعرية فى معظم الاحيان بفروع الشريان الآخر الذى يتفمم معه فيستطيع بذلك الدم أن يصل الى موضع ما بوساطة هذا التفمم بطريق آخر غير طريقه الاصلى أى طريق الشريان الآخر المتفمم معه أو فروعه . وفى أغلب الاحيان لا يتخذ الدم هذا الطريق الثانوى إلا إذا دعت الضرورة اليه ويوجد التفمم تقريبا فى كل أجزاء الجسم وإنما يكثر حول المفاصل حتى لا تعطل حركاتها المختلفة سير الدم فى أى فترة فى الزمن

وهذا التفمم عظيم الاهمية فى الحالات التى ينتج عنها إصابة الشرايين التى تحتم على الجراح ربطها لايقاف النزيف وبذلك يتوقف سير الدم فيها . فاذا كان المريض سعيد الحظ وصل الدم الى الطرف البعيد عن طريق التفمم وإلا اضطر الجراح لبتر الطرف

كما يوجد مواضع مهمة فى الجسم لا تتمتع بميزة التفمم أصلا أو على الأقل للدرجة تستطيع إنقاذ الموقف وقت الحاجة مثل الشرايين الاكليلية للقلب ولذلك اذا اعترض سير الدم فيها سبب ما مثل أنسداد أو نزيف أو ورم تسبب الموت الفجائى (ما يعرف بالذبحة الصدرية) واذا حدث بالشرايين الدماغية بالمخ فتوقف حالة الاصابات لا محالة شللا أو موتا فجائيا وكذلك فى الرئة والطحال وغيرها

(شكل ١١١) توزيع الاعصاب للجذع والاطراف

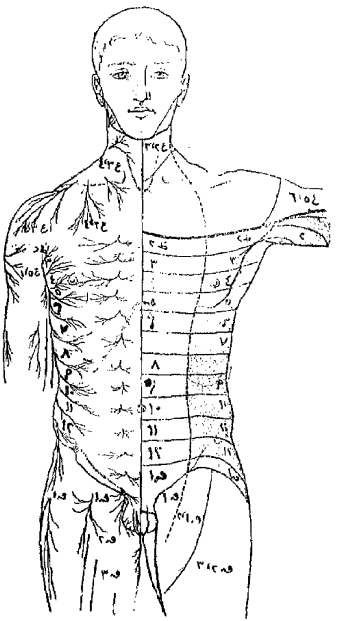

حيث لا تسبب موته فجائيا وانما تترك عاهة مستديمة بالعضو الذى تصيبه وتقلل من قدرته على قيامه بعمله

٤ . جس النبض : تجس النبض بسهولة ١ . بالشريان الكعبرى لانه تحت الجلد وأمام الطرف السفلى لعظم الكعبرة مباشرة ٢ . وكذلك بالشريان الوجهى وهو يتخطى الحرف السفلى لجسم الفك عند الزاوية الامامية السفلى للعضلة المضغية ٣ . وفى الشريان الصدغى السطحى وهو يتخطى القوس الوجنى من خلفه ٤ . وأمام الصماخ الاذنى الخارجى وجس النبض فى الحالتين الاخيرتين ضرورى فى حالة اعطاء العقير لمصعوبة جس النبض من الشريان الكعبرى وقت العمليات الجراحية كما يربط الشريان الوجهى أو يضغط عليه فى هذا الموضع فى حالة النزيف الشديد فى أصابات الوجه

٥ . يمكن السمع الى الشريان العضدى فى الحفرة المرفقية والى الشريان المأبضى فى الحفرة المأبضية عند قياس ضغط الدم بالجهاز الخاص بذلك

٦ . يربط أو يضغط على الطرف العلوى أى الطرف القريب للقلب للشريان لايقاف النزيف منه بخلاف الوريد فيربط ويضغط بعيدا عن القلب من مكان الاصابة أما الشريان السرى ووريده فسيأتى الكلام عليهما فى الدورة الدموية فى الجنين

الاوردة

الاوردة هى الاوعية التى تحمل الدم الفاسد الراجع فى خلايا الجسم بعد تغذيته حاملة معها الفضلات التى نتجت عن استحالة الغذاء وتمثيله وثانى اكسيد الكربون . وينشأ كل وريد من جملة أنابيب شعرية دقيقة جدا لا يمكن رؤيتها بالعين المجردة لصغرها من المسافات البينماوية حول خلايا الجسم المختلفة . وتتحد هذه القنوات الشعرية بعضها مع بعض فتكون قنوات اكبر منها وهكذا تتكون الاوردة صغيرة وتكبر باتحاد بعضها مع بعض كلما اقتربت من القلب

والاوردة تزيد كثيرا جدا عن الشرايين التى تصحبها فى عدد أوعيتها وتزيد عنها فى سعتها إذ أن مقطع الوريد يصل الى ضعف مقطع الشريان الذى يصحبه غالبا

ولسهولة وصف الاوردة تقسم الى :

١ . الاوردة الرئوية والوريد الكبرى ٢ . الوريد البابى وفروعه وإتصالاته

٣ . أوردة الجسم المهمة الأخرى

الاوردة الرئوية

الاوردة الرئوية وعددها أربعة يبدأ كل وريد منها بوساطة تجمع أوعية شعرية دقيقة عديدة تكون ضفائر على سطح حويصلات نسيج الرئة وينضم بعضها الى بعض مكونة فروعا اكبر فأكبر الى أن يخرج من كل فص وريد أى وريدان من الرئة اليسرى وثلاثة أوردة من الرئة اليمنى يجتمع العلوى والمتوسط منها إلى وريد واحد وبذلك يخرج من فرجة كل رئة وريدان يتجهان جهة القلب حيث ينتهيان بأن يصبا من ناحيتهما فى الاذين الايسر بعد أن يخترقا غشاء التامور وتختلف هذه الاوردة الرئوية عن غيرها من الاوردة الاخرى إذ أنها تحمل الى القلب دما نقيا وليست بها صمامات

الوريد الكبرى : سيوضح بالدورة الجنينية

الوريد البابى :

تشمل فروع الوريد البابى كل الأوعية الراجعة من القناة الهضمية بتجويف البطن ماعدا الجزء السفلى المستقيم والقناة الشرجية وكذلك الأوردة الوارنة من الغدد التى لها علاقة بالقناة الهضمية كالبنكرياس وكيس الصفراء والطحال وغيرها . وتنشأ هذه الفروع من جدران القناة الهضمية وتصحب الفروع الشريانية فى عمل أقواس ثلاثة وريدية تسهل عملية توزيع أغذية الجسم بعد هضمه وامتصاصه وتتجمع فروع هذه الاقواس إلى أوردة صغيرة فأكبر منها إلى أن تكون الفروع الاساسية التى يتكون منها الوريد البابى

ويتكون الوريد البابى من اتحاد الوريد المطحالى بالوريد المساريقى مقابل الفقرة القطنية الأولى وخلف عنق غدة البنكرياس على يمين الخط المتوسط ويتجها إلى أعلى حتى يصل إلى فرجة الكبد خلف الشريان الكبدى والقناة الكبدية حيث ينقسم كل منهما إلى قسمين أيمن وأيسر واحد لكل فص من فصى الكبد ويسمى

(شكل ١٦٤) الوريد الباب وفروعه واتصاله بالأوردة الأخرى

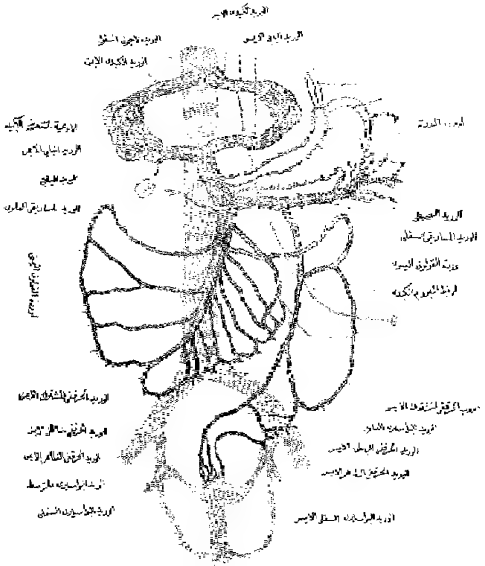

الوريد البابى الأيمن والآخر الوريد البابى الأيسر وينقسم كل منهما إلى جملة أوردة ثم ينقسم كل بدوره إلى أوردة أصغر فأصغر حتى ينتهى بأوعية شعرية وريدية بابية تصحب أفرع الشريان الكبدى والقناة الكبدية إلى المسافات بين خلايا الكبد وهناك ترسل بدورها محتوياتها إلى داخل الخلايا الكبدية حيث يتم دوران الدم فى الكبد فيرجع الدم من كل خلية بطريق وريد مركزى وسط الخلية الكبدية وتتجمع فروعة العديدة إلى الوريد الكبدى الأيمن من القص الأيمن وهكذا الايسر فى الميزاب المعد له خلف الكبد (شكل ١٢٤)

وأهم فروع الوريد البابى :

١ . الوريد الطحالى : الوارد من غدة الطحال والبنكرياس ويتكون من أ. فروع من فرجة الطحال ب . فروع من المعدة جـ . فروع من البنكرياس هـ . الوريد المساريقى السفلى الذى يبدأ كامتداد المستقيمى العلوى ويسمى البواسيرى العلوى ويتكون من فروع واردة من القولون الحوضى ومن القولون النازل من الأ ثناء الطحالى

٢ . الوريد المساريقى العلوى : ويلاحظ أن فروعه تصحب فروع الشريان المساريقى العلوى ترد فروعه من الاجزاء التى نشأت من الجزء المتوسط من القناة الهضمية الجنينية أى ١ . من جزء كبير من الاثنى عشرى ومن كل الامعاء الدقيقة ٢ . ومن البنكرياس ٣ . ومن الاعور والزائدة الدودية ٤ . ومن القولون الصاعد

٣ . الوريدان المعديان الايمن والأيسر : ويحملان الدم الراجع من المعدة

٤ . وريد كيس الصفراء : يرجع الدم من كيس الصفراء

ويلاحظ ١ . أن الوريد البابى وفروعه كالاوردة الرئوية ليس بها صمامات ٢ . ينشأ الوريد البابى كوريد بأوعية شعرية من جدران القناة الهضمية وينتهى كشريان بصحبة الشريان الكبدى بوساطة أوعية شعرية بخلايا الكبد ولذلك

يمتاز بأن به مجموعتين من الاوعية الشعرية ٣. ينقسم الوريدالباب وفروعه مع فروع الوريد الاجوف السفلى فى أكثر من عشر مناطق بتجويف البطن وبجداره الامامى ٤ . ولان الوريدالباب وفروعه خال من الصمامات ويستطيع الدم السير فيها للجهتين على السواء . وهذا مما يقلل الضرر ما أمكن عن الاجزاء التى تتعطل الدورة الدموية بها من امتصاص الطعام وتعويضها لها بالاحتفاظ بحيويتها والقيام بواجبها لحين تحسن أو زوال سبب حرمانها من مواردها

أوردة الطرف العلوى

تنقسم الأوردة الموجودة بالطرف العلوى إلى مجموعتين ١ . الأوردة السطحية وهى الاوعية الوريدية الموجودة تحت الجلد فى الصفائح السطحية ٢ . الاوردة الغائرة وهى الاوعية الوريدية التى تصحب الشرايين وكل من هاتين المجموعتين غنية بصماماتها الموجودة بها وان تكن الاوردة الغائرة أوفر حظا بكثرة صماماتها عن الاوردة السطحية

الأوردة السطحية للطرف العلوى

تنحصر الاوردة السطحية للطرف العلوى فى ثلاثة أوردة بفروعها وهى :

١ . الوريد الرأسى أو الوريد القفالى : تبتدىء الاوردة كطبيعتها بضفائر دقيقة بمرقد الظفر ويخرج منها وريد أصبعى على كل جانب من الاصبع ويتصل هذان الوريدان بجملة أوردة دقيقة من الانسجة حولها وتتحد بعضها مع بعض وتتجه إلى أعلى مكونة ثلاثة أوردة على الاقل بين عظام مشط اليد من الخلف وتعمل قوسا وريديا هو مبدأ الوريد القفالى . ويتصل به من الناحية الزندية وريد من الحرف الانسى للخنصر الذى هو مبدأ الوريد الباسيلق ويخرج الوريد القفالى من الجهة الكعبرية للقوس الوريدى متجها إلى أعلى وملتفا حول الحرف الكعبرى للساعد بعد أن يرد اليه جملة أوردة من أمام وخلف الساعد ثم يواصل سيره لاعلى فيتصل قبل بلوغه الحفرة المرفقية بالوريد المرفقى الوحشى بها فيصل إلى العضد للجهة الوحشية للعضلة ذات الرأسين العضدية حيث

يخترق الصفيحة الغائرة للعضد ويتحد بين العضلة الدالية والعضلة الصدرية العظيمة إلى أن يصب فى الوريد الابطى بعد أن يتخطى الشريان الابطى أسفل عظم الترقوة بقليل

٢ . الوريد الباسيليقى : أى الملوكى وينشأ كما ذكر من الطرف الزندى للقوس الوريدى خلف راحة اليد يجرى لاعلى وخلف الساعد إلى قرب الحفرة المرفقية فينزح إلى السطح الامامى للساعد حيث يتصل بالوريد المرفقى الانسى ويواصل سيره الى العضد فى ميزاب أنسى للعضلة ذات الرأسين العضدية وبعد أن يخترق الصفيحة الغائرة للعضد قرب وسطها يصحب الشريان العضدى ووريديه الرفيقين إلى أن يصب فى الوريد الابطى عند الحرف السفلى للعضلة المستديرة العظيمة

٣ . الوريد المتوسط : ينشأ من القوس الوريدى الامامى براحة اليد من الامام ويجرى فى منتصف السطح الامامى للساعد حتى إذا ماوصل أعلاه ينقسم إلى فرعين الوريد المرفقى الانسى وهو أكبرهما ويتصل بالوريد الباسيليقى . والوريد المرفقى الوحشى أصغر الفرعين ويصب فى الوريد القفالى وقد ينعدم الوريد المرفقى الوحشى أو يكون صغيرا جدا ويتصل الوريد المتوسط عند انقسامه بالوريد المرفقى الغائر الذى يصل الاوردة السطحية بالاوردة الغائرة

الأوردة الغائرة للطرف العلوى :

يصحب كل من القوس الشريانى الراحى السطحى والغائر وريدين رفيقين واحد من كل ناحية لكل قوس وهذه الاربعة الاوردة يصحبة الاوردة بين عظام المشط براحة اليد تكون نواة الاوردة الغائرة للساعد إذ تجتمع كلها فتكون وريدين رفيقين للشريان الكعبرى وآخرين رفيقين للشريان الزندى ويصطحب كل وريدين رفيقين شريانهما الى قرب مفصل الكوع أو المفصل المرفقى فيتحد كل اثنين منهما لتكوين وريد واحد يسير على ناحية من الشريان العضدى ويعرفان طبعا بالوريدين الرفيقين للشريان العضدى الذين ينتهيان فى الوريد الابطى عند الحرف السفلى للعضلة المستديرة العظيمة بعد أن يرد اليهما فروعا مقابلة لفروع

الشريان العضدى وفى بعض الاحيان يصب الوريد الانسى منهما فى الوريد الباسيليقى

الوريد الابطى : ينشأ من امتداد الوريد الباسيليقى أى الوريد الملوكى عند الحرف السفلى للعضلة المستديرة العظيمة إلى أن ينتهى عند الحرف الوحشى للضلع الاول حيث يسمى بالوريد تحت الترقوة

فروع الوريد الابطى : يرد اليه الوريد العضدى بتعميد ابتدائه والوريد الباسيليقى قرب انتهائه زيادة على فروعه المقابلة لفروع الشريان الابطى

أوردة الرأس والعنق

الوريد الودجى الباطن : يبتدىء الوريد الودجى الباطن بانتهاء الجيب الوريدى السينى أى الجزء الاخير من الجيب الوريدى المستعرض وذلك عند الثقب الودجى بقاعدة الجمجمة . يتجه الى أسفل بصحبة الشريان السباتى الباطن ثم الشريان السباتى المشترك للجهة الانسية للوريد والعصب الحائر الموجود بينهما من الخلف حتى يصل الى خلف الطرف القصى لعظم الترقوة فيتحد مع الوريد تحت الترقوة لتكوين الوريد اللاسم له .

علاقاته الامامية : يقع أمامه ١. العضلات تحت العظم اللامى ٢. الوريد الودجى الامامى ٣. العضلة اللوحية اللامسية ٤. العصب العنقى النازل ٥. والشريان المؤخرى ٦. والشريان الاذنى الخلفى ٧. والعصب المخى المساعد ٨. البطن الخلفية للعضلة ذات البطنين ٩. والعضلات الابرية الثلاث ١٠. والعصب الوجهى ١١. والغدة النكفية ١٢. والعضلة القصية الترقوية الحلمية .

فروع الوريد الودجى الباطن : بالجمجمة ١. الجيب الوريدى الصخرى السفلى . وبالعنق ٢. الاوردة البلعومية ٣. والوجهى المشترك ٤. والوريد اللسانى ٥. والوريد الدرقى العلوى والمتوسط

الوريد الوجهى المشترك : هو عبارة عن اتحاد الوريد الوجهى الامامى بالوريد الوجهى الخلفى . وينشأ الوريد الوجهى الامامى عند الزاوية الانسية للعين من اتحاد الوريد فوق البكرة والوريد فوق الحفرة الحجاجية يسير الى أسفل والوحشية مصحوبا بالشريان الوجهى حتى الحرف السفلى لجسم الفك السفلى ويدخل الى العنق ويتحد بالوريد الوجهى الخلفى الذى يتكون من اتحاد الوريد الوجهى الصدغى السطحى مع الوريد الصدغى المتوسط وبذلك يتكون الوريد المشترك الذى يصب فى الوريد الودجى الباطن

الوريد تحت الترقوة : يبتدئ بانتهاء الوريد الابطى الذى هو امتداده عند الحرف الوحشى للضلع الاول ثم يتجه الى أعلى والانسية صوب العنق مارا بمزاب خاص يعرف باسمه بالسطح العلوى للضلع الاول أمام الشريان المسمى باسمه وخلف عظم الترقوة حيث ينتهى عند طرفها الانسى باتحاده مع الوريد الودجى الباطن لتكوين الوريد اللامع له

فروع الوريد تحت الترقوة . الوريد الودجى الظاهر

الوريد الودجى الظاهر : يتكون من اتحاد الوريد الاذنى الخلفى بالفرع الخلفى للوريد الوجهى الخلفى ويتكون الوريد الاخير هذا من الوريد الصدغى السطحى والوريد الصدغى المتوسط

الوريد الودجى الامامى : ينشأ من أوردة صغيرة تحت الذقن ويتجه الى أسفل واحد على كل ناحية من الخط المتوسط حتى يصل الى قرب عظم القص ينقسم الى قسمين فرع يتجه الى الانسية ليتفهم مع فرع الوريد المقابل له والفرع الاكبر يتجه الى الوحشية حيث يصب فى الوريد الودجى الظاهر

أوردة العين

تجتمع الاوردة العديدة الراجعة من مقلة العين ومن الحفرة الحجاجية للعين الى وريدين فقط أكبرهما يعرف باسم الوريد العينى العلوى ويصب فى الجيب الوريدى المتكهف عن طريق الشرم العينى العلوى . والفرع الآخر يسمى بالوريد

العين السفلى الذى يخرج من الحفرة الحجاجية عن طريق الثرم العين السفلى ويصب فى الضفيرة الوريدية الجناحية .

الاوردة السحائية

الاوردة السحائية . تتكون كضفائر فى الام الجافية بين نسيج طبقتها السطحية بصحبة الشرايين السحائية وترد لمعظمها أوردة من بين طبقى عظم الجمجمة وتصب الاوردة السحائية إما بالجيوب الوريدية وإما بالاوردة خارج الجمجمة .

أوردة فروة الرأس

أوردة فروة الرأس . وهى ١. الوريد فوق البكرة ٢. والوريد فوق الحفرة الحجاجية ويكونان الوريد الوجهى الامامى ٣. والوريد الصدغى السطحى ٤. والوريد الاذنى الخلفى ٥. والوريد المؤخرى

الوريد اللاسم له الأيمن : يتكون خلف الطرف القصى لعظم الترقوة وأمام غشاء البلورا من اتحاد الوريد الودجى الباطن الايمن والوريد تحت الترقوة الايمن ويتجه إلى أسفل وقليلا للانسية حيث ينتهى باتحاده مع الوريد اللاسم له الايسر لتكوين الوريد الاجوف العلوى خلف الحرف السفلى لغضروف الضلع الاول ويبلغ طوله نحو ٥ر٢ سنتيمتراً

الوريد اللاسم له الايسر : ينشأ بالعنق من اتحاد الوريد الودجى الباطن الايسر والوريد تحت الترقوة الايسر خلف الطرف القصى لعظم الترقوة الايسر ويتجه بانحراف كبير إلى أسفل وإلى اليمين منحطياً الخط المتوسط حتى ينتهى باتحاده مع الوريد اللاسم له الايمن خلف الحرف السفلى لغضروف الضلع الاول الايمن حيث يتكون الوريد الاجوف العلوى وطوله ثلاثة أمثال الوريد الايمن أى ٥ر٧ سنتيمتراً

فروع الوريد اللاسم له : يرد اليه فى العنق ١. الوريد الودجى الباطن

٢. الوريد تحت الترقوة ٣. الوريد القفوي ٤ الوريد بين الاضلاع الخلفي الاول ٥. والقناة الليمفاوية اليمنى جهة اليمين أما القناة الليمفاوية الاساسية فجهة اليسار عند تلاقي الوريدين اللذين يكونان الوريد اللاسم له ورد اليه في الصدر ٦ الوريد الدرقي السفلي ٧ الوريد الثديي الباطن . وفي الجهة اليسرى الوريد بين الاضلاع العلوي

الوريد القفوي : ينشأ من انضفائر الشوكية الوريدية الباطنة ويخرج من القناة القفوية أعلى وخلف الفقرة الحاملة ثم يسير في الثقوب الموجودة بالنتوءات المستعرضة بشكل ضفيرة حول الشريان القفوي حتى إذا ما وصل الى النتوء المستعرض السادس خرج من ثقبه كوريد واحد متجهاً إلى الوريد اللاسم له حيث ينتهي **وأهم فروعه وريد من انضفائر الشوكية القفوية من كل ثقب بين القفرات من الثقوب الستة العليا زيادة على الاوردة الأخرى القفوية الأمامية والغائرة الواردة من عضلات العنق**

الوريد الثديي الباطن : ويتكون في الحقيقة من وريدين رفيقين يجري واحد على كل جانب من الشريان الثديي الباطن ويتحدان خلف الغضروف الثالث ويكونان وريدا واحدا يجري على الجانب الأنسي للشريان المذكور إلى أن يصب في الوريد اللاسم . وأهم فروعه ١. الاوردة بين الاضلاع الامامية الستة العليا ٢. الفروع الثاقبة التي تظهر على جانب عظم القص واحد من كل مسافة بين الاضلاع من الامام ٣. فروع من العضلات المجاورة ٤. فروع من الحاجز الصدري المتوسط ٥. فروع من غشاء التامور والتاموزا والغدة التيموسية ٦. والوريدان الرفيقان اللذان يتكون منهما الوريد

الوريد الدرقي السفلي : ينشأ من الغدة الدرقية والانسجة المجاورة لها ويتجه الى أسفل أمام القصبة الهوائية ويصب في الوريد اللاسم له .

الوريد الأجوف العلوي

يتكون الوريد الاجوف العلوي من اتحاد الوريدين اللاسم لهما خلف

عضروف الضلع الاول اليمين ويتجه الى أسفل ويدخل غشاء التامور عند عضروف الضلع الثانى الايمن ويواصل سيره حتى يصل الى أعلى الاذين الايمن بمحاذاة الحرف العلوى لغضروف الضلع الثالث . ويبلغ طوله ٥ سنتيمترات وليس به صمامات .

فروع الوريد الاجوف العلوى : ١ . الوريد اللاسم له الايمن ٢ . الوريد اللاسم له الايسر وهما اللذان باتحادهما يكونان الوريد الاجوف العلوى ٣ . الوريد الفردى ٤ . أوردة صغيرة من الحاجز الصدرى ومن غشاء القلب

الوريد الفردى : ينشأ فى تجويف البطن خلف الوريد الاجوف السفلى من الاوردة المطنية قرب الوريد الكلوى الايمن ثم يتجه الى أعلى و يدخل الى تجويف الصدر من فتحة الاورطى بعضلة الحجاب الحاجز ويواصل سيره خلف تجويف الصدر على يمين الاورطى حتى يصل الى الفقرة الظهرية الخامسة حيث ينقوس فوق جذع الرئة اليمنى ويصب فى الوريد الاجوف العلوى عند دخوله فى غشاء التامور وهذا الوريد مهم لانه يربط الوريد الاجوف العلوى بتجويف الصدر بالوريد الاجوف السفلى بتجويف البطن وان يكن به بعض الصمامات إلا أنها قليلة جدا وغير محكمة وبذلك ييسر للدم المرور فى الجهتين اذا دعت الحاجة

أوردة الطرف السفلى

تنقسم أوردة الطرف السفلى كأوردة الطرف العلوى أى الى أوردة سطحية وأوردة غائرة .

الاوردة السطحية للطرف السفلى

وتنشأ من القوس الوريدى الخلفى للقدم الذى يقع قرب رءوس عظام مشط القدم ويقابل تماما القوس الوريدى الخلفى لظهر اليد بالطرف العلوى ويخرج من طرفه الأنسى الوريد الصافن الطويل ومن طرفه الوحشى الوريد الصافن القصير

الوريد الصافن الطويل : ينشأ من الطرف الانسى للقوس الوريدى الخلفى

(شكل ١٢٥) الوريد الاجوف العلوى وفروعه

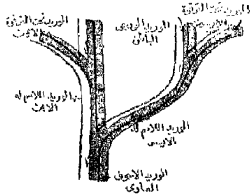

(شكل ١٢٦) الوريد الاجوف السفلى وفروعه

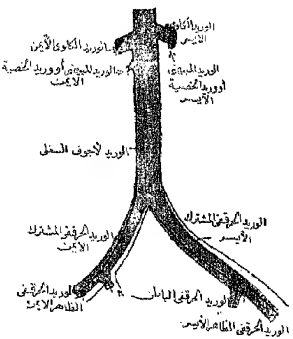

للقدم ويتجه الى أعلى مارا أمام الكعب الانسى متخطيا السطح الانسى لعظم القصبة حتى يصل الى حرفها الانسى ثم خلف الركبة من الجهة الانسية ويواصل سيره الى أمام وأعلى الفخذ حيث يخترق الصفيحة الغربالية ويصب فى الوريد الفخذى أسفل الرباط الاربى وبه جملة صمامات وترد اليه فروع عديدة من المنطقة التى يمر بها

الوريد الصافن القصير : ينشأ من الطرف الوحشى لظهر الوريدى الخلفى للقدم ثم يسير الى أعلى خلف الكعب الوحشى ثم خلف الساق الى الحفرة المأبضية حيث يخترق الصفيحة المأبضية ويصب فى الوريد المأبضى وترد اليه فروع لا بأس بها فى منطقته كذلك

الاوردة الغائرة للطرف السفلى

الاوردة الغائرة للطرف السفلى : تصحب أوردة الطرف السفلى شرايينه فى توزيعها وفروعها وعلاقاتها وهى أغنى بصماماتها من الاوردة السطحية ويصحب عادة كل شريان من شريانى الساق وريدين رفيقين

القوس الوريدى الانسى الغائر : يصحب القوس الشريانى الانسى وبعد أن ترد اليه الفروع بين عظام مشط القدم المكونة من الاوردة الاصبعية يخرج من طرفه الانسى الوريد الانسى ومن طرفه الوحشى الوريد الانسى الوحشى اللذين بعد أن يتصل كل منهما بالوريد السطحى فى جهته يمتدان وراء الكعب الانسى ويكونان الوريد القصبى الخلفى

الوريد القصبى الخلفى هما وريدان رفيقان : يصحبان الشريان المسمى باسمهما والمشترك معهما فى منطقتهما وعلاقاتهما ويرد اليهما فروع تقابل فروع الشريان أهمها الفرع الشظوى الى أن يتحدا بالوريد القصبى الامامى فيكونان الوريد المأبضى

الوريد القصبى الامامى : ويشمل كذلك وريدين رفيقين يصحبان

الشريان القصبي الامامي وهما امتدادا الوريدين الرفيقين الخلفيين المقدم ويتجهان الى أعلى الساق ثم يتخطيان الغشاء بين العظام بين عظمي الساق من أعلى ليصلا الى منطقة الساق الخلفية حيث يتحدان بالوريدين الرفيقين القصبيين الخلفيين ويكونان الوريدين المأبضيين وفروعهما تقابل فروع الشريان القصبي الامامي

الوريد المأبضي : ينشأ عند الحرف السفلي للعضلة المأبضية من اتحاد الوريدين الرفيقين القصبيين الامامي والخلفي ثم يتجه الى أعلى خلف الشريان المأبضي وأمام العصب المأبضي الذي يقع تحت الجلد مباشرة وينتهي عند فتحة العضلة المقربة العظيمة حيث يبتدىء الوريد الفخذي

وفروع الوريد المأبضي تقابل فروع شريان نماما زيادة على الوريد الصافن القصير

الوريد الفخذي : يبتدىء سيره بانتهاء الوريد المأبضي عند فتحة العضلة المقربة العظيمة ويتجه الى أعلى والوحشية خلف الشريان الفخذي حتى يصل الى خلف الرباط الاربي قرب منتصفه للجهة الانسية للشريان الفخذي حيث ينتهي ويبتدىء الوريد الحرقفي الظاهر

فروع الوريد الفخذي وعلاقاته : يرد الى الوريد الفخذي الوريد الصافن الطويل زيادة على الفروع التي تقابل فروع شريانه الفخذي وعلاقات الوريد المذكور هي نفس علاقات شريانه

أوردة الحوض

الوريد الحرقفي الظاهر : هو امتداد الوريد الفخذي يبدأ سيره من خلف الرباط الاربي عند منتصفه ويتجه الى أعلى بمحاذاة الحرف العلوي للحوض الحقيقي حتى يصل الى مقابل المفصل العجزي الحرقفي حيث يتحد بالوريد الحرقفي الباطن لتكوين الوريد الحرقفي المشترك

فروع الحرقفى الظاهر : هى ١ . الوريد الشراسيفى السفلى ٢. والوريد الدائرى الغائر ٣ . والاوردة العانية

الوريد الحرقفى الباطن : ويعرف بالوريد الحشى ينشأ عند الحافة العليا للثرم الورکى الكبير باتحاد الفروع العديدة المقابلة لفروع الشريان التى سبق ذكرها ماعدا الوريد الحرقفى القطنى الذى يصب عادة فى الوريد الحرقفى المشترك ويتجه الوريد الحرقفى الباطن إلى اعلى والانسية حتى يصل إلى حافة الحوض الحقيقى حيث يتحد بالوريد الحرقفى الظاهر ويكونان الوريد الحرقفى المشترك

غير أن كثيراً من فروع الوريد الحرقفى الباطن تبدأ بضفائر وريدية حول الاعضاء التى تنشأ منها بالحوض مثل ضفيرة المثانة وضفيرة البروستاتا وضفيرة المستقيم وكذلك ضفيرة المهبل والرحم والمبيض وهكذا

الوريد الحرقفى المشترك : ويتكون باتحاد الوريد الحرقفى الظاهر والباطن عند الحافة العليا للحوض الحقيقى أمام المفصل العجزى الحرقفى ويتجه إلى أعلى والانسية ليتحد مع الحرقفى المقابل له على يمين الفقرة القطنية الخامسة لتكوين الوريد الاجوف السفلى . والوريد الحرقفى المشترك الايسر أطول وأكثر انحرافاً من الوريد الايمن ويرد اليه الوريد العجزى المتوسط . وليس بهما صمامات

الوريد الأجوف السفلى :

يتكون من اتحاد الوريدين الحرقفيين المشتركين على يمين جسم الفقرة القطنية الخامسة بمحاذاة السطح بين الحديبتين الحرقفيتين خلف الشريان المشترك الأيمن ثم يتجه إلى أعلى على يمين أورطى البطن حتى إذا ماوصل إلى الكبد يمر فى ميزاب خاص به على سطحها الخلفى وقد يكون هذا الميزاب قناة فى بعض الاحيان وبعدها يواصل سيره حتى عضلة الحجاب الحاجز حيث يدخل فى تجويف الصدر بمروره وسط الياف صفاقها المتوسط بمحاذاة الفقرة الظهرية الثامنة من الخلف والغضروف السادس من الأمام لايجد بداً من اختراق غشاء القلب الليفى

ثم يمر خلف الغشاء المصلى ليدخل إلى الاذين الأيمن للقلب من أسفل والخلف ونشاهد عند فتحته بالأذين بقايا صمام يعرف بصمام الوريد الأجوف السفلى الذى لعب دوراً مهما فى الحياة الجنينية (شكل ١٢٦)

علاقات الوريد الاجوف :

يغطيه بالبطن من الامام ١. ابتداء الشريان الحرقفى المشترك الايمن ٢. الجزء الثالث من الاثنى عشرى ٣. البريتون فى بعض أجزائه ٤. مساريقا الامعاء الدقيقة ومحتوياته ثم ٥. رأس غدة البنكرياس ٦. والجزء الاول من الاثنى عشرى الذى يفصله عنه قناة الصفراء والوريد البابى ٧. والكبد . أما من الخلف فيوجد ١. أجسام الفقرات القطنية الثلاثة السفلى ٢. الرباط المستطيل الامامى ٣. العضلة الابسواسية اليمنى ٤. الجذع السمبثاوى الايمن ٥. الشريان القطنى الثالث والرابع الايمن ٦. والقائمة اليمنى لعضلة الحجاب الحاجز ٧. وجزء من الغدة فوق الكلوة ٨. والعقدة الباطنية المحورية ٩. والشريان الكلوى الايمن

فروع الوريد الأجوف السفلى :

زيادة على الوريدين الحرقفيين المشتركين يصب فيه ١. الأورده القطنية من الجهتين ٢. وريد الخصية أو المبيض جهة اليمين ٣. والوريد الكلوى ٤. والوريد فوق الكلوة ٥. والوريد الكبدى من كل جهة .

وكل من هذه الأوردة تقابل الشرايين التى باسمها غير أن وريد الخصية أو المبيض الايسر والوريد فوق الكلوة الايسر ينتهيان فى الوريد الكلوى الايسر .

ملاحظات عامة على الأوردة وتوزيعها

تتكون الاوردة من أوعية شعرية دقيقة من المسافات الليمفاوية فى كثير من الاحوال ويتحد بعضها مع بعض لتكون أوعية أكبر فأكبر ويرد إليها فى الوقت ذاته كثير من الاوعية الاخرى من الانسجة المجاورة لها وبذلك تكبر تدريجيا كلما قربت من القلب .

٢ . جدران الاوردة رقيقة جدا بالنسبة للشرايين التى تصحبها وذلك لان الاوردة لاتحتاج لعضلات قوية تساعد على دفع الدم لاستمرار الدورة الدموية كما هو الحال فى الشرايين ولذلك يكون ضغط الدم فى الاوردة الصغيرة بسيطا ويكاد ينعدم فى الاوردة المتوسطة الحجم أما فى الاوردة الكبرى فهو ضغط سلبى يساعد على سحب أو شفط الدم للقلب ولكنها تشبه الاوردة الكبيرة الشرايين فى أنها تتكون جدرانها من ثلاث طبقات وتنقص تدريجيا حتى تصبح مكونة من طبقة واحدة فى الاوعية الشعرية الوريدية .

٣ . بالاوردة الصغيرة والمتوسطة وقليل من الاوردة الكبيرة صمامات هلالية النوع يتكون كل منها من شرافتين نصف هلاليتين . وتوجد هذه الصمامات على مسافات متقاربة بالوريد بالنسبة لموقع الوريد من القلب فهى كثيرة ومتقاربة بالطرف السفلى متباعدة قليلة العدد فى الطرف العلوى . وعملها معاونة استمرار الدورة الدموية بانتظام . وتفسير ذلك أن انقباض عضلات الجسم والاطراف من أقوى العوامل التى تدفع الدم الوريدى لجهة القلب . وهذه الصمامات تمنع رجوعه بالمانى عند ارتخاء هذه العضلات وتهيىء هكذا للدم الوارد بعده وهكذا

٤ . الأوردة السطحية عديدة جداً تفوق العد والحصر خصوصاً فى بدئها إذ أن معظمها ينشأ بشكل ضفيرة يخرج منها جملة أوردة يتحد بعضها مع بعض تدريجياً على طول الطريق فتأتى إلى نهايتها وقد اجتمعت إلى وريد أو وريدين وتتصل دائماً بالاوردة الغائرة ولا يصحب الاوردة السطحية شرايين

٥ . الاوردة الغائرة قليلة العدد جداً بالنسبة للاوردة السطحية وتصحب شرايين تسمى باسمها وتتفق معها فى مسارها وتوزيعها . وفى بعض المواضع يصحب الشريان وريدين رقيقين واحد على كل جانب من الشريان كما هو مشاهد فى شرايين الساعد والساق والخط المتوسط الامامى بتجويف الصدر والبطن . وتتصل هذه الاوردة الغائرة بالاوردة السطحية ولها صماماتها ولا يفترق بنيان جدرانها عن الاوردة السطحية فى شىء

٦ . تتقدم الاوردة مثل تقدم الشرايين فى مواضع عدة وإنما تفوقها كثرة واتساعاً إذ كثيرا ما توجد بشكل ضفائر وذلك تلبية لحاجات الجسم وضروريته

خصوصاً فى الحالات الطارئة وأهم هذه الضفائر الوريدية هى ١. الضفائر الظاهرة والباطنة للقناة الفقرية والنخاع الشوكى ٢. ضفائر المنطقة المؤخرة للجمجمة والعنق ٣. ضفائر الحوض

٧. يتصل الوريد الاجوف العلوى بالوريد الاجوف السفلى بحملة أوردة بعضها داخل تجويف الصدر والبطن والبعض الآخر على سطح الجسم تحت الجلد وتتكون حلقة الاتصال الاولى التى بتجويف الصدر والبطن من ١. الوريد الفردى ٢. والوريدين نصفى الزوجى العلوى والسفلى ٣. والاوردة القطنية أما فى الحلقة الثانية السطحية فتتكون بوساطة ١. الوريد الشراسيفى العلوى والسفلى ٢. والوريد الحرقفى الدائرى ٣. والوريد الصدرى الوحشى ٤ والوريد الصدرى الشراسيفى ٥. والوريد الثديى الباطن ٦. والاوردة بين الاضلاع الخلفية والامامية ٧. والاوردة الشوكية والفقرية

٨. والوريد البابى وفروعه ليست بها صمامات ولذلك تسمح بمرور الدم بها فى كلا الاتجاهين وتتصل فروعه بعدة فروع من فروع الوريد الاجوف السفلى بتجويف البطن وبجدار البطن الامامى بغشاء العضلة المستقيمة الباطنية والرباط المنجلى البريتونى وتلعب هذه الاتصالات دورا مهما فى حالة انسداد الوريد البابى أو فروعه وحالات تليف الكبد أو تضخمه

٩. تتمدد الأوردة وتتعرج على نفسها وتتسع كثيرا مكونة الحالة المعروفة بالدوالى لظروف مرضية خاصة فى بعض الاحيان ويكثر حدوثها في أوردة الطرف السفلى خصوصا فى الوريد الصافن الطويل وفى أوردة الكبس والشفرين الكبيرين .

١٠. فى حالات النزيف من الاوردة يضغط على الوريد أو يربط من طرفه البعيد عن القلب

١١. يحمل كل من الأوردة الرئوية والوريد السرى دما نقيا كما يحمل الشريان الرئوى والشريانان السريان دما فاسدا وانما سميت كذلك بالنسبه لموقعها واتجاهها من القلب

(شكل ١٢٢) الدورة الدموية فى الجنين

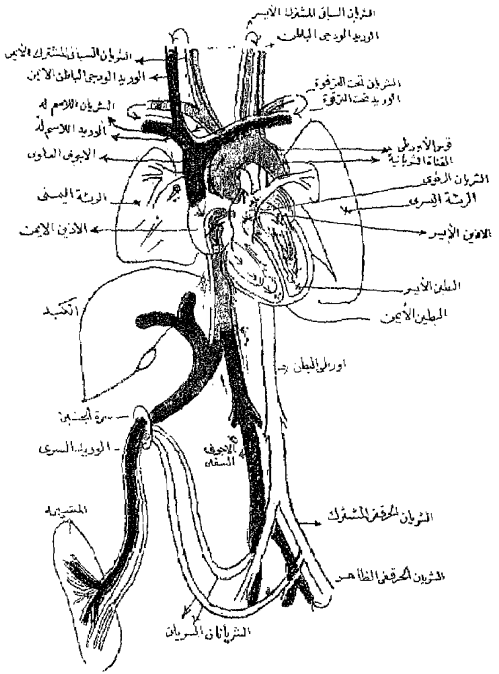

الدورة الدموية فى الجنين

تكون المشيمة حلقة الاتصال بين الأم والجنين فيخرج من المشيمة الدم التى بواسطة فروع الوريد السرى ثم الوريد نفسه مولياً وجهته قبلة قلب الجنين فيبدأ مرحلته بالحبل السرى الى أن يصل الى سرة الجنين فيخترقها ليدخل تجويف البطن ويسير خارج البريتون ولكنه محاط بالرباط المنجلى حتى إذا ماوصل إلى الكبد انقسم إلى فرعين فرع يقتصر رحلته ويكتفى أن ينفرد بتغذية غدة الكبد أما الفرع الآخر فيواصل سيره بعد أن يتحد بالوريد الاجوف السفلى الى الاذين الايمن بالقلب . وهناك عند مدخل الوريد الأجوف السفلى الأذين الأيمن صمام يسمى باسمه يهدى دم الوريد السرى والوريد الاجوف السفلى من الاذين الايمن إلى الاذين الايسر مباشرة وذلك عن طريق الثقب البيضى الموجود فى الحاجز بين الاذينين ومن الاذين الايسر يسير الدم إلى البطين الايسر عن طريق الصمام ذى الشرافتين أى المترال ومن البطين الايسر الى الاورطى الصاعد عن طريق صمام الاورطى حيث يخرج من الاورطى الصاعد الشريانان الاكليليان للقلب ثم إلى قوس الاورطى حيث يخرج منه الثلاثة الشرايين المهمة للعنق والرأس وهى الشريان اللاسم له والشريان السباتى الايسر والشريان تحت الترقوة الايسر قرب انتهاء قوس الاورطى . وبعد خروج الشرايين الثلاثة المذكورة يتصل بالقناة الشريانية الآتية من الشريان الرئوى قرب انقسامه ويواصل الدم سيره إلى الاورطى النازل بالصدر ثم البطن (شكل ١٢٧)

غير أن الدم الفاسد الذى يرجع من الرأس والعنق والطرفين العلويين ويجويف الصدر . بواسطة الوريد الاجوف العلوى يدخل إلى الاذين الايمن بالقلب ومنه إلى البطين الايمن ومن البطين الايمن إلى الشريان الرئوى ومنه يمر الدم بالقناة الشريانية إلى قوس الاورطى قرب انتهائه ومنه إلى الاورطى النازل بالصدر والبطن موزعا على كل منطقة حاجتها من فروعه حتى إذا ماوصل إلى قرب آخر الفقرات القطنية انقسم إلى شريانين حرقفيين مشتركين وكل منهما إلى فرعين حرقفيين باطنيين وحرقفيين ظاهرين . والشريانان الحرقفيان الباطنيان هما الشريانان السريان يسير كل منهما على جانب من مثانة الجنين ويتجهان إلى أعلى

والامام حتى يخرجا من تجويف البطن عن طريق سرة الجنين . ويدخلا الحبل السري بصحبة الوريد السري إلى أن يصلا إلى المشيمة حيث يلتقي الدم الفاسد السري ويتزود بما يلزم الجنين من مواد غذائية مع إعادته بالتالي للجنين بواسطة الوريد

والملاحظ في الدورة الدموية للجنين :

١ . يصل دم الوريد السري النقي أولا إلى الكبد ولذلك نجد أن الكبد في الجنين أكبر الاعضاء نسبيا ولذلك يشغل جزءا كبيرا من تجويف البطن

٢ . إن الدم الذي بالوريد الاجوف السفلي بعد تزوده بدم الوريد السري النقي يعتبر في الدرجة الثانية من النقاوة ويغذي الرأس والعنق والطرفين العلويين

٣ . يعتبر الدم بالاورطي النازل الصدري والباطني في الدرجة الثالثة من النقاوة إذ تزوده القناة الشريانية بالدم الفاسد من الشريان الرئوي ويغذي تجويف الصدر والبطن والحوض والطرفين السفليين ولذلك نجد أن الطرفين السفليين صغيران وأقل نموا بالنسبة للطرفين العلويين وكذلك أعضاء الحوض إذ أن نصيبها محدود من النمو

٤ . توجد فتحة بين الاذين الايمن والاذين الايسر في الحاجز بينهما وتعمل بمثابة صمام يسمح بمرور الدم من الاذين الايمن للاذين الايسر مباشرة ولا تسمح برجوعه للاذين الايمن بحال من الاحوال

٥ . صمام الوريد الاجوف السفلي الموجود عند مدخل الوريد بالاذين الايمن يوجه الدم الوارد من الوريد الأجوف السفلي للاذين الايمن ويهديه الى الاذين الايسر مباشرة بدون أن تتاح له الفرصة للاختلاط بالدم الفاسد الوارد من الأجوف العلوي للاذين الايمن

٦ . لا تعمل الرئتان أثناء الحياة الرحمية أي الحياة الجنينية ولذلك نجد أن الشريان الرئوي وفرعيه صغيرا جدا يكاد لا يكفي إلا لرجوع الدم من نسيج الرئتين فقط .

٧ القناة الشريانية توصل الدم الموجود بالشريان الرئوي إلى قوس الاورطي بعد خروج الشريان اللاسم له والسباتي الايسر وتحت الترقوة الايسر منه مدة الحياة الجنينية

٨. القناة الوريدية هي القناة التي تحمل الدم النقي من الوريد السري أو فرعه الايسر إلى الوريد الاجوف السفلي أثناء الحياة الرحمية (شكل ١٢٧)

أما التغيرات التي تحصل بعد الولاده فهي:

١. تبتدىء حركات التنفس فتتسع الرئتان ويتسع تبعا لهما الشريان الرئوي بفرعيه والاوردة الرئوية . وتنشأ بذلك الدورة الدموية الصغرى بالرئتين

٢. اتساع الرئتين بالتنفس يسمح للقلب أن يتخذ محله المختار بدوران حكيم يتسبب عنه انسداد القناة الشريانية تدريجا . ويتم انسدادها فى مدة أسبوع من الولادة ولكن تظل بقاياها طول الحياة باسم الرباط الشريانى

٣. لامتلاء الاذين الايسر من الاوردة الرئوية يتعادل الضغط بين الاذين الايمن والايسر وبذلك تلتصق شرافتا الثقب البيضي من ابتداء حركات التنفس وتلتحمان بعد مدة قصيرة ويعين مكانهما حفرة بسيطة تحتفظ بخط منحن لكل حرف من الشرافتين وتسمى الحفرة والخرف هذا باسم الثقب الاصلي

٤. يضمر كل من صمام الوريد الاجوف السفلي والشريانان السريان والوريد السري والقناة الشريانية الوريدية

الجهاز الليمفاوى

يعتبر الجهاز الليمفاوى ومايشمل من أوعية ليمفاوية وغدد ليمفاوية جزء مكملا للجهاز الوريدى فى القيام بتهيئة المواد الغذائية التى بالاوعية الشعرية الشريانية لامتصاصها واستحالتها الغذائية بخلايا معظم أنسجه الجسم ثم إعادة فضلاتها عن طريق الاوردة

ويعتبر كثير من ثقاة علم التشريح أن ارتباط الجهاز الليمفاوى بالجهاز الوريدى متين جدًّ لدرجة أنه يعتبر جزءا منه ويتناول أصله ونشأته

الأوعية الليمفاوية

تشبه الاوعية الليمفاوية الاوردة فى بنيانها بصفة عامة ولكنها تختلف عنها إذ أن ١. أوعيتها الشعرية أوسع من الاوعية الشعرية الوريدية ولكن أوعيتها

الليمفاوية بعد ذلك أضيق وأدق بكثير جداً من الاوعيه الوريدية ٢. بالاوعية الليمفاوية جملة صمامات تفوق عدداً صمامات الاوردة إذ هى على مسافات متقاربة جداً بعضها لبعض خلاف الاوردة . حتى أن بعض القنوات الليمفاوية الكبيرة تظهر كأنها مسبحة فى شكلها ٣. القنوات الليمفاوية تفوق العدد حصرا إذ أنها لا تميل كثيرا إلى اتحاد بعضها ببعض كما تفعل الاوردة ٤. يعترض طريق الاوعية الليمفاوية الغدد الليمفاوية (شكل ١٢٨)

القناة الواردة : وتحوى هذه القنوات السائل الليمفاوى . وهى إما قنوات واردة وهى التى ترد من الاطراف إلى الغدد ويدخل جملة منها إلى كل غدة من سطوحها المختلفة غير مكان فرجتها تخترق محفظتها الليفية وتواصل سيرها بين الزوائد الحاجزية فى الجزء القشرى للغدة حتى تصل لجرثيا النخاعى وهناك تتصل بالقنوات الناقلة

القناة الناقلة : تخرج من فرجة كل غدة قناة ناقلة واحدة وقد تكون هذه القناة الناقلة لغدة خاصة قناة واردة لغدة أخرى بعدها

وتجتمع هذه القنوات الناقلة بعضها ببعض مكونة قنوات أكبر فأكبر وتنتهى كل القنوات الناقلة الى قناتين أساسيتين وهما القناة الليمفاوية الصدرية وهى أكبرهما والقناة الليمفاوية الصدرية اليمنى

توزيع الأوعية الليمفاوية السطحية

توزيع الأوعية الليمفاوية السطحية : هى موجودة بطبقات الجلد وبالانسجة تحت الجلد وعادة تصحب الاوردة السطحية وتماثلها باتصالها بالاوعية الليمفاوية الغائرة فى مواضع معينة ثابتة وتضم هذه الاوعية السطحية ثلاث مجموعات تنتهى كل منها بمجموعة من الغدد الليمفاوية .

١. الاوعية الليمفاوية السطحية الواردة من جلد الطرف السفلى والعجان وأعضاء التناسل الظاهرة ومن الجذع أسفل السرة تنتهى كلها فى الغدد الليمفاوية بالمنطقة الاربية

٢. الاوعية الليمفاوية السطحية الواردة من الطرف العلوى ومن الجذع من

أعلى السرة إلى عظم الترقوة من الأمام ومنتصف العنق من الخلف تتجه إلى منطقة الإبط وتنتهي في الغدد الليمفاوية الإبطية (شكل ١٣٠)

٣. الأوعية الليمفاوية السطحية الواردة من فروة الرأس والوجه والجزء الباقي من العنق تنتهي في الغدد العنقية

الغدد الليمفاوية الغائرة

الغدد الليمفاوية الغائرة : موجودة تحت الصفائح الغائرة للجسم وتميل كثيرا إلى اصطحاب الأوردة الغائرة غير أن الأوعية الليمفاوية للأعضاء الداخلية تبحث دائما عن أقصر طريق لأقرب غدة ليمفاوية

وتنشأ غالبا الأوعية الغائرة من الأغشية المصلية المغاصل والأغشية المخاطية وتشق طريقها بين العضلات والأعضاء الأخرى إلى أن تصل إلى الغدد الخاصة بها وهي عادة أقرب الغدد لهذه الأوعية

الغدد الليمفاوية : تختلف الغدد الليمفاوية كثيرا في حجمها وشكلها فبعضها لا ترى بالعين المجردة وبعضها أكبر بكثير في ذلك (في حجم اللوزة) وبعضها كروي الشكل والبعض الآخر يشبه الكلوة شكلا وتتميز بأن للغدة الكبيرة منها درجة واضحة تخرج منها القناة الناقلة وورید . ويدخلها شريان بصحبتهما

تركيب الغدد الليمفاوية : تتركب الغدة الليمفاوية من ١. غشاء ليفي على شكل محفظة تغطي الغدة كلها ما عدا فرجتها ويخرج من السطح الباطن لهذه المحفظة جملة زوائد حاجزية غير كاملة إلى الداخل ٢. جزء قشري يحتوي على أجزاء لا تتبع ترتيبا خاصا من نسيج ليمفاوي بين الزوائد الحاجزية من المحفظة ٣. جزء نخاعي ويشمل الجيوب الليمفاوية حيث تجتمع القنوات الناقلة والقناة الواردة الليمفاوية بالغدة ويتم بينهما ما يلزم من تبادل السائل الليمفاوي ومحتوياته . وتتوسط هذه الجيوب بين أجزاء النخاع الذي لا يتخذ له عادة ترتيبا خاصا ٤. غير أن الغدة الليمفاوية غنية بأوعيتها إذ افورت بأنسجة الجسم الأخرى

يدخل إلى كل غدة جملة أوعية واردة بغير نظام خاصا من سطوحها غير مكان فرجتها كما يخرج من فرجتها وعاء ناقل واحد

وتنقسم الغدد الليمفاوية إلى ١. غدد سطحية موجودة تحت الجلد وتتصل بالقنوات الليمفاوية السطحية وهي قليلة العدد ٢. غدد غائرة وهي كثيرة العدد خصوصا فى منطقة الرأس والعنق وتجويف الصدر وتجويف البطن وتتصل بالقنوات الليمفاوية الغائرة

توزيع الغدد الليمفاوية

الغدد الليمفاوية بالرأس :

الغدد الليمفاوية بالرأس : تشمل غددا سطحية وغددا غائرة فالغدد السطحية هى :

١. غدد بالجزء العلوى للعضلة المنحرفة الظهرية يرد اليها القنوات الليمفاوية من خلف الرأس والعنق ٢. الغدد التى تقع عند اندغام العضلة القصية الترقوية الحلمية يرد اليها قنوات صوان الاذن وجزء الرأس خلفها ٣. غدد سطحية للغدة النكفية يرد اليها قنوات من الجزء العلوى الاكبر للوجه . (شكل ١٢٩)

والغدد الغائرة هى : ١. غدد وسط فصوص الغدة النكفية ترد اليها قنوات صماخ الاذن الخارجية . والاذن المتوسطة . وسقف الحنك . والانف والاجزاء الغائرة للوجنة ٢. غدد على سطح العضلة الجناحية الوحشية ترد اليها قنوات المنطقة الصدغية وجيوب الانف والحفرة الحجاجية (شكل ١٢٩)

الغدد الليمفاوية للعنق :

الغدد الليمفاوية للعنق : أهمها ١. غدد بمحاذاة الوريد الوجى الظاهر ٣. غدد بمحاذاة الوريد الوجى الأمامى ٣. غدد تحت الفك ٤. غدد تحت الذقن ٥. وغدد عديدة غائرة تحت العضلة القصية الترقوية الحلمية وبمحاذاة الوريد الوجى الباطن وترد الى كل من هذه الغدد قنوات الانسجة القريبة منها التى تأتى منها الاوردة التى تقع هذه الغدد بمحاذاتها

غدد الطرف العلوى :

غدد الطرف العلوى : الغدد السطحية هى : ١. غدد بمحاذاة الوريد

الباسيليقى أعلى العقدة الابسية وترد اليها القنوات السطحية من الثلاثة الاصابع ونصف جهة عظم الزند والجزء المقابل لها براحة اليد والجزء الزندى للساعد تم تواصل سيرها حتى مجموعة الابط الليمفاوية أما الاصبع والنصف جهة الكعبرية والجزء الوحشى لراحة اليد وناسور وللعضد فترد على غدد سطحية بين العضلة الدالية والعضلة الصدرية العظيمة تحت الترقوة بصحبة الوريد القفالى ومنها الى الغدد الابطية ويقع قليل من الغدد القائمة للطرف العلوى فى الحفرة المرفقية وخلف العقدة الابسية لعظم العضد ومعظمها بمحاذاة الوريد العضدى ومنها إلى المجموعة الابطية

الغدد الليمفاوية للصدر :

الغدد الليمفاوية للصدر : تشمل الغدد الليمفاوية ١ . لجدار الصدر ٢ . الغدد بين الاضلاع من الخلف ٣ الغدد التى بمحاذاة الشريان الثدى الباطن ٣ . غدد خلف عظم القص ٤ . غدد بمحاذاة منشأ عضلة الحجاب الحاجز . ب . وأما الغدد الليمفاوية لتجويف الصدر فهى ٥ . الغدد فوق التامور وبمحاذاة القصبة الهوائية ٦ . الغدد تحت القصبة الهوائية أى التى بين انقسامها إلى الشعبتين اليمنى واليسرى ٧ الغدد أمام التامور ٨ . الغدد عند فرجة كل رئة ٩ . والغدد داخل الرئة ١٠ . الغدد بمحاذاة الأورطى خلف التامور

ويلاحظ أن الغدد التى بمحاذاة الشريان الثدى الباطن تتصل بغدد الجهة المقابلة وترد القنوات اللمفية الواردة من الثدى أما قنوات الثدى الوحشية فترد الى الغدد الصدرية فالغدد الابطية والقنوات العليا الى الغدد تحت الترقوة والقنوات السفلى إلى الغدد الصدرية وقليل منها الى الغدد الشراسيفية العليا

الغدد الليمفاوية للبطن :

الغدد الليمفاوية للبطن : الغدد ١ . بجدار البطن قليلة جدا وتنحصر فى ١ . الغدد الاربعة العليا فوق الرباط الاربى ٢ . الغدد بمحاذاة الوريد الشراسيفى السفلى . ب . أما تجويف البطن فيضم أكبر عدد من الغدد الليمفاوية اذ يزيد عددها زيادة عظيمة عن كل غدد أجزاء الجسم الاخرى فى مجموعها ولسهولة وصفها تقسم الى

ثلاثة أقسام الاول الغدد بين طيات البريتون . ثانيا غدد الحوض . ثالثا الغدد بجدار البطن الخلفية

الغدد بين طيات البريتون :

الغدد بين طيات البريتون : وأهمها ١ . الغدد بين طيات الثرب الصغير ٢ . الغدد بالثرب الكبير ٣ . الغدد بالرباط الطحالي الكلوي . والمعدي الكلوي ٤ . الغدد بالرباط المعدي الحجابي ٥ . غدد مساريقا الزائدة الدودية والاعور ٦ . غدد مساريقا القولون المستعرض ٧ . أكثر من مائة أو مائتي غدة بمساريقا الامعاء الدقيقة ٨. غدد بمساريقا القولون الحوضي ٩ . غدد بين طبقتي الرباط العريض الرحمي . وكلها ترد إلى غدد جدار البطن الخلفية

الغدد الليمفاوية بالحوض :

الغدد الليمفاوية بالحوض : وتشمل غدد جدرانه وأعضائه وبادئ على مبارد اليها من الفخذ ومن المنطقة الآلية وأهمها ١ . غدد أمام عظم العجز بمحاذاة الشريان العجزي المتوسط ٢. غدد بين العانة والمثانة من الامام والجانبين بمحاذاة الشريان السري من كل جهة ٣. غدد بمحاذاة وحول الاوعية الحرقفية الباطنة وفروعها ٤ . غدد بجوار القولون الحوضي والرباط العريض الرحمي وترد قنوات كل هذه الغدد إلى غدد جدار البطن الخلفية

الغدد الليمفاوية بجدار البطن الخلفية :

الغدد الليمفاوية بجدار البطن الخلفية : هي عبارة عن مجموعات من الغدد الليمفاوية التي يرد اليها إما قنوات واردة مباشرة من أعضاء بتجويف البطن أو في الغالب من قنوات ناقلة من غدد أخرى منها ماذكر من الغدد بين طيات البريتون وغدد الحوض وأهمها ١ . غدد في الامام وعلى جانبي أورطى البطن والوريد الاجوف السفلي ٢ . غدد بمحاذاة الشريان الطحالي والمعدي والكبدي ٣. غدد بمحاذاة شرايين المساريقا وفروعها ٤ . غدد بمحاذاة وحول الشريانين الحرقفيين المشتركين ٥ . غدد بمحاذاة الشريان الحرقفي الظاهر ٦. غدد بجوار القولون الصاعد والنازل

(شكل ١٢٨) الغدد والقنوات الليمفاوية السطحية والغائرة

(عن كنتجهام)

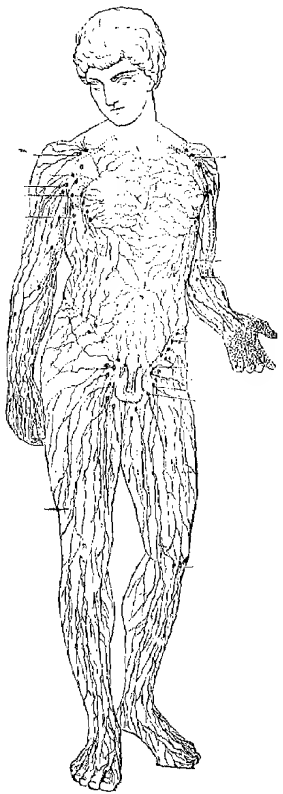

وتوجد هذه الغدد التي ترد اليها القنوات الليمفاوية من أعضاء التناسل الظاهرة والباطنة كل بمحاذاة أوعيته

الغدد الليمفاوية للطرف السفلي :

الغدد الليمفاوية للطرف السفلي : تقع الغدد السطحية منها ١ . غدد أسفل الرباط الاربي حول الطرف الانتهائي للوريد الصافن الطويل ويرد إليها القنوات الليمفاوية من الجزء الانسي للاصابع . ثلاثة أصابع ونصف . ومن الجزء الانسي لظهر القدم والساق والفخذ ٢ . غدد في الحفرة المأبضية عند الطرف الانتهائي للوريد الصافن القصير ويرد اليها القنوات الليمفاوية من الجزء الوحشي لظهر القدم بما فيها الاصبع والنصف الوحشية الباقية والجزء الوحشي للساق

أما الغدد العائرة فتقع ٣ . أسفل الرباط الاربي بمحاذاة الوريد الفخذي عند التهائه ويرد اليها ١ . كل قنوات الطرف السفلي ماعدا التي ترد على الغدد بالحفرة المأبضية ب . قنوات أعضاء التناسل الظاهرة . أما الغدد التي بالحفرة المأبضية فتتجه قنواتها القابلة إلى أعلى وتتصل في نهايتها بالغدد حول الشريان الحرقفي الباطن

القناة الليمفاوية الصدرية

تبدأ القناة الليمفاوية الصدرية بانبعاج في أولها يعرف بالصهريج الكيلوسي في تجويف البطن أمام الفقرتين القطنيتين الاولى والثانية وبين الاورطى من جهة والقائمة اليمنى لعضلة الحجاب الحاجز من الجهة الاخرى ويرد اليها السائل الليمفاوي من جانبي الجسم تحت عضلة الحجاب الحاجز ومن الجهة اليسرى فوقه

وتخرج القناة الصدرية من أعلى الصهريج الكيلوسي وتتجه الى أعلى فتنفذ الى الصدر عن طريق فتحة الاورطى بعضلة الحجاب الحاجز . وتواصل سيرها على يمين العمود الفقري في الجزء الخلفي للحاجز الصدر المتوسط خلف الحجاب الحاجز أولا ثم خلف المريء حتى إذا ما وصلت لفقرة الظهرية الخامسة تمر أمام العمود الفقري وتتخذ مكانها في الجزء العلوي من الحاجز الصدري المتوسط جهة اليسار وتظل صاعدة على يسار المريء حتى تصل إلى جذع العنق بين الشريان السباتي المشترك والشريان الفقري وتنتهي بأن تصب في الزاوية بين الوريد الوداجي

الباطن والوريد تحت الترقوة من أعلى بعد أن تنحنى أمام الشريان تحت الترقوة

والقناة الصدرية غنية بصماماتها حتى أنها تميز بسهولة فى كثير من الاحوال بشكلها المسبحى المعهود الذى اكتسبته من كثرة صماماتها المتقارب بعضها من بعض .

فروع القناة الصدرية :

ويرد إلى القناة الصدرية جملة فروع ليمفاوية انتهائية كبرى تسمى بالجذوع الليمفاوية ١ . الجذع القطنى ويرد اليه كل القنوات الناقلة التى تحمل اليها السائل الليمفاوى من الطرف السفلى ومن معظم أجزاء تجويف البطن وأعضاء الحوض وجدرانه ومن الكلوتين والغدتين فوق الكليتين ومن الجلد من السرة من أعلى إلى أخمص القدم لأسفل ٢ . الجذع المعدى المعوى ويرد اليه كل الاوعية الناقلة من الكبد والمعدة . والبنكرياس والطحال . والامعاء الدقيقة . ومعظم الامعاء الغليظة ٣. الجذعان الليمفاويان بين الاضلاع النازلان ويرد اليه الاوعية الناقلة من الغدد بين الاضلاع السفلى ويصلان إلى الصهريج الكيلوسى عن طريق فتحة الاورطى بعضلة الحجاب الحاجز

هـذه الفروع الخمسة تصل الى القناة الليمفاوية بجزئها المنبعج المعروف بالصهريج الكيلوسى غير أنه يصلها أثناء مرورها بالجزء الخلفى بالحاجز الصدرى المتوسط قنوات ناقلة من الغدد الخلفية بين الاضلاع ومن غدد المريء وغدد غشاء التامور الخلفية وغدد الكبد من أعلى والخلف واليمين

يصل القناة الليمفاوية فى الجزء العلوى من الحاجز الصدرى قنوات ناقلة من الغدد بين الاضلاع العليا

ويتصل بها جذعان مهمان فى أسفل العنق قبل انتهاء القناة الليمفاوية وهما ٤ . الجذع تحت الترقوة الايسر وترد اليه القنوات الناقلة المتجمعة من غدد الطرف العلوى الايسر ٥ . والجذع الودجى الايسر الذى ترد اليه القنوات الناقلة من غدد النصف الايسر من الرأس والعنق

وقد يجتمع هذان الجذعان فى جذع مشترك يسمى الجذع الليمفاوى اللاسم له الذى يرد الى القناة الصدرية قرب نهايتها

(شكل ١٢٩) الغدد الليمفاوية للرأس والعنق

(شكل ١٣٠) الاوعية الليمفاوية الواردة والناقلة لليد

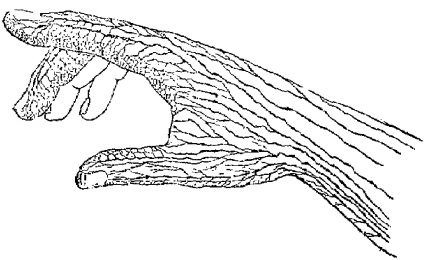

القناة الليمفاوية الصدرية اليمنى : توجد قناة ليمفاوية صدرية فى الجهة اليمنى وتسمى القناة الليمفاوية الصدرية اليمنى ويصلها إذ ذاك ١. التجذع تحت الترقوة الايمن ٢. التجذع الودجى الايمن ٣. التجذع الحجابى الحاجزى الصدرى الايمن . وتصب هذه القناة الصدرية اليمنى جهة اليمين عند التقاء الوريد الودجى الباطن الايمن بالوريد تحت الترقوة الايمن فى المكان الذى يقابل انتهاء القناة الصدرية الموجودة جهة اليسار (شكل ١٩١)

ملاحظات عامة على الجهاز الليمفاوى

١ . القنوات الليمفاوية خصوصا السطحية منها قنوات دقيقة جدا لدرجة لا يمكن رؤية معظمها بالعين المجردة . وهى كثيرة العدد لدرجة يتعذر معها أن تدخل تحت نظام خاص خصوصا فى قنواتها الاولية ولو أن جدرانها تشابه جدران الاوردة فى بنيانها وتكوينها إلا أن معظمها شفاف لدرجة تسمح برؤية السائل الكيلومى داخلها .

٢ . يصحب بل يلازم عدد كبير من الاوعية الليمفاوية السطحية والقائرة الاوردة فى مناطقها وتكثر المشاهد المحقق الذى لا خلاف فيه منشأ الاوعية الليمفاوية والوريديه معا فى منطقة واحدة ويتبع كل منها الآخر بدقة وعن كثب ونسير المجموعتان جنبا إلى جنب إلى آخر المرحلة حيث تنتهى الأوعية الليمفاوية فى عددها الخاصة وتجتمع الأوردة فى الوريد الاكبر منها على مقربة من المكان الذى به الغدد الليمفاوية فى أغلب الاحيان

وهذا ضمن العوامل التى من أجلها يعتقد العلماء أن منشأ الجهازين الليمفاوى والوريدى واحد فى التكوين . ومثل ذلك إن الاوعية الليمفاوية الواردة فى منطقة ابهام اليد ونصف السبابة من الخلف والابهام نشأ كما بنشأ الوريد القفالى وتتبعه متابعة الخادم الامين لسيده إلى أن ينتهيا فى نفس المنطقة فى المثلث الدالى الصدرى بين العضلة الدالية والصدرية العظيمة الاولى فى عددها . والثانى فى الوريد الابطى وبذلك تتابع الاوعية الليمفاوية خصوصا السطحية الاوعية والوريدية فى معظم الاحوال متابعة الصديقين المتلازمين اللذين لا يفترقان من منشئهما إلى نهايتهما

٣. تتخطى بعض الأوعية الليمفاوية الخط المتوسط الامامى للجسم فتربط بذلك نصفى الجسم بعضهما ببعض ومثال ذلك أن ترد إلى الغدد الليمفاوية التى بجاذاة الشريان العضدى الباطن الايمن أوعية ليمفاوية مقابلة من الجهة اليسرى وترد من نصفى اللسان الايمن واليسار أوعية ليمفاوية للغدد تحت الفك من كل ناحية

٤. إن الاوعية الليمفاوية غنية جدا بصماماتها المتقارب بعضها من بعض حتى أن القناة الليمفاوية الصدرية تظهر كأنها مسبحة . وهذه الصمامات من النوع الهلالى التى تشبه صمامات الاوردة كل الشبه (شكل ١٩)

٥. تلتهب الاوعية الليمفاوية التى ترد من مناطق بها التهابات تكون قد وصلتها العدوى ويظهر حينئذ مسارى هذه الاوعية كخطوط حمراء على سطح الجلد

٦ تمر الاوعية الليمفاوية أثناء سيرها من نشأتها إلى آخر مرحلتها بمجموعة واحدة على الاقل من الغدد الليمفاوية وقد تمر بمجموعتين أو أكثر وبذلك تكون بعض الاوعية الليمفاوية التى تقع بين مجموعتين من الغدد الليمفاوية ناقلة بالنسبة للغدد الاولى وواردة بالنسبة للغدد الثانية

٧. تتضخم الغدد الليمفاوية كرد فعل للامراض المختلفة وذلك لانها فى الواقع خط الدفاع الثانى فى الجسم ضد هجمات جراثيم الامراض المختلفة إذ تعتبر كرات الدم البيضاء أى الكرات المقاتلة منها خط الدفاع الاول . ويعتبر الدم بما فيه من مواد مقاومة ومعادلة لجراثيم الامراض مثل مادة الانسوتين خط الدفاع الثالث والاخير فى الجسم

٨ . ينجم عن تضخم الغدد الليمفاوية ضغط على الاجزاء المجاورة تختلف نتائجه باختلاف العضو المتأثر فمثلا ١. إذا تضخمت الغدد التى بفرجة الكبد ضغطت على قناة الصفراء وحبست الصفراء فى كيسها وحالت دون وصوله للامعاء وتكون النتيجة أن يمتص بالدورة الدموية ويحدث الرهقان ٢. وإذا تضخمت الغدد بجوار فرجة الرئة ضغطت على العصب الحائر أى المبخى العاشر وسببت سعالا جافا متعبا وكثيرا ما يحدث عند الاطفال ضعاف البنية ٣. وقد تضغط الغدد المتضخمة على ورید أو أوردة فتسبب أوزيما أى تورم فى جزء من الجسم وقد تصل إلى درجة الاستسقاء

(شكل ١٩١) القناة الليمفاوية الصدرية جهة اليسار واليمين

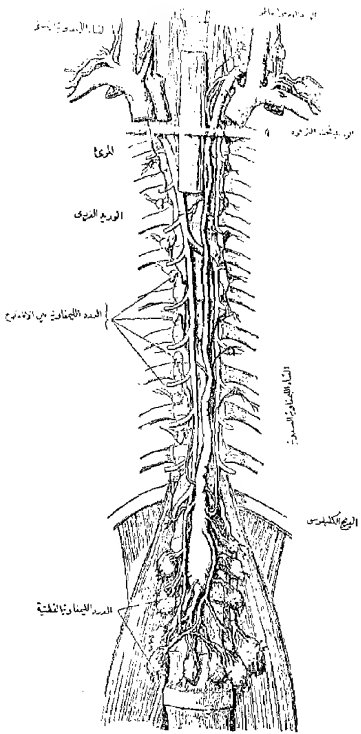

٩ . تضخم الغدد الليمفاوية من جراثيم السل والزهرى والسرطان والتهيج بعامة بكل الجراثيم أو الاجسام الغريبة التى تحاول الوصول إلى الدم

١٠ . الخراج هو عبارة عن تجمع صديد وهو النتيجة الاخيرة لمعركة بين الجراثيم . التى حاولت غزو جزء من أعضاء الجسم من جهة . وبين كرات الدم البيضاء أى الكرات المقاتلة التى تكون قد تغلبت عليها وأعدمتها من الجهة الاخرى

توجد الاوعية الليمفاوية فى كل أنسجة الجسم التى تتغذى بسائل الدم ماعدا الجهاز العصبى الرئيسى والاجزاء التى لا يتخللها أوعية دموية مثل الغضاريف والاظافر و بشرة الجلد والشعر فلا توجد بها أوعية ليمفاوية

١٢ . يقوم السائل المخى الشوكى بالمخ بعمل الجهاز الليمفاوى إذ أن الأوعية الدموية والاعصاب التى تتصل بالمخ والعمود الفقرى محاطة بمسافات تعرف بمسافات حول الاوعية وحول الاعصاب التى يملؤها السائل المخى الشوكى وتكون جزءا متما لدورته

١٣ . تعرض الغدد الليمفاوية مسارى الاوعية الليمفاوية بمثابة مراكز تفتيشية فتحتجز المواد غير النافعة للجسم والجراثيم والاجسام الغريبة ولهذا السبب إذا عملنا قطاعا فى غدة ليمفاوية فى الامعاء وقت عملية الهضم نجد أنها تتلون بلون الكيلوس . واذا عملنا قطاعا فى غدة من غدد فريحة الرئة نجدها سوداء بسبب ذرات الفحم فى المناطق الصناعية وقد نجدها صفراء من ذرات الكبريت أو فسفورية من الفسفور أو معدنية بالنسبة لتعرض الاشخاص لاستنشاق نحو تسوده هذه العناصر

١٤ . يقع انبعاج القناة الليمفاوية الصدرية أى الصهريج الكيلوسى على جانب جسم الفقرة القطنية الاولى والثانية قليلا الى اليمين فى جهة . و بين أورطى البطن من جهة أخرى . و بين قائمة عضلة الحجاب الحاجز من جهة ثالثة

ونلاحظ أن وضعه هذا وضع حكيم إذ يستعاض بنبضات الاورطى التى تتطرق الى الكيلوس الكيلوسى لدفع السائل الليمفاوى إلى أعلى داخل القناة الليمفاوية الصدرية واتمام الدورة الليمفاوية بدلا من أن يكون هناك قلب كاذب خاص بالجهاز الليمفاوى كما هو الحال فى بعض أنواع الحيوان

الفصل السادس

الجهاز التنفسي

يشمل الجهاز التنفسي ١. الأنف ٢. البلعوم ٣. الحنجرة ٤. القصبة الهوائية ٥. الشعب ٦. الرئتين ٧. غشاء البلورا

الأنف : ويرد شرحه ضمن الحواس

والبلعوم : ويرد ضمن أجزاء الجهاز الهضمي

الحنجرة

الحنجرة هي أحد أعضاء التنفس كما أنها تكيف الصوت في الانسان موضوعة بين قاعدة اللسان من أعلى والامام وبين القصبة الهوائية من أسفل تقع في الجزء الامامي العلوي للعنق مقابل الفقرات العنقية الثالثة والرابعة والخامسة تختلف في الرجل عن السيدة من حيث كبر حجمها وموضعها إذ أنها أكبر وأكثر انخفاضا في الرجل خصوصا بعد سن البلوغ . (شكل ١٣٥)

وتتكون الحنجرة من عدة غضاريف يتصل بعضها ببعض بمفاصل أربطة وعضلات وبعض الصفاقات تسمح لاجزائها بكثير من الحركات اللازمة للتنفس وعمليات أخرى ولاحراج بعض مختلف الاصوات . ويغطيها من الداخل غشاء مخاطي وأهم الغضاريف التي تتكون منها الحنجرة هي: ١. الغضروف الدرقي ٢. الغضروف الحلقي ٣. لسان المزمار ٤. الغضروفان الطهرجاليان

١. الغضروف الدرقي

الغضروف الدرقي : وهو أكبر غضروف في الحنجرة موضوع أسفل العظم اللامي ويتكون من صفيحتين كل منهما رباعية الشكل يتصل حرفاها الاماميين بعضهما ببعض في الخط المتوسط وسط العنق ويكون الحرفان في ملتهما الاعلى على هيئة بروز الى الامام يسمى البروز الحنجري أو « تفاحة آدم » ويظهر هذا

(شكل ١٨٨) الحنجرة والقصبة الهوائية والعشب

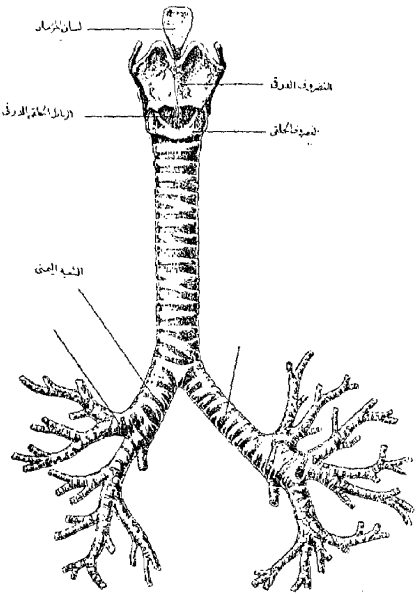

(شكل ١٨٩) العظم اللامي

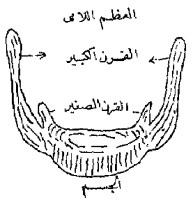

والبروز واضحا فى الرجل ولا يكاد يرى فى كثير من السيدات . ولكل غضروف زيادة عن الحرف الأمامى الذى ذكر حرف خلفى . وحرف علوى . وحرف سفلى أما الحرفان الخلفيان فيتباعد بعضها عن بعض ولا يتصلان أى اتصال مباشر .

أما الحرف العلوى من كل ناحية فيتصل بأسفل العظم اللامى بوساطة النتوء الدرقى اللامى . ويتصل الحرف السفلى بالحرف العلوى للغضروف الحلقى بالنتوء الحلقى الدرقى من كل ناحية (شكل ١٣١)

٢ . الغضروف الحلقى :

الغضروف الحلقى : هو كاسمه غضروف حلقى عريض من الخلف ضيق من الامام يقع بين الغضروف الدرقى من أعلى وحلقات القصبة الهوائية من أسفل . ويتصل بالغضروف الحلقى من الخارج بحملة عضلات

٣ لسان المزمار :

لسان المزمار : هو عبارة عن نسيج ليفى غضروفى مثلث الشكل يشبه ورقة الشجرة موضوع خلف قاعدة اللسان وجسم العظم اللامى والغضروف الدرقى وأمام الحنجرة فتضيقه من أسفل ويتصل برباط بالزاوية بين صفيحتى الغضروف الدرقى من الداخل ومن أعلى أما قاعدته فحدبة لاعلى وسائبة (شكل ١٨٨)

٤ . الغضروف الطهرجاليان :

الغضروف الطهرجاليان : واحد على كل ناحية . هرمى الشكل موضوع بقاعدته فوق الجزء العلوى الخلفى للغضروف الحلقى ويتصل به بعض العضلات والأربطة وأوتار الصوت التى تتصل ببروز أمامى لكل غضروف من جهته . ولكل غضروف بروز وحشى يعرف بالبروز العضلى الطهرجالياني يتصل ببعض عضلات الصوت (شكل ١٩٢)

الحنجرة من الداخل

ويغطى الحنجرة من الداخل غشاء مخاطى ومدخلها مائل لاعلى وللخلف يواجه الجزء الحنجرى للبلعوم يحدها من الامام لسان المزمار ومن الخلف وأسفل

الغشاء المخاطى بين الغضروفين الظهريين اليانين ويوجد أسفله أعلى جزء فى الحنجرة ويعرف بالدهليز المذى يعد من أعلى وترى الصوت الكاذبين ومن أسفل وترى الصوت الحقيقيين وبينهما فتحة تعرف بفتحة المزمار أو فتحة الحنجرة . والغشاء المخاطى المغطى لوترى الصوت الحقيقيين يتصل بهما اتصالا وثيقا بحيث لا يوجد تحتهما نسيج تحت الغشاء المخاطى لدرجة أن الالتهابات الخافقة لا تؤثر فيهما كما تؤثر فى الاغشية المخاطية الاخرى (شكل ١٣٥ ، ١٣٦)

القصبة الهوائية

القصبة الهوائية هى أنبوبة عضلية غضروفية مخاطية تلى الحنجرة مباشرة وتتكون من جملة حلقات غضروفية غير كاملة من الخلف بينهما عضلات حلقية غير إرادية تصل الحلقات الغضروفية بعضها ببعض يبلغ طولها عشرة سنتيمترات موضوعة أسفل العنق وأعلى تجويف الصدر من الغضروف الحلقى مقابل الفقرة العنقية السادسة الى الفقرة الظهرية الرابعة حيث تنقسم إلى شعبتين شعبة لكل رئة والقصبة الهوائية أسطوانية الشكل من الأمام والجانبين فقط أما من الخلف فانها مسطحة أى مستوية إذ أن حلقاتها الغضروفية كما ذكر حلقات ولكنها ناقصة من الخلف ويغطيها غشاء مخاطى يتميز بأهداب عديدة تعمل ليل نهار على تنقية هواء الشهيق (شكل ١٨٨)

الشعبة اليمنى :

الشعبة اليمنى أوسع وأقصر وأقل انحرافاً من الشعبة اليسرى ولذلك تظهر كأنها امتداد القصبة الهوائية ويثبت هذا المشاهدات الاكلينيكية إذ أن الاجسام الغريبة التى تدخل الحنجرة عفوا تصل عادة الى الشعبة اليمنى . تمتد الشعبة من انقسام القصبة الهوائية عند الفقرة الظهرية الرابعة الى أن تصل الى قرعة الرئة اليمنى مصحوبة بالشريان والاوردة الرئوية وأوعية الليمفاوية وضفائر عصبية

الشعبة اليسرى :

الشعبة اليسرى : أطول وأضيق وأكثر انحرافا بالنسبة للقصبة الهوائية عن الشعبة اليمنى بسبب وضع القلب لليسار . وتتجه الى اليسار وأسفل حتى تصل

(شكل ١٣١) العظم اللامى وغضاريف الحنجرة من الامام

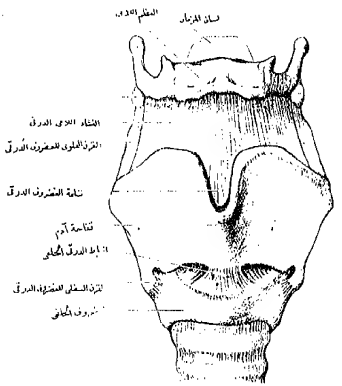

(شكل ١٣٢) القصبة الهوائية والرئتان من الأمام

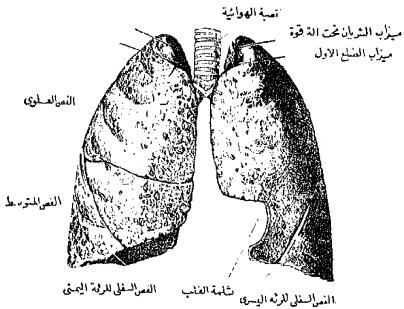

إلى فرجة الرئة اليسرى وهى كذلك مصحوبة بالشرايين والأوردة والأوعية الليمفاوية وضفائر عصبية.

وتنقسم كل من هاتين الشعبتين إلى أقسام أصغر منها وهذه بدورها تنقسم إلى أقسام أصغر فأصغر حتى تنتهى بعدد يفوق الحصر من شعب صغيرة دقيقة جدا ينتهى كل منها بالحويصلات الرئوية التى يتكون منها نسيج الرئة (شكل ١٨٨)

الاوعية والاعصاب : يغذى القصبة الهوائية والشعبتين وبقية الشعب فروع من الشريان الدرقى السفلى وثلاثة شرايين شعبية من أورطى الصدر أو فروعه ومن فروع الشرايين بين الاضلاع اليمنى والاوردة التى تصحب هذه الشرايين وتتغذى بفروع العصبين الحائرين أى العصب المخى العاشر اليمين واليسار وفروع سمبثاوية عديدة أكثرها على شكل ضفائر.

الرئتان

الرئتان هما عضوا التنفس المهمان موضوعتان فى تجويف الصدر يفصل احداهما عن الاخرى القلب بغشائه وبعض أنسجة تجويف الصدر والأخرى وتوجد رئة على جانب.

تشبه الرئة المخروط إذ لها ١. قمة مدببة تتجه إلى أعلى وتصعد حتى أسفل العنق أعلى الضلع الاول ٢. وقاعدة إلى أسفل محيطها هلالى الشكل مقسمة وقعرة ترتكز على عضلة الحجاب الحاجز ولا يفصلها عنها الا غشاء البلورا وهى سطحان أصغرهما ٣. سطح أنسى مقعر لارتكاز القلب وأوعيته عليه وبه فرجة الرئة حيث يدخل إلى الرئة وتخرج منها الشعبتان والشرايين والاوردة والاوعية الليمفاوية والاعصاب والسطح الاكبر هو ٤. السطح الوحشى ويشمل الوجهة الامامية والوحشية والخلفية للرئة وهو سطح محدب من أعلى لاسفل ومن الامام الى الوحشية وللخلف ويواجه الاضلاع وغضاريفها والمسافات بين الاضلاع. ولكل رئة زيادة على القاعدة والسطحين ثلاثة حواف ٥. حافة قاعدية تفصل القاعدة عن السطحين الآخرين ٦. وحرف أمامى رقيق ٧. وخلفى تخين يفصل كل منهما السطح الانسى عن السطح الوحشى من الامام ومن الخلف (شكل ١٣٢)

فرجة الرئة :

فرجة الرئة . هو مكان اتصال الشعبة والاوعية والاعصاب الرئوية وسط السطح الانسى لكل رئة تقريبا وتقع الفرجة اليمنى خلف الاذين الايمن والوريد الاجوف العلوى أما الفرجة اليسرى فموضوعة أسفل قوس الاورطى وأمام الاورطى النازل

نسيج الرئة :

يتركب جسم الرئة من فصوص صغيرة لاعدد لها يحتوى كل منها على جملة حويصلات هوائية ويحيط بكل حويصلة شبكة صغيرة شريانية وأخرى وريدية وثالثة ليمفاوية وتتصل كل حويصلة بقناة صغيرة تعرف باسم شعبة شعيرية يتحد بعضها مع بعض لتكوين شعب أكبر فأكبر حتى ينتهى الامر لتكوين شعبة واحدة لكل فص من فصوص الرئة وتتحد هذه كلها بعضها إلى بعض لتكون شعبة واحدة يمنى وأخرى يسرى وتتحد الشعبتان لتكوين القصبة الهوائية

وتتركب القصبة الهوائية والشعبتان والشعب الكبيرة التى تليها من غضاريف حلقية غير كاملة من الخلف وان تكن الشعب التى تليها وهى أصغر منها وحلقاتها كاملة . ويكمل الغضاريف الحلقية الناقصة عضلات طولية غير ارادية كما يربط الغضاريف الحلقية كلها بعضها مع بعض عضلات حلقية غير ارادية بين بعضها البعض . أما الشعب التى تليها والاصغر منها فلا يدخل فى تركيبها شىء من الغضروف بل تقتصر جدرانها على الانسجة العضلية . غير أن الشعب الانتهائية الشعيرية والحويصلات الهوائية لاتحتوى جدرانها على أكثر من طبقة واحدة من البشرة المخاطية أى الاندوثليوم (شكل ١٨٨)

وتتميز الرئة اليمنى عن اليسرى بأن الرئة اليمنى ١. قصيرة وعريضة بخلاف اليسرى فأطول وأقل تخانة منها ٢. بها ثلاثة فصوص بينما اليسرى بها فصان فقط عادة ٣. حرفها الامامى رأسى تقريبا إذ استثنينا تحدبا بسيطا به . أما الحرف الامامى للرئة اليسرى فبها تقعير كبير لليسار يسمى شرم الرئة اليسرى ٤. سطح الرئة الانسى به تقعير للجزء الايمن للقلب بينما السطح الانسى للرئة

(١٣٣) السطح الأنسى للرئة اليمنى

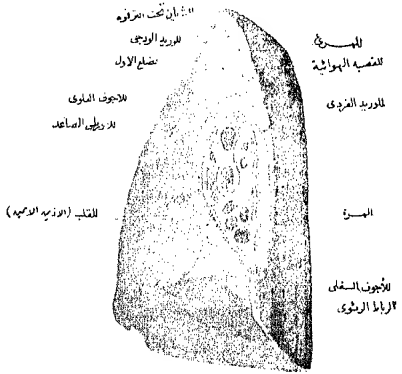

(شكل ١٣٤) السطح الأنسى للرئة اليسرى

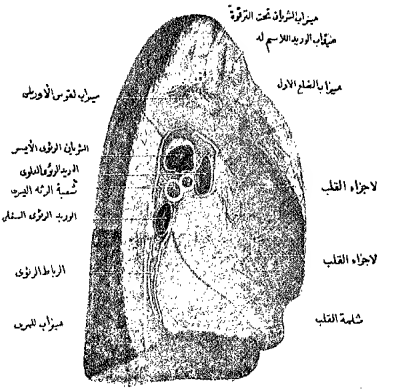

اليسرى فيه تتغير أكبر وأكثر وضوحا للجزء الايسر للقلب ٥. قاعدة الرئة اليمنى مقعرة أكثر من قاعدة الرئة اليسرى بالنسبة لعلاقتها بسطح الكبد العلوى (شكل ١٣٣ و ١٣٤)

البلورا

البلورا وهى عبارة عن كيس مصلى مقفل واحد لكل رئة ويتركب من طبقتين إحداهما وحشية تبطن السطح الداخلى لتجويف الصدر أى الاضلاع والمسافات التى بينها وبين الطبقة الاخرى وتعرف بالطبقة الانسية تغطى الرئة بأكملها ماعدا فرجتها وسطحا هذا الكيس المتلاصقان أو الداخليان ناعمان وأملسان وبينهما قليل من سائل البلورا يكفى لمنع الاحتكاك بين هذين السطحين أثناء حركات التنفس المستمرة سجالا أما سطحا الكيس غير المتلاصقين أى الخارجين فغير أملسين لاتصالها بنسيج خلالى وخلوى فتغطى الطبقة الانسية سطح الرئة الخارجى وتتصل به اتصالا متينا وتغطى الطبقة الوحشية الاضلاع والمسافات بين الاضلاع من الداخل

عملية التنفس

عملية التنفس : تحدث مثل حركتين حركة الشهيق وهى ادخال الهواء إلى الرئتين وحركة الزفير وهى اخراج الهواء من الرئتين الى الخارج ويكون التنفس عاديا أو غير عادى .

التنفس العادى :

فى التنفس العادى تنقبض عضلة الحجاب الحاجز أثناء الشهيق فيتسع تجويف الصدر فى كلتا جهتيه أى من أعلى لاسفل ومن الجانبين وتنقبض العضلات بين الاضلاع فتزيد من اتساع الصدر من الجانبين ومن الامام للخلف وبذلك يندفع الهواء من الخارج إلى فتحتى الانف . فالبلعوم . فالحنجرة . فالقصبة الهوائية . للرئة حتى يصل إلى حويصلاتها فاذا ماتم امتصاص الاكسجين من الهواء وخروج ثانى اكسيد الكربون من الدم بالحويصلات الرئوية وانبسطت العضلات

يرجع تجويف الصدر فيصغر إلى حجمه الاول فتنقبض الرئتان تبعا لذلك ويخرج هواء الزفير إلى الخارج .

التنفس غير العادى :

أما إذا اضطرت ظروف خاصة الانسان الى تنفس غير عادى عميق أو غير سهل فيتطلب اتساع الصدر أكثر مما يلزم للتنفس العادى ولذلك تساعد عضلات التنفس العادى التى ذكرت آنفا عضلات أخرى تسمى بعضلات التنفس المساعدة التى تنقبض فتوسع الصدر أكثر مما فى التنفس العادى حتى تسع الرئتان هواء أكثر وعضلات التنفس المساعدة تختلف بدرجة الحاجة اليها وأهمها العضلة القصية الترقوية الحلمية والعضلات الاصعية الثلاث التى تتصل بالضلع الاول والقاسى والعضلات التى تربط الطرف العلوى بهيكل الجذع من الامام والخلف وعضلات البطن والعضلات التى تقوم العمود الفقرى والعضلات التى تصل الحجمة بالجذع وغيرها . وبذلك يتحرك الضلع الأول إلى أعلى ليزيد من سعة الصدر خروجا على عادته إذ أنه لا يتحرك مطلقا فى التنفس العادى . ويقوم العمود الفقرى وتنبسط الرأس كل ذلك لزيادة اتساع تجويف الصدر . أما الضلع الاخير فيظل ثابتا أبدا فى كل الاحوال

الفصل السابع

الجهاز الهضمى

يشمل الجهاز الهضمى كل الاعضاء التى تشترك فى عملية الهضم من أول دخول الطعام من الفم إلى أن تخرج فضلاته من فتحة الشرج وتتناول عملية المضغ والبلع والهضم وعملية الامتصاص فى المعدة والامعاء وكذلك التخلص من الفضلات

وأجزاء هذا الجهاز هى : ١. القناة الهضمية بما فيها الفم والبلعوم والمرىء والمعدة والامعاء الدقيقة والامعاء الغليظة والقناة الشرجيسة ٢. الغدد اللعابية والاعضاء المساعدة . فالغدد اللعابية هى الغدة النكفية . والغدة تحت اللسان والغدة تحت الفك السفلى . والكبد . والبنكرياس . وغدد غشاء جدران الامعاء وتنحصر الاعضاء المساعدة فى اللسان وسقف الحنك واللسان واللوزتين الحنكيتين والبريتون

الفم

الفم : هو الطرف العلوى أى مبدأ القناة الهضمية ويتكون من جزأين جزء خارجى يعرف بالفم الكاذب وجزء داخلى يعرف بالفم الحقيقى ويفصل بعضهما عن بعض الاسنان . فيشمل الفم الكاذب المسافة بين باطن الوجنة والشفتين من الامام والجانبين وبين السطح الوحشى للاسنان . ويشمل الفم الحقيقى المسافة داخل الاسنان ويوجد بالفم الكاذب فتحة تعلو بروز حلمى صغير مقابل الطاحونة العليا الثانية وهى فتحة قناة الغدة النكفية واحدة على كل ناحية (شكل ١٣٥)

ومما هو جدير بالذكر أن يتصل الفم الكاذب بالفم الحقيقى من كل ناحية بممر بسيط خلف الطاحونة الأخيرة يستفاد منها عادة بتغذية المريض بوساطة أنبوبة التغذية فى حالات التشنج إذ يتعذر تبعيد الاسنان أو فتح الفم فى هذه الحالة

الشفتان :

تتكون كل من الشفة العليا والسفلى من طبقة عضلية دائرية وغير دائرية متصلة بألياقها الدائرية من جميع الجهات . تغطيها من الخارج طبقة جلدية ويبطنها من الداخل غشاء مخاطى بحملة غدد مخاطية كما تبرزهنه فى وسط كل شفة طبقتان تربطان الشفة بسطح لثة الاسنان تعرف بالشكال العلوى للشفة العليا والشكال السفلى للشفة السفلى كما أن بكل شفة جملة أوعية دموية وليمفاوية وأعصاب ويفصل الشفتان بعضهما عن بعض فتحة الفم طبعا

الوجنة :

تتركب الوجنة مثل الشفة من جملة ألياف عضلية يغطيها الجلد من الخارج والغشاء المخاطى من الداخل وبها جملة من الأوعية الدموية والليمفاوية والاعصاب المحركة والحساسة وزيادة على تكوينها الوجنة يحد سطحها الباطن الفم الكاذب من الأمام والجهة الوحشية

اللثة :

اللثة هى عبارة عن نسيج ليفى يغطيه الغشاء المخاطى للفم من جهتيه ويحيط هذا النسيج بالحرف الدردرى أى منصب الاسنان العلوى والسفلى ويغطى أجزاء الاسنان من الحرف الدردرى إلى أعناقها كما يبعث ببروز بين كل أواثنين من هذه الاسنان . واللثة غنية بأوعيتها الدموية والليمفاوية والاعصاب

الاسنان :

يتركب كل سن من تاج به حدبات يختلف عددها كثيرا بالنسبة لكل سن معين ويلى هذا التاج عنق وبعدها جذر واحد أو أكثر يختلف باختلاف الاسنان كاختلاف حدبات التاج إذا كانت الاسنان قواطع أو أضراسا أو طواحن كما تختلف الجذور وحدبات التاج بالنسبة للفك العلوى أو السفلى

والاسنان التى تظهر فى مستهل حياة الطفل . أى ابتداء من الشهر السادس تعرف بالاسنان اللبنية أو أسنان الرضاعة . فاذا تبدلت بصفة دائمة فى السنة السادسة

(شكل ١٣٥) قطاع طولى متوسط بالأنف والفم واللسان والبلعوم

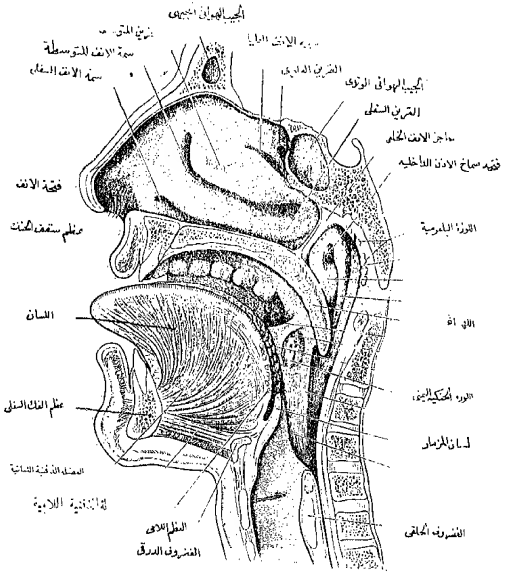

عرفت بالاسنان الدائمة وفى أحوال نادرة لاتتبدل الاسنان اللبنية أو تتبدل أكثر من مرة ولكل سن موعد خاص لظهوره وتبديله فى الاحوال الطبيعية

الاسنان اللبنية أى أسنان الرضاعة :

الاسنان اللبنية : هى مجموعة الاسنان الأولى التى تظهر مابين الشهر السادس تقريبا والشهر الرابع والعشرين من عمر الطفل وعددها عشرون سنا خمسة منها فى كل ناحية من كل فك ويسبق عادة أسنان الفك السفلى فى الظهور أسنان الفك العلوى ولو أن موعد ظهورها يختلف كثيرا بعدة أسباب صحية فى الطفل وإنما المشاهد فى غالب الاحيان فى الاحوال العادية أن تتبع الترتيب المذكور وهو :

تظهر القواطع الانسية السفلى فالعليا بين الشهر السادس والعاشر
وتظهر القواطع الوحشية العليا فالسفلى بين الشهر العاشر والرابع عشر
وتظهر الاضراس الاولى والانياب بين الشهر الرابع عشر والعشرين
وتظهر الاضراس الثانية بين الشهر العشرين والرابع والعشرين

ولذلك ينتظر أن يكون لكل طفل صحيح اللبنية حوالى سنة أسنان فى تمام عامه الاول واثنى عشر سنا بعد عام ونصف حتى إذا مابلغ السنتين من العمر تقريبا كملت أسنانه العشرون اللبنية ويتأخر ظهور الاسنان لضعف الطفل أو احتياجه إلى عناصر ضرورية للنمو كالكلسيوم والفسفور والفيتامينات وذلك دليل على تعرض الطفل للين العظام (شكل ١٣٦)

وتتميز الاسنان اللبنية من الاسنان الدائمة بأن الاولى ١ . أصغر منها حجما وأقصر طولا وأقل صلابة ٣ . عنقها أكثر اختناقا ٣. جذورها أقصر ومتفرقة بعضها عن بعض بدون انتظام ٤ . أبيض منها لونا

الاسنان الدائمة :

الاسنان الدائمة هى مجموعة الاسنان التى تحل مكان الاسنان اللبنية وبديلتها بصفة دائمة ابتداء من السنة السادسة وعددها اثنتان وثلاثون سنا أى بزيادة ثلاث طواحن فى كل ناحية من كل من الفك العلوى والفك السفلى لم يسبق لظهورها أسنان لبنية كالاسنان الاخرى وقد سبق ذكرها حتى إذا ماحل وقت ظهورها

دفعت بنفسها الاسنان اللبنية من مكانها لتحل محلها ويظهر أول الاسنان الدائمة الطاحونة الاولى وبعدها تتبع باقى الاسنان نظام الاسنان اللبنية تقريبا إذ :

تظهر الطواحن الاولى بانتهاء السنة السابعة
وتظهر القواطع الوحشية بانتهاء السنة الثامنة
وتظهر الاضراس الاولى بانتهاء السنة التاسعة
وتظهر الاضراس الثانية بانتهاء السنة العاشرة
وتظهر الانياب بانتهاء السنة الحادية عشرة
وتظهر الطواحن الثانية بانتهاء السنة الثانية عشرة
وتظهر الطواحن الثالثة بين السنة السابعة عشرة والعشرين أو مابعد ذلك
(شكل ١٣٧)

الحنك أى سقف الفم :

يتكون الحنك من جزئين رئيسين يغطيهما الغشاء المخاطى من كلا الوجهين العلوى والسفلى : فالجزء الامامى يشمل نحو ثلثى الحنك وهو جزء عظمى يتكون من عظم الفك العلوى والعظم الحنكى ويعرف بالحنك الصلب وهو الذى يفصل الفم عن تجويف الانف . أما الجزء الخلفى ويبلغ الثلث ويعرف باللهاة وهو الجزء العضلى الذى يمتد للخلف فى البلعوم ويفصل جزء البلعوم الانفى من جزئه الفمى

اللهاة :

اللهاة وهى عبارة عن الجزء الرخو مثلثة الشكل قاعدتها إلى أعلى والامام وتتصل بالحرف الخلفى للحنك الصلب أما قمتها فسائبة وتتجه الى أسفل والخلف وتسمى بالغلصمة أما الحرفان الوحشيان اللذان على جانبى الغلصمة فيتفرقان من أعلى ويكونان قوسين على كل ناحية فالقوس الامامى والانسى ويسمى كذلك القوس الحنكى اللسانى يتصل بجانب اللسان من الخلف . والقوس الآخر وحشى ويسمى بالقوس الحنكى البلعومى يتصل من أسفل بجدار البلعوم وكل من هذين القوسين عبارة عن ضبقتين من الغشاء المخاطى بين كل منهما عضلة تسمى باسم قوسه ويستقر بين هذين القوسين غدة لوزة الحنك

(شكل ١٣٦) الاسنان اللبنية

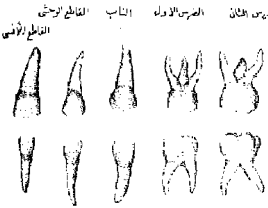

(شكل ١٣٧) الاسنان الدائمة

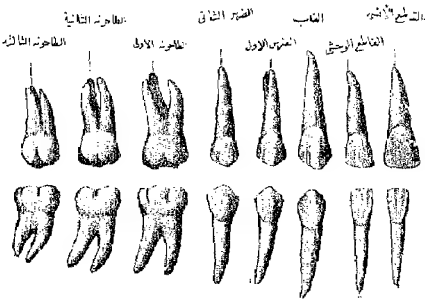

وإذا تقلصت عضلات اللهاة ارتفعت الى أعلى والخلف كحاجز يفصل جزء البلعوم الخاص بالفم من جزئه الخاص بالأنف لمنع تسرب الطعام أو الشراب الى تجويف الأنف أثناء البلع كما أنها تكسب الصوت نغمته العادية خلافا للنغمات الأنفية التي نستوقف أنظارنا فى حالات شلل اللهاة

اللسان :

اللسان هو عبارة عن عضو عضلى هرمى الشكل قاعدته إلى الخلف متبتة بوساطة عضلات اللسان بالعظم اللامى أما قمته فسائبة وإلى الامام . ويتكون اللسان من جملة عضلات أليافها مختلفة الاتجاهات بعضها لتثبيت اللسان وبعضها الآخر لتمكنه من اتخاذ أشكال مختلفة عديدة . ولتسمح له بحركات متباينة ضرورية للمضغ والبلع والمص وتكييف الاصوات بطريقة تناسب إخراج مقاطع الكلمات والالفاظ على حقيقتها . وقد سبق الكلام عنها فى فصل العضلات

ويغطى اللسان من كل جهاته غشاء مخاطى يختلف كثيرا بالنسبة لمناطق اللسان المتباينة فهو رقيق فى الوجه السفلى حيث يكون فى الوسط شكال اللسان أو قيده وأسمك قليلا فى الحرفين الوحشيين حيث يكونان من الخلف الثنيتان اللسانيتان المزماريتان واحدة على كل جانب . أما السطح الخلفى أى السطح العلوى اللسان فغشاؤه المخاطى سميك ويتزين بارتفاعات عديدة تعرف بالحلمات زيادة على أنه غنى بأوعيته وأعصابه المختلفة وينقسم هذا السطح إلى قسمين ١. الجزء الحنكى وهو الجزء الامامى والاكبر من اللسان المقابل للحنك ٢. الجزء الاصغر والخلفى ويعرف بالجزء البلعومى إذ أنه يقابل البلعوم

حلمات اللسان : الحلمات التى تغطى الجزء الحنكى للثلثين الامامين منه ثلاث أنواع ١. حلمات خيطية وهى أصغر الحلمات حجما وأكثرها عددا إذ تنتشر على الثلثين الامامين للغشاء المخاطى المغطى للسطح العلوى للسان ب. حلمات فطرية وهى أكبر من الحلمات الخيطية وأقل منها انتشارا وتظهر كارتفاعات مستديرة يعلوها انتفاخ بسيط أكثر حمرة من سابقتها وتحيط هذه عادة بالنوع الاخير من الحلمات ٣. حلمات ذوات سياج وتعرف بالحلمات المزربة أى

الحلمات العدسية وهي مرتفعة أكبر بكثير من النوعين السابقين ولا يتعدى عددها أربع عشرة وقد تكون سيما أو تسما موضوعة خلف الجزء الحنكي من اللسان قرب حدود جزئه البلعومي على شكل زاوية فتجتمع الى الامام عند رأس هذه الزاوية في الخط المتوسط من اللسان وعلى حدود الجزأين المذكورين يوجد أثر الثقب الاعور أحد متخلفات القناة اللسانية الدرقية . وأمامه مباشرة توجد كبرى هذه الحلمات العدسية ووسطها وتحيط بقية الحلمات العدسية مواضعها للوحشية والامام بالترتيب حتى حرف اللسان الوحشي حوالى اتصاله بالقوس الحنكي اللساني (شكل ٢٠٠)

أما الجزء الخلفي أي البلعومي للسان ففيه كثير من المرتفعات التي تتكون من مجموعات ليمفاوية تعرف بلوز اللسان لتشابهها بالمجموعات الليمفاوية باللوزتين الحنكيتين .

أعصاب اللسان : يغذى هذه الحلمات بأنواعها الثلاث ألياف عصب الحبل السمعي الذي يخرج من المخ بصحبة العصب الحنكي السابع وبعد رحلة طويلة ذكر تفصيلها في فصل أعصاب المخ يتصل بالعصب اللساني وهو يحمل أعصاب حاسة الذوق للاطعمة المختلفة . ويحتوي الغشاء المخاطي زيادة على ذلك على ألياف حساسة من العصب اللساني ويغذى عضلات اللسان العصب المخي الثاني عشر أي العصب تحت اللسان

البلعوم

البلعوم هو جزء القناة الهضمية الذي يلي تجويف الفم وهو عبارة عن قناة عضلية غشائية مخاطية يبلغ طولها حوالى ١٤ سنتيمترا . تمتد أمام الفقرات العنقية الست العليا ومن عظام قاعدة الجمجمة من أعلى إلى محاذاة الفقرة العنقية السادسة وهي متسعة من أسفل ومن أعلى وتضيق تدريجيا إلى أسفل حتى نهايتها (شكل ١٣٥)

وينقسم تجويف البلعوم إلى ثلاثة أجزاء تتوسط اللهاة بين القسم العلوي أي ١ . البلعومي الانفي حيث تجد فتحتي الانف الخلفيتين والجزء السفلي الذي ينقسم

(شكل ١٣٨) الجهاز التنفسى والهضمى وأجزاؤهما

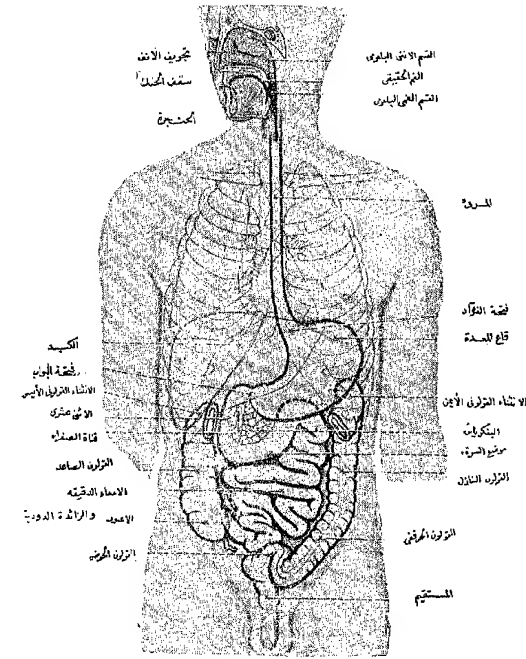

بدوره إلى قسم أمامى يسمى ٢. الجزء البلعومى الحنجرى حيث فتحة الحنجرة وقسم خلفى يعرف ٣. بالجزء البلعومى الفمى حيث توجد فتحة الفم من أعلى والمرىء من أسفل وهذه الفتحات موجودة فى الجزء الامامى للبلعوم ويوجد بالجزء البلعومى الأنفى زيادة على فتحتى الانف الخلفيه فتحتا القناة البلعومية السمعية واحدة على كل جانب من جدار البلعوم الوحشى الخلفى فى الوسط وإلى أعلى مجموعة مستديرة من النسيج الليمفاوى تعرف باللوزة البلعومية وكثيرا ما يتضخم هذا النسيج الليمفاوى فى الاطفال لدرجة يتعذر معها التنفس بوساطة الانف ولذلك يضطرون إلى التنفس عن طريق الفم مما يعرض هؤلاء الاطفال لنزلات صدرية

كما نستطيع مشاهدة بالجزء البلعومى الفمى . اللهاة وطرفها المعروف بالعلصمة واللوزتين الحنكيتين واحدة على كل ناحية بين القوسين اللذين سبق وصفهما باللهاة وكثيرا ما تتضخم اللوزة أو اللوزتين ويتسبب عن ذلك صعوبة فى البلع

واذا أدخلنا المنظار الخاص بالحنجرة إلى البلعوم رأينا ١. فتحة الحنجرة الى الامام ويحدها جزء غضروفى ليفى مخاطى موضوع خلف قاعدة اللسان يسمى لسان المزمار ولكن الاهم من ذلك نجد فتحة الحنجرة وتشمل حبلين صوتيين كاذبين وحبلين صوتيين حقيقيين أسفلهما بينهما مسافة يعرف بالدهليز ٢. فتحة المرىء فى الخلف . (شكل ١٣٥)

المرىء

المرىء هو عبارة عن أنبوبة عضلية مخاطية تمتد من نهاية البلعوم بمحاذاة الفقرة العنقية السادسة إلى المعدة عند الفقرة الظهرية الحادية عشر وبذلك تقع فى منطقة العنق والصدر والبطن مخترقة بذلك عضلة الحجاب الحاجز عند الفقرة الظهرية العاشرة أمام العمود الفقرى إذ تقع أولا على يساره . ثم فى الوسط ما بين الفقرة الظهرية الرابعة والسابعة ثم على يساره ثانية إلى أن تنتهى بالمعدة عند فتحة الفؤاد غير أنها زيادة على ذلك تتبع العمود الفقرى فى تقوسه الامامى

والمرىء زيادة على أنه أضيق جزء فى القناة الهضمية إلا أن عضلاته قوية ومنها ثلاثة اختناقات أولها عند مبدئه والثانى عند مروره أسفل الشعبة اليسرى

للرئة والثالث فى نهايته عند دخوله المعدة (شكل ١٣٨)

وينقسم المرىء بالنسبة لعلاقاته والمناطق التى يمر بها الى ثلاثة أقسام :

جزء المرىء العنقى : وهو الجزء الأول من المرىء الموجود بالعنق يبلغ طوله ٥ سنتيمترات يقع خلف القصبة الهوائية وأمام العمود الفقرى وأما على كل جانب فيوجد الغمد السباتى وجزء من الفص الوحشى للغدة الورقية وكذلك فى الزاوية بين المرىء والقصبة الهوائية تجد العصب الحنجرى

جزء المرىء الصدرى : وهو الجزء الثانى من المرىء الموجود بتجويف الصدر فى الجزء العلوى والجزء الخلفى للحاجز الصدرى . ويقع أمام المرىء القصبة الهوائية حتى انقسامها ثم خلف شعبتها اليسرى ثم خلف القلب والأبهر وعضلة الحجاب الحاجز ويقع خلف المرىء وينفصله عن العمود الفقرى الوريد الفردى والقناة الصدرية الليمفاوية والشرايين بين الاضلاع وأوردتى الصدر وعلى كل جانب غشاء الجنبورا والعصب الحائر وبعض الاعصاب السمپاتاوية .

جزء المرىء البطنى : هو الجزء الثالث الموجود بتجويف البطن وهو جزء صغير جداً لا يتعدى سنتيمترا ونصفا طولا يقع فى ميزاب خلف الفص الايسر للكبد ويتسع تدريجيا بعد مروره فى فتحة عضلة الحجاب الحاجز إلى أن يتصل بالمعدة فى فتحة الفؤاد (شكل ١٣٨)

طبقات جدار المرىء : يتركب جدار المرىء من : ١ . طبقة ليفية خارجية بها ألياف مطاطة وبها ضفائر العصب الحائر وجملة شرايين وأوردة وأوعية ليمفاوية . ٢ . طبقة عضلية بها ألياف طولية خارجية وألياف دائرية داخلية . ٣ طبقة خلالية تحت الغشاء المخاطى بها جملة أعصاب وأوعية وغدد الغشاء المخاطى ٤ طبقة مخاطية مبطنة داخل المرىء وبها ثنايا معظمها طولية .

أوعية وأعصاب المرىء : يغذى المرىء فى العنق الشريان الدرقى السفلى وفى الصدر أورطى الصدر وفى البطن الشريان المعدى الايسر ويرجع الدم فى

(شكل ١٣٩) تقسيم جدار البطن الامامى الى مناطق

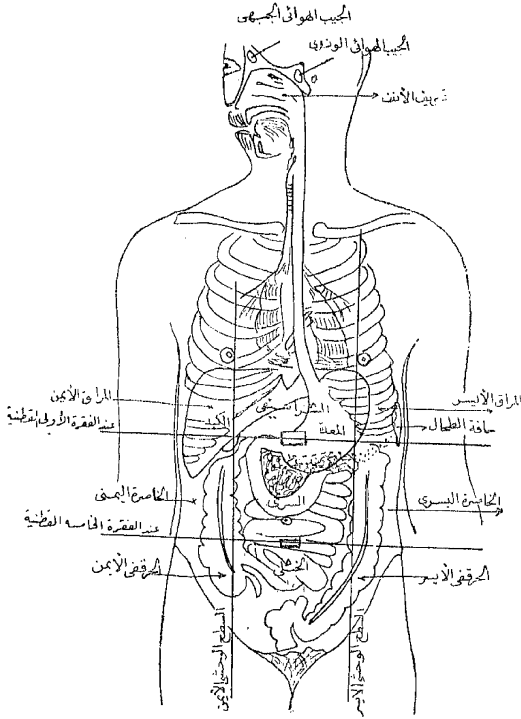

الاوردة المقابلة لها . غير أن بطرف المرىء السفلى وجد اتصال بين هذه الاوردة وفروع الوريد البابى .

ويغذى المرىء فروع من العصب الحائر أى المخى العاشر . وجملة من الفروع السمبثاوية بالصدر .

تجويف البطن

تجويف البطن هو الجزء الذى ينحصر بين عضلة الحجاب الحاجز من أعلى وبين الحوض وجدرانه من أسفل بعموده الفقرى وجدار البطن الخلفى من الخلف وجداره الامامى من الامام . وينقسم مبدئيا إلى جزئين رئيسيين الجزء الاكبر العلوى يعرف بتجويف البطن الحقيقى والجزء الآخر السفلى يعرف بتجويف الحوض و يمتاز تجويف البطن بأن معظم جدرانه من العضلات والصفاقات ليتمكن بسهولة من القيام بما تتطلبه منه مستلزمات تكييف الضغط داخل البطن للعمليات الضرورية للحياة كالتنفس والتبول والتغوط والولادة أما تجويف الحوض فروعى فى بنيانه المتانة والصلابة ليستطيع أن يحفظ الاعضاء داخله من الطوارىء التى قد تضر بها فى الاحوال الاعتيادية وكذلك فى أحوال استثنائية كالحمل وغيره .

ويحتوى تجويف البطن على أعضاء مختلفة من الجهاز الهضمى والجهاز البولى والاعضاء الباطنة من الجهاز التناسلى زيادة على الاوعية الدموية والليمفاوية وغددها والاعصاب والضفائر التى تغذى هذه الاعضاء (شكل ١٣٩)

ولسهولة تفهم مواضع وعلاقات هذه الاعضاء المختلفة بالنسبة لتجويف البطن من جهة و بعضها بالنسبة لبعض من الجهه الاخرى فى كل الحالات الطبيعية والمرضية يقسم تجويف البطن إلى أقسام مختلفة بوساطة سطوح وهمية تعينها خطوط نتصورها كأنها مرسومة على السطح الخارجى لجدران البطن وأهم هذه السطوح لدراستنا الحاضرة هى سطحان أفقيان وسطحان رأسيان .

السطح الأفقى البوابى : ويتعين على السطح بخط دائرى حول الجذع

يقع من الامام فى منتصف المسافة بين الحرف العلوى بعظم القص وبين النقطة المتوسطة للارتفاق العانى أما من الخلف فيقع أسفل جسم الفقرة القطنية الاولى ويمر بفتحة البواب ولذا يسمى عادة باسمه ولو أنه يمر بكثير من أعضاء تجويف البطن ويقطع عضروف الضلع التاسع فى الخط الوحشى الرأسى من كل جهة .

السطيح الافقى بين حديبتى الحرقفة : ويتعين أيضا بخط دائرى حول الجذع وسمى كذلك لانه يمر بحديبتى الحرقفة من الجانبين وبجسم الفقرة القطنية الخامسة من الخلف .

السطيح الوحشى الرأسى : واحد على كل جهة ويتعين بخط رأسى ينشأ من النقطة المتوسطة بين الشوكة الحرقفية الامامية العليا والارتفاق العانى ويسمى السطيح جهة اليمين السطيح الرأسى الوحشى الايمن والآخر جهة اليسار السطيح الرأسى الوحشى الايسر .

وعليه ينقسم تجويف البطن إلى تسعة أقسام وهى من اليمين إلى اليسار : فى الصف العلوى نجد ١ . المراق الايمن ٢ . القسم الشراسيفى ٣ . المراق الايسر وفى الصف الأوسط ٤ . الخاصرة اليمنى لليمين ٥ . القسم السرى فى الوسط ٦ . الخاصرة اليسرى لليسار . وفى الصف السفلى ٧ . الحرقفى الايمن لليمين ٨ . القسم الحتلى فى الوسط ٩ . الحرقفى اليسرى لليسار .

السطيح الأفقى تحت الاضلاع : هو سطح أفقى بين السطحين المذكورين آنفا يمر بالفقرة القطنية الثالثة وسمى تحت الاضلاع لانه يمر أسفل الاضلاع السفلى .

المعدة

المعدة هى عبارة عن عضو عضلى أجوف أو بالحقيقة ابعاج فى القناة الهضمية بين انتهاء المرىء وابتداء الاثنى عشرى أول الامعاء الدقيقة تشغل قسم المراق الايسر والقسم الشراسيفى وجزءا من القسم السرى هذا إذا كانت خلواً من الطعام

أما إذا امتلأت فتشغل حيزاً أكبر يتناسب مع درجة امتلائها وبذلك يختلف موضعها وشكلها وبعض علاقاتها (شكل ١٤٠)

أجزاء المعدة :

للمعدة فتحتان ١. فتحة الفؤاد فى مبدئها و٢. فتحة البواب عند انتهائها وحرفان أو قوسان ٣ . الحرف الايمن ويعرف بالقوس الصغير ٤ . الحرف الايسر ويعرف بالقوس الكبير وللمعدة سطحان ٥ . علوى ٦ . وسفلى ٧ . وقاع . (شكل ١٤٠)

١ . فتحة الفؤاد : هى مكان دخول المرىء للمعدة إلى اليسار والخلف تقع خلف غضروف الضلع السابع الايسر بمسافة حوالى ٨ سنتيمترات من الامام أما من الخلف فتقع مقابل الفقرة الظهرية الحادية عشر

٢ . فتحة البواب : هى الفتحة التى توصل المعدة بالاثنى عشرى أول أجزاء الامعاء الدقيقة . وتتميز بأنها أسمك كثيرا من فتحة الفؤاد وذلك لانها تحتوى على عاصرة قوية تقع إلى يمين الخط المتوسط بالسطح الافقى البوابى

٣ . الحرف الأيمن للمعدة : ويعرف بالقوس الصغير مقعر لاعلى واليمين يمتد من فتحة الفؤاد الى فتحة البواب جهة اليمين أى من خلف يتصل بطبقى الثرب الصغير أى الثرب المعدى الكبدى

٤ . الحرف الأيسر للمعدة : ويعرف بالقوس الكبير محدب الى أسفل واليسار يمتد بين فتحة الفؤاد وفتحة البواب لاسفل ولليسار يحيط بقاع المعدة كذلك . ويبلغ طوله أربعة أمثال القوس الصغير إن لم يكن أكثر من ذلك يتصل بطبقى الثرب الكبير من أسفل ولليسار

٥ . السطح العلوى للمعدة : ويسمى السطح العلوى الامامى وهو فى الحقيقة السطح الايسر للمعدة دارت دورته الجنينية فى موعدها فأصبح اتجاهه الى الأمام وإلى أعلى يلامس عضلة الحجاب الحاجز الذى يفصل هذا السطح ١.

جزء البلورا القاعدى الايسر ٢. وقاعدة الرئة اليسرى ٣. والناصور ٤. والاضلاع من السادس للتاسع . والمسافات بين الاضلاع بينها ٥. وجزء صغير من الكبد وجدار البطن الامامى (شكل ١٤٠)

٦ . السطح السفلى للمعدة : ويعرف بمرقد المعدة كان فى مستهل الحياة الجنينية قبل دورانه السطح الايمن للمعدة وعلاقاته ١. عضلة الحجاب الحاجز ٢. السطح المعدى للطحال ٣. الغدة فوق الكلوى اليسرى ٤. الكلوة اليسرى ٥. الشريان الطحالى ٦. السطح الامامى للبنكرياس ٧. الالتفاء القولونى الايسر ٨. مساريقا القولون المستعرض

٧ . قاع المعدة : هو الجزء العلوى للمعدة الذى يقع أعلى السطح الافقى الوهمى المار بفتحة القؤاد للبسار وهو الحد بين قاع المعدة وجسمها ويلاصق هذا القاع من أعلى جزء عضلة الحجاب الحاجز الذى يرتكز عليه القلب والناصور الذى يلتحم بهذا الجزء من عضلة الحجاب الحاجز من أعلى . وجزء المعدة هذا له أهمية اكلينيكية إذ أن كثيرا ما تتجمع فيه الغازات فى بعض أدوار الهضم فتسبب اضطرابا فى حركات القلب وضيقا فى التنفس خصوصا إذا تأخر موعد فتح عاصرة فتحة البواب أو زادت كمية الحامض أو السوائل بالمعدة ولاسباب أخرى كثيرة

جدران المعدة :

تتركب جدران المعدة من أربع طبقات ١. طبقة مصلية من البريتون يغطى سطحى المعدة بأكملها ماعدا حرفيها ٢. طبقة عضلية تلى الطبقة المصلية وتتكون من ثلاث طبقات من العضلات غير الارادية أو طبقة سطحية أليافها مستطيلة ب . طبقة وسطى أليافها دائرية جـ . طبقة غائرة أليافها منحرفة (شكل ١٤٠) ٣. الطبقة الثالثة وتحتوى على نسيج خلوى يتوسط بين الطبقة العضلية والطبقة المخاطية ٤. الطبقة المخاطية وتكون الطبقة الرابعة والأخيرة وهى التى تغطى السطح الداخلى للمعدة وهذا الغشاء المخاطى غنى جدا بغدد الهضم المختلفة الشكل والتركيب ويتشكل ويتلون الغشاء المذكور تبعا لدور الهضم الحاصل وقتئذ

(شكل ١٤٠) طبقات المعدة العضلية الثلاث

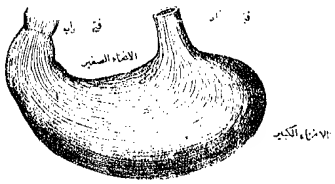

الطبقة الخارجية الطولية

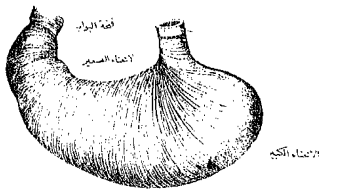

الطبقة المتوسطة الدائرية

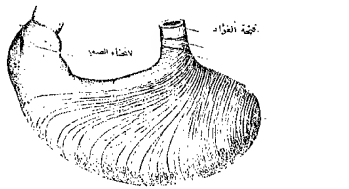

الطبقة الداخلية (المائلة)

كما يرى به جملة ثنايا معظمها طولى تختلف طولا وعمقا وملمسا بالنسبة لمنطقة المعدة المبطنة لها

أوعية المعدة وأعصابها : يغذى المعدة الشريان المعدى الايسر والايمن والشريان المعدى الثرى الايمن والايسر والفروع المعدية للشريان الطحالى وأوردة المعدة تتبع شرايينها تقريبا وانما تنتهي بالوريد البابى أو بفروعه يغذى المعدة فروع من العصب الحائر الايسر من سطحها العلوى الامامى والعصب الحائر الايمن من سطحها السفلى الخلفى أى من الجهاز السمبثاوى الجانى ويغذيها أيضا فروع من الجهاز السمبثاوى معظمها من الضفيرة المحورية الباطنية

الامعاء

الامعاء هى جزء القناة الهضمية التى تمتد من انتهاء المعدة عند فتحة البواب إلى فتحة الشرج بأسفل الجزء الخلفى للحوض ويبلغ طولها نحو ثمانية أمتار وتنقسم إلى قسمين رئيسيين وهما الامعاء الدقيقة والامعاء الغليظة

الامعاء الدقيقة

الامعاء الدقيقة : وهى الجزء العلوى من الامعاء تبتدىء من فتحة البواب إلى فتحة اللفائفى القولونى حيث تبتدىء الامعاء الغليظة وطولها نحو ستة أمتار ونصف ملتفة حول مساريقاها بشكل حوايا ويبلغ طولها ٦ إلى ٧ قراريط وتشغل الامعاء الدقيقة معظم تجويف البطن أسفل الكبد والمعدة وأعلى الحوض وخاصة القسم السرى والحثلى (شكل ١٣٩ ، ١٤١)

والامعاء الدقيقة محاطة أحاطة تامة بالبريتون عدا حرف ضيق جدا يسمح بمرور الاوعية اللمفاوية والليمفاوية والاعصاب منها واليها بين طبقتى البريتون المعروفة بالمساريقا . والتى تربط الامعاء الدقيقة بجدار البطن الخلفية من يسار الفقرة القطنية الثانية إلى حيث الصمام اللفائفى القولونى . والامعاء الدقيقة ثلاثة أقسام ١. الاثنا عشرى وهو الجزء العلوى أى أول أجزاء الامعاء الدقيقة

٢. الجزء الصائمى ويشمل الخمسين العلويين من باقى الامعاء الدقيقة ٣. الجزء اللفائفى ويشمل الجزء الباقى أى الاخير من الامعاء الدقيقة . ولو أنه ليس من حد فاصل يفصل الجزئين الأخيرين بعضهما من بعض الا ان بالغشاء المخاطى لكل منهما مايساعد على تفريق بعضهما عن بعض خصوصا إذا اعتبرنا اتساع كل جزء منهما

الاثنا عشرى :

يبتدىء الاثنا عشرى عند فتحة البواب على يمين الفقرة القطنية الاولى وينتهى يسار الفقرة القطنية الثانية حيث يتصل بالجزء اللفائفى ويتميز عن باقى أجزاء الامعاء الدقيقة ان وضعه ثابت وليس متحركا كباقى أجزاء الامعاء الدقيقة إذا استثنينا جزأه الصغير المتصل بفتحة البواب وهو ليس محاطا بالبريتون إحاطة كاملة كباقى الامعاء الدقيقة وبذلك ليس له مساريقا . وهو أقصر الاجزاء طولا وانما أكبرها إتساعا إذ يبلغ طوله نحو ٢٤ سنتيمترا ويقل اتساعه عن أربعة سنتيمترات قليلا حيث يتخذ شكلا حلقيا حوالى ثلاثة أرباع الدائرة فتحته وتقعيره لليسار حيث توجد رأس غدة البنكرياس وعنقه . ويصله فى وسط تقعيره تقريبا عصير الكبد وكيس الصفراء عن طريق قناة الصفراء وعصير البنكرياس بوساطة قناة البنكرياس الاساسية وقناته المساعدة حيث يبدأ الهضم بالامعاء الدقيقة .

الجزء الصائمى :

القسم الصائمى هو القسم الذى يلى الاثنا عشرى ويبدأ بانتهائه على يسار الفقرة القطنية الثانية يبلغ طوله نحو مترين ونصف المتر يربطه مساريقاه بجدار البطن الخلفية بالجزء العلوى لخط مائل الى أسفل واليمين يمتد من يسار الفقرة القطنية الثانية حتى المفصل الحرقفى الوركى الايمن .

الجزء اللفائفى :

الجزء اللفائفى وهو الجزء الأخير من الامعاء الدقيقة الذى يلى الجزء الصائمى ويبدأ بانتهائه . وينتهى باتصاله بالامعاء الغليظة عند الصمام اللفائفى القولونى

(شكل ١٤١) تقسيم جوف البطن بالمستويات الخاصة بها على سطح البطن

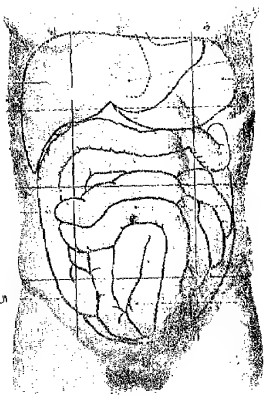

(شكل ١٤٢) قطاع سهمي متوسط حوض ذكر

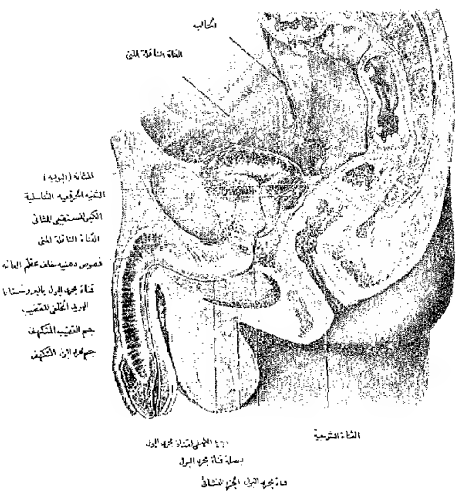

طوله أكثر من ثلاثة أمتار ونصف لمز مثل الجزء اللفائفي ويربطه مساريقاه بجدار البطن الخلفية بالجزء السفلي للخط الذي ذكر آنفا

جدار الامعاء الدقيقة :

يتركب جدار الامعاء الدقيقة مثل باقي أجزاء القناة الهضمية من ١. طبقة مصلية من البريتون ٢. تليها طبقة عضلية ألياقها السطحية مستطيلة وألياقها الغائرة حلقية ٣. طبقة خلوية تحت الغشاء المخاطي ٤. الغشاء المخاطي المبطن الامعاء في الداخل وبه جملة من غدد الامعاء والاجسام الليمفاوية وهذا الغشاء المخاطي يختلف كثيرا في كل جزء من الاجزاء الثلاثة للامعاء الدقيقة

ويتميز الاثنا عشري عن الجزأين الآخرين من الامعاء الدقيقة باتساعه وسمك جداره خصوصا اذا اعتبرنا غشاءه المخاطي إذ أنه أغنى الاجزاء ثناياه الحلقية التي تعتبر أكبر حجما وأكثر عددا وأغنى خملا وأقرب وضعا بعضها لبعض من القسم الصائمي والجزء الصائمي بدوره أغنى من الجزء اللفائفي في هذه الاعتبارات كلها بنفس النسبة كما أن مجموع الانسجة الليمفاوية بالجزء الصائمي قليل وبسيط يقابلها مجموعات أكبر حجما وأكثر اتساعا بالجزء اللفائفي وزيادة على ذلك فان مساريقا الجزء اللفائفي أغنى بغدده الدهنية عن مساريقا الجزء الصائمي الذي يظهر كنصف شفاف لادارة هذه المواد الدهنية ولا ننسى أن يمتاز الاثنا عشري بأنه محط القناة الصفراوية وقناة البنكرياس

أوعية وأعصاب الامعاء الدقيقة : يغـــذى الاثنى عشري الشريانان

١. البنكرياسي الاثنى عشري العلوي أحد الفروع الثانوية من الشريان الكبدي
٢. الشريان البنكرياسي الاثنى عشري السفلي من فروع الشريان المساريقي العلوي

ويغذى باقي الامعاء الدقيقة الشريان المساريقي العلوي وفروعه التي تتصل حتى الانثناء الايسر القولوني وتتوزع بطريقة محكمة إذ ينقسم كل فرع إلى قسمين يخرجان متعامدين على الفرع المنقسم وينقسم كل قسم إلى فرعين ينضم بعضهما مع بعض مكونة شكل أقواس قد تزيد على الاربعة . وينقسم كل فرع من فروع هذه الاقواس الانتهائية إلى فرعين يفترقان للاحاطة بالامعاء تحت غشاء البريتون الذي

يغطيها مكونة شكل الضفائر من كثرة تقسم بعضها مع بعض ومن ثم تبعث بفروعها إلى طبقات الامعاء المختلفة أى بين العضلات المستطيلة والعضلات الحلقية وفى الطبقة تحت الغشاء المخاطى وبالغشاء المخاطى نفسه

وترتيب توزيع الدم بطريقة الاقواس هذه والتقسم الكثير مما يساعد على استمرار الدورة الدموية بطريقة منتظمة رغم ماقد يصيب بعض فروعها من عطب أو انسداد من جراء المواد الهضمية

كما تنشأ الأوردة بطريقة مماثلة وتكون كلها فروع الوريد المساريقى العلوى الذى هو أحد الفرعين المهمين الاساسيين اللذين يكونان الوريد البابى

ويغذى الامعاء الدقيقة من الأعصاب ألياف من الجهاز السمبثاوى من الضفيرة المحورية الباطنية وضفيرة المساريقى العلوى . وألياف من الجهاز السمبثاوى الجانبى من العصب الحائر والعصب العجزى الثانى والثالث وتتوزع كلها إلى طبقات الامعاء المختلفة حتى الغشاء المخاطى مكونة ضفائر بطبقاتها المختلفة

وقلما يصل إلى المراكز العليا من تنبيهات من الامعاء اللهم إلا فى حالة التقلصات المعوية الشديدة غير العادية

الأمعاء الغليظة

تبتدىء الامعاء الغليظة بالقسم الحرقفى الأيمن أسفل اتصال الأمعاء الدقيقة بنحو ١٧ أو ١٨ سنتيمترا وتشمل ١. الأعور والزائدة الدودية ٢. القولون الصاعد ٣. والانثناء الأيمن أى الكبدى ٤. والقولون المستعرض ٥. والانثناء الأيسر أى الطحالى ٦. والقولون النازل ٧. والقولون الحوضى ٨. والمستقيم ٩. والقناة الشرجية وتتخذ كل هذه الأجزاء مكانها على شكل قوس يحيط بالامعاء الدقيقة من اليمين وأعلى واليسار ويبلغ طولها نحو خمس الأمعاء كلها أو تزيد قليلا عن متر ونصف المتر

وتتميز الامعاء الغليظة عن الامعاء الدقيقة من الخارج بظاهرتين مهمتين : الاولى وجود ثلاثة شرائط طولانية بجدار الامعاء أقصر من الطول الحقيقى للامعاء الغليظة بمقدار السدس ولذلك نجد الامعاء الغليظة عدا المستقيم مكيسة

وتظهر كأنها مكشكشة والحقيقة أن هذه الشرائط الثلاثة هى عبارة عن تجمع الالياف العضلية الطولية للامعاء الغليظة فى ثلاث مجموعات بدلا من أن تتوزع على سطحها كله توزيعا عاديا كما فى الامعاء الدقيقة أو المستقيم . أما الظاهرة الثانية التى تتميزبها الامعاء الغليظة فهى وجود زوائد ثربية وهى عبارة عن زوائد بريتونية بها فصوص دهنية موزعة على الحرف السائب للامعاء الغليظة كلها عدا الاعور والزائدة الدودية (شكل ١٣٩ ، ١٤١)

وتمتاز الامعاء الغليظة زيادة على الظاهرتين السابقتين بأن موضعها معين وثابت ولانها ليست محاطة كلها بالبريتون . عدا الاعور والقولون المستعرض والقولون الحوضى . وانها عادة أكثر اتساعا من الامعاء الدقيقة غير أنه عند الموت تتقلص عضلاتها عادة وقد تظهر أضيق من الامعاء الدقيقة التى تكون وقتئذ مرتخية

الأعور :

الأعور هو أول أجزاء الامعاء الغليظة يشغل القسم الحرقفى الايمن سمى كذلك لانه عبارة عن جيب مقفل من كل جهاته إلا من أعلى حيث ينتهى بابتداء القولون الصاعد عند الصمام اللفائفى القولونى يبلغ متوسط طوله ٦ سنتيمترات وعرضه ٧ ونصف من سنتيمترات يغطيه البريتون من كل جهاته عدا مكان دخول أوعيته وأعصابه

الزائدة الدودية :

الزائدة الدودية هى عبارة عن زائدة أنبوبية تشبه الدودة شكلا تخرج من أعلى السطح الانسى الخلفى للاعور أسفل الصمام اللفائفى القولونى بنحو سنتيمترين متوسط طولها ٧ إلى ٩ سنتيمترات وتعرف بالزائدة الدودية . ولها تصيب كبير من البريتون الذى يغطيها من كل جهاتها ولذلك لها مساريقا وللزائدة الدودية أهمية جراحية لها قيمتها

الصمام اللفائفى القولونى :

الصمام اللفائفى القولونى هو عبارة عن شرافتين هلاليتين بالطرف الانتهائى

للجزء اللفائفى تدخل إلى الامعاء الغليظة عند اتصال الاعور بالقولون الصاعد من السطح الخلفى الأنسى وهذا الصمام غنى بعضلاته الدائرية التى هى فى الحقيقة من عضلات الجزء اللفائفى الدائرية وتكون هذه الالياف العضلية الدائرية عاصرة قوية تسمح بالمرور لجهة واحدة فقط من الجزء اللفائفى إلى الأمعاء الغليظة كما أن هذا الصمام يتحكم فى تنظيم مرور الطعام تباعا وبالتدريج

القولون الصاعد :

يبدأ القولون الصاعد بانتهاء الاعور ويسمى صاعدا لانه يتجه الى أعلى حتى أول الانثناء الايمن أى الكبدى ويبلغ طوله نحو ١٥ سنتيمترا يغطيه البريتون من الامام والجانبين فقط .

والانثناء الكبدى أى الايمن : هو الجزء المنحنى الموجود بين نهاية القولون الصاعد عند وصوله إلى سطح الكبد والقولون المستعرض عند اتجاهه للبسار ويقع بين الاثنى عشرى من الجهة الأنسية وجدار البطن الجانبى من الجهة الوحشية ويرتكز على الكلاوة اليمنى من الخلف والسطح الخلفى للكبد من الأمام .

ويعتبر الانثناء الكبدى الجزء الذى يربط القولون الصاعد بالقولون المستعرض

القولون المستعرض :

يمتد القولون المستعرض من اليمين الى اليسار مستعرضا بين الانثنائين الكبدى والطحالى ويبلغ طوله حوالى نصف متر يغطيه البريتون من كل جهة عدا مكان مساريقاه الذى يربطه بجدار البطن الخلفى بشكل حوية إذ يقع طرفاه فى المراق الايمن والايسر أما وسطه فيتدلى الى القسم السرى وربما بلغ أسفله

والانثناء الطحالى أى الايسر : هو الجزء الانتهائى للقولون المستعرض والجزء الابتدائى للقولون النازل . ويقع خلف المعدة وأسفل الطحال فى مستوى أعلى من من الانثناء الكبدى توصلها طبقتان من البريتون لاسفل عضلة الحجاب الحاجز تعرف بالرباط الحاجبى القولونى الذى يعتبر رباطا حاملا للطحال (شكل ١٤١)

القولون النازل :

يبتدىء القولون النازل من الانثناء الطحالى ويتجه الى أسفل حيث ينتهى عند

مدخل الحوض الحقيقى بابتداء القولون الحوضى الذى يبلغ طوله نصف القولون المستعرض ويقع فى المراق الايسر والحاصرة اليسرى ويغطيه البريتون من الامام والجانبين (شكل ١٤١)

القولون الحوضى :

يقع القولون الحوضى فى الحوض الحقيقى إذ يبتدىء من حافته اليسرى وبعد أن تعمل ربقة بالحوض ينتهى عند الفقرة العجزية الوسطى ويبلغ طوله نحو ٤٠ سنتيمترا . ويحيط به البريتون من كل جهاته عدا مكان مساريقاه .

المستقيم :

المستقيم وهو الجزء الانتهائى للامعاء الغليظة يبتدىء من الفقرة العجزية الوسطى أى الثالثة وينتهى بانبعاج أمام وأسفل قمة العصعص بنحو سنتيمترين ونصف سنتيمتر بمحاذاة الطرف السفلى لعقدة البروستاتا فى الرجل والى أعلى الجسم العجانى فى السيدة . ويسير بمحاذاة السطح الامامى لعظم العجز والعصعص من أعلى إلى أسفل وبه أنثنآن إلى اليسار بينهما انثناء واحد إلى اليمين .

ويغطى البريتون ثلث المستقيم العلوى من الامام والجانبين وثلثه الاوسط من الامام فقط أما الثلث الاخير فلا يغطيه البريتون أبدا .

علاقات المستقيم : يوجد البريتون فى ثلثيه العلويين من الأمام والقولون الحوضى أو بعض حوايا الامعاء الدقيقة ولكن فى الثلث السفلى فتوجد المثانة والحويصلتان المنويتان والقناتان الناقلتان المنى فى الرجل

أما فى السيدة فيوجد أمام المستقيم فى ثلثيه العلويين الجيب الرحمى المستقيمى المعروف بجيب دوجلاس الذى يفصل الرحم والعنق والجزء العلوى المخلى للمهبل أى الردب المخلى للمهبل عن المستقيم وله أهمية جراحية فى التهابات الحوض وأعضائه أما فى الثلث السفلى للمستقيم فيجاور الجزء الأوسط من المهبل (شكل ١٥٠ ، ١٥١)

أما خلف المستقيم فنجد النصف السفلى لعظم العجز والعصعص والجسم

الشرجى العصعصى فى الوسط وعلى كل جانب يوجـد الجزء السفلى للعضلة المخروطية والعضلة العصعصية والعضلة الرافعة للشرج . ويفصل كل هذه عن المستقيم الشريان العجزى المتوسط وجذور الضفيرة العجزية وفروعها والجذع السمبتاوى العجزى .

القناة الشرجية :

القناة الشرجية وهى قناة صغيرة يبلغ طولهـا ثلاثة سنتيمترات توصل آخر المستقيم بفتحة الشرج أى للخارج . تتجه إلى الوراء وأسفل مارة بأنسجة قاع الحوض . وبذلك تعمل زاوية تقرب من الزاوية القائمة مع الطرف الانتهائى للمستقيم ويحيط بطرفها السفلى الياف عضلية دائرية هى العضلة العاصرة للشرج الباطنية والعضلة الرافعة للشرج والعضلة العاصرة للشرج الظاهرة .

جدار الأمعاء الغليظة : يشاكل تركيب جدران الأمعاء الغليظة تركيب باقى أجزاء القناة الهضمية إذ أن بهما ١ . طبقة مصلية من البريتون تحيط بالأعور والزائدة الدودية والقولون المستعرض والقولون الحوضى من جميع الجهات عداجهة المساريقا التى تربطها . أما الأجزاء الأخرى فنصيبها غير كامل من غطاء البريتون كما ذكر فى كل جزء ٢ . طبقة عضلية تلى الطبقة المصلية يتكون جزؤها الظاهر فى ألياف طويلة تتجمع فى ثلاثة شرائط يفصل بعضها عن بعض مسافات متساوية وتجتمع هذه الشرائط الثلاثة عند الزائدة الدودية ولـكنها تكون طبقة كاملة حول المستقيم . وقد سبق فلاحظنا أن هذه الشرائط قصيرة عن طول الأمعاء الغليظة ولذلك تكسبها شكلهـا المألوف ويلى هـذه الالياف الطويلة طبقة كاملة متراصة من الالياف الدائرية . ٣ وطبقة خلالية تحت الغشاء المخاطى ٤ . والطبقة المخاطية بها كثير من الثنايا الهلالية غير الكاملة وبعيد بعضهما عن بعض لا تتوءات بها ولا خمل ولـكن بالغشاء المخاطى التتوءات الليمفاوية المنفردة وبعض الغدد المخاطية المستطيلة .

وينفرد المستقيم باتساعه وكثرة انثناءاته المخاطية إذ أن غشاءه المخاطى أخشن وأقل تماسكا بالطبقة التى تحته من باقى أجزاء الامعاء الغليظة ولذلك

تجد أن به من الجهة اليمنى إثناء واحد كبير واثنتان آخران بالجهة اليسرى وكل منها يكاد يصل إلى منتصف تجويف الامعاء إن لم يكن أكبر وهذه الانثناءات واضحة فى الطفل كما فى البالغ وعملها تساعد فى حمل الفضلات التى بالمستقيم تخفيفا عن جدارة .

أوعية وأعصاب الأمعاء الغليظة : يغذى الامعاء الغليظة الشريان المساريقى العلوى وفروعه القولونى المتوسط والقولونى الايمن واللفائفى القولونى والشريان المساريقى السفلى وفروعه القولونى الايسر العلوى والسفلى أو المستقيمى العلوى . ويرد من الامعاء الغليظة الفروع العديدة التى تكون الوريد المساريقى العلوى والسفلى غير أنه بجدار المستقيم تتحد فروع الوريد الباب بفروع الوريد الجهازى

ويغذى الامعاء الغليظة من الاعصاب فروع الجهاز السمبثاوى الجانبى من الثانى والثالث والرابع العجزى ومن الجهاز السمبثاوى عن طريق الضفائر الحوضية التى سبق ذكرها .

الكبد

الكبد هو أكبر غدة بالجسم تزن حوالى أربعة أرطال موضوعة فى الجزء العلوى الايمن لتجويف البطن وتشغل المراق الايمن والقسم الشراسيفى وفى بعض الاحوال يشغل جزءا صغيرا من الخاصرة اليمنى والمراق الايسر (شكل ١٤٣)

شكله وأقسامه :

يشبه الكبد هرما رباعيا موضوعا وضعا مستعرضا تقريبا تتجه قمته إلى اليسار وقاعدته إلى اليمين له أربعة سطوح يفصل بعضها عن أربعة حروف وهى :

سطح علوى : يتجه الى أعلى مغطى بالبريتون ويتصل بالرباط المنجلى يلامس عضلة الحجاب الحاجز الذى يفصلها عن التامور والقلب والبلورا وقاعدة الرئة اليمنى واليسرى (شكل ١٤٣)

سطح أمامى : يتجه إلى الامام مثلث الشكل قمته إلى اليسار يغطى

جزؤه الاكبر عضلة الحجاب الحاجز والاضلاع وغضاريفها والمسافات التى بين الاضلاع من الضلع السادس للعاشر من جهة اليمين والنتوء الخنجرى فى الوسط والضلعين السابع والثامن وغضروفيهما من اليسار يتصل به الرباط المنجلى (شكل ١٤٣)

سطح خلفى : يتجه إلى الخلف وهو أصغر السطوح به تقعير متوسط يقابل أجسام الفقرات الظهرية التى يتكون منهما تجاويف العمود الفقرى و إلى يمين هذا التقعير ميزاب كبير واضح لمرور الوريد الاجوف السفلى وهنا فى قاع الميزاب يتصل بالوريد الاجوف السفلى الوريدان الكبديان الخارجان من الكبد أما إلى يسار الخط المتوسط فنجد ميزابا صغيرا لمرور المرىء الآتى من تجويف الصدر إلى تجويف البطن فى طريقه للمعدة ويرى بهذا السطح الرباط الوريدى الذى يمين الحد بين فصى الكبد من الخلف (شكل ١٤٤)

وسطح سفلى : يتجه إلى أسفل والخلف يرى به ميزاب يوجد به الرباط المربوع الكبدى الذى يمين كذلك الحد بين فصى الكبد الايمن والايسر من أسفل وإلى يمين الرباط المربوع الفص الرباعى الكبدى . وعلى يمينه حفرة مناسبة لكيس الصفراء . وأعلى الفص الرباعى وبين هذين الميزابين من أعلى توجد فتحة مستعرضة لها شفتان واضحتان هى فرجة الكبد . (شكل ١٤٥)

فرجة الكبد : هى الثلمة التى يدخل منها الشريان الكبدى والوريد البابى بفرعيهما وأعصابهما ويخرج منها القناة الكبدية اليمنى واليسرى وقناة كيس الصفراء وأوعية ليمفاوية . وتتخذ قناة كيس الصفراء مكانها إلى يمين الشريان الكبدى بينما يقع الوريد خلفهما . ويوجد بالسطح السفلى للكبد حفرة للمعدة إلى اليسار أما إلى اليمين فهناك حفرة للكلوة اليمنى وجزء صغير للغدة فوق الكلوة وحفرة للاثنى عشرى وحفرة للقولون المستعرض (شكل ١٤٥)

قاعدة الكبد : أى السطح اليمين أو قاعدة الكبد وهو سطح رباعى محدب يرتكز على عضلة الحجاب الحاجز مقابل الاضلاع والمسافات بينها مابين

(شكل ١٤٣) السطح الامامى للكبد

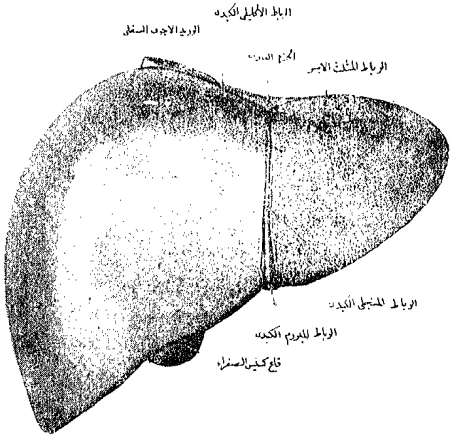

(شكل ١٤٤) السطح الخلفى للكبد

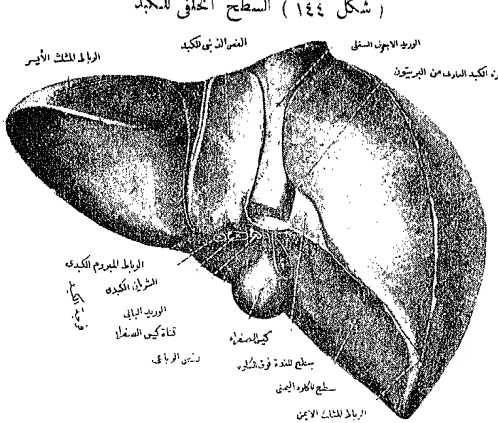

الضلع السابع والحادى عشر فى الخط الابطى المتوسط . و يتوسط بينهما الرئة اليمنى والبلورا وصفائق العضلة الباطنية المستعرضة وعضلة الحجاب الحاجز (شكل ١٤٣ ، ١٤٤) .

قمة الكبد : وتقع إلى اليسار أسفل حلمة الثدى الايسر بقليل وبين قمة القلب من أعلى . وقاع المعدة من أسفل

يفصل سطوح الكبد الأربعة بعضها عن بعض أربعة أحرف كما يفصل قاعدتها عن سطوحها حرف دائرى تقريبا ولكن لا يتعين من كل هذه الأحرف إلا الحرف الأمامى السفلى الذى يقع بين السطح الامامى والسطح السفلى ويلامس جدار البطن الامامى وله أهمية الاكلينيكية فى فحص وتعيين حجم الكبد فى المرضى بالجس ويعين الرباط المنجلى فص الكبد الايمن من الايسر من الامام وأعلى ويعينه الرباط المروم الكبدى من أسفل والرباط الوريدى من الخلف .

ويغطى البريتون الكبد من كل جهاته عدا موضعين وهما ١ . قرجة ٢ . والجزء العلوى الخلفى الايمن منها المعروف بالجزء العارى للكبد وهو الجزء الذى يقع بين طبقتى الرباط الاكليلى الايمن . وزيادة على الرباط الاكليلى وجزئيه المعروفين بالرباط المثلث الايمن والايسر يتصل بشفتى قرجة الكبد الرباط المعدى الكبدى أى الثرب الصغير ويتكون كلا الرباطين الاكليليين والثرب والرباط المنجلى من البريتون أما الرباط المروم الكبدى والرباط الوريدى فهما من البقايا الجنينية .

أوعية الكبد وأعصابه : يغذى الكبد الشريان الكبدى والوريد البابى ويرد من خلايا الكبد الوريدان الكبديان اللذان يصبان فى الوريد الاجوف السفلى وهما فى المزاب وسط السطح الخلفى للكبد ويغذى الكبد العصب المخى العاشر الايمن والايسر وفروع الضفيرة المحورية الباطنية عن طريق الشريان الكبدى .

كيس الصفراء

كيس الصفراء هو عبارة عن كيس مخروطى الشكل يسع حوالى ٥٠ سنتيمترا مكعبا يتخذ مكانه المختار فى حفرة خاصة بالسطح السفلى لفص الكبد الايمن يرتبط بالسطح الامامى لكيس الصفراء بنسيج خلوى أما السطح الخلفى

فتغطى بالبريتون ويواجه أعضاء تجويف البطن أسفل الكبد وقاعدته هى الجزء الامامى للسفل المعروف بقاع كيس الصفراء . وهو مغطى بالبريتون وبلامس جدار البطن الامامى عند غضروف الضلع التاسع الايمن والجزء الوحيد الذى يظهر من كيس الصفراء أسفل الحرف الامامى السفلى للكبد مقابل غضروف الضلع التاسع الايمن . وتتجه قمة كيس الصفراء إلى الخلف والانسية وتكون عنق كيس الصفراء ومخرج قناته المعروفة بقناة كيس الصفراء (شكل ١٤٦) .

قناة كيس الصفراء :

وهى قناة قصيرة لا يتعدى طولها ثلاثة سنتيمترات تتجه بعد خروجها من الكيس إلى الخلف ثم الى الانسية وتعمل قوسا مزدوجا قبل أن تتحد بالقناة الصفراوية (شكل ١٤٦)

القناة الكبدية :

وتتكون فى فرجة الكبد من اتحاد القناة الكبدية اليمنى والقناة الكبدية اليسرى ويبلغ طولها نحو سنتيمترين تقريبا .

القناة الصفراوية :

يبلغ طولها حوالى عشرة سنتيمترات تتكون من اتحاد قناة كيس الصفراء بالقناة الكبدية أسفل فرجة الكبد بقليل تسير الى أسفل واليمين حتى تنتهى بانبعاج فى آخرها يتصل فى معظم الاحوال بقناة البنكرياس ويدخلان تقعر الاثنى عشرى فى منتصفه بالجهة الانسية الخلفية على قمة نتوء واضح بغشائه المخاطى المبطن له .

غدة البنقراس أى البنكرياس

غدة البنكرياس وحقيقة لفظه غدة البنقراس وهو عبارة عن مجموعات غدد عنقودية مركبة مهمة جدا لعملية الهضم ضرورية جدا للحياة ولا يمكن الاستغناء عنها . وهو غدة مستطيلة يبلغ طولها حوالى ١٥ سنتيمترا موضوعة وضعا مستعرضا

(شكل ١٤٥) السطح السفلى للكبد

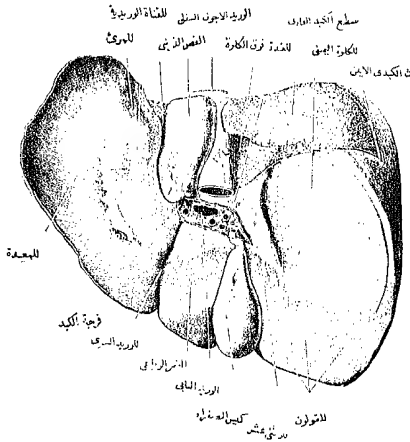

(شكل ١٤٦) حويصلة الصفراء وقنواتها

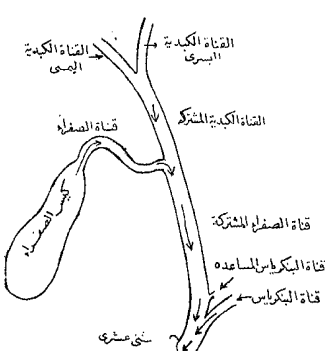

أمام جدار البطن الخلفى مقابل الفقرة القطنية الاولى والثانيـة . طرفها الايمن مستدير تقريبا يسمى رأسا يليـه اليسار جزء مختنق قليلا يعرف بالعنق وإلى يسار العنق الجسم وفى أقصى اليسار طرف صغير مدبب يسمى ذيلا (شكل١٢١)

ورأس البنكرياس مستدير يدخل فى تقعير الاثنى عشرى أما ذيله فصغير ومدبب ويستقر إلى فرجـة الطحال . أما الجسم فيقع بينهما وهو منشورى الشكل له ثلاثة سطوح سطح أمامى . وسطح سفلى . وسطح خلفى .

فالسطح الامامى : مغطى بالبريتون ويرتكز عليه المعدة ويجرى على حرفه العلوى الشريان الطحالى ويتصل بحرفه السفلى مساريقا القولون المستعرض .

والسطح السفلى : مغطى كذلك بالبريتون يرتكز عليه حوايا الامعاء الدقيقة والطرف الايسر للقولون المستعرض .

والسطح الخلفى : ويواجه الاورطى ومنشأ الشريان المساريقى العلوى منه . والقائمة اليسرى للعضلة الحاجب والجذع السمبثاوى الايسر والعضلة الابسواسية اليسرى والكلوة اليسرى والوريد الطحالى والوريد المساريقى السفلى وأوعية الكلوة اليسرى والغدة فوق الكلوة اليسرى وجزء من الضفيرة المحورية الباطنية (شكل ١٢١) .

ويفصل هذه السطوح الثلاثة حروف ثلاثة : حرف علوى . وحرف أمامى . وحرف سفلى .

قناة البنكرياس : تبدأ من ذيله وتسير وسطه إلى جسمه ثم الى عنقه إذ يرد إليها قنوات جانبية كثيرة حتى إذا ماوصلت إلى الرأس انحرفت الى أسفل لتنتهى فى انبعاج القناة الصفراوية . وهناك قناة مساعدة تنشأ من الجزء السفلى للرأس وبعد أن تتخطى القناة الاساسية تتصل بها ثم تواصل سيرها حتى تنتهى بفتحة خاصة في الاثنى عشرى فوق فتحة القناة الصفراوية .

أوعية وأعصاب البنكرياس : يغذى البنكرياس فروع من الشريان الكبدى والطحالى وأهمها الشريان البنكرياسى الاثنى عشرى العلوى والسفلى

وترجع أوردته كلها بفروع الوريد البابى ويغذيه كذلك العصب المخى العاشر الايمن والايسر والفروع المعوية أى الحشوية من الجهاز السمبثاوى

البريتون

البريتون هو عبارة عن جيب مصلى مغلق من كل نواحيه ماعدا فى السيدة يفتح به الطرف الوحشى للقناة الرحمية واحدة من اليمين والأخرى من اليسار. ويتكون جيب البريتون من طبقتين طبقة خارجية تعرف بالطبقة الجدارية لأنها تبطن السطح الداخلى لجدار البطن الامامى والطبقة الاخرى غائرة وتعرف بالطبقة المغلفة الاعضاء أى الطبقة الحشوية لانها تحيط بالاحشاء وأعضاء تجويف البطن إما إحاطة تامة أو جزئية حسب مقتضيات الاحوال . والسطحان الداخليان لجيب البريتون أملسان ناعمان بينهما طبقة رقيقة من سائل ليفاوى ليسهل انزلاقهما أما السطحان الخارجيان فخشنان لاتصالاتهما الخارجية بالاحشاء وأهم أجزاء الكيس البريتونى هى :

ا. الجيب الثربى :

الجيب الثربى ويعرف كذلك بالجيب البريتونى الصغير وهو عبارة عن جيب مصلى جزئى نشأ من الجيب الاصلى ولا يوصله به إلا فتحة واحدة تسمى الثقب الثربى الذى يقع بين الكبد من أعلى والجزء البوابى للاثنى عشر من أسفل والثرب الصغير من الامام والوريد الاجوف السفلى والبريتون الذى أمامه من الخلف . والجيب الثربى موضوع بين ١. الكبد ٢. وطبقتى الثرب الصغير ٣. والمعدة ٤. وطبقتى الثرب الكبير من الامام . ٥. والعمود الفقرى بين قائمتى عضلة الحجاب الحاجز ٦. والضفيرة المحورية الباطنية ٧. والبنكرياس ٨. والجزء العلوى من الكلوة اليسرى والغـــدة فوق الكلوة فوقها ٩. والقولون المستعرض ومساريقاه ١٠ والطبقتان الخلفيتان للثرب الكبير وكلها من الخلف

ب. الثرب الكبير

ويتكون الثرب الكبير من أربع طبقات من البريتون اثنتان منها يسميان بالطبقتين

الاماميتين والاثنتان الأخريان يسميان بالطبقتين الخلفيتين وذلك بتوسط الجيب الأربي بينهما وتحيط الطبقتان الاماميتان بالمعدة واحدة أمامها والاخرى خلفها كما تكونان طبقتي الثرب الصغير أعلاها . وأما الطبقتان الخلفيتان فتحيطان بالقولون المستعرض من الامام والخلف ويختزن هذا الثرب كثيرا من الفصوص الدهنية بين طبقاته

جـ. جملة أربطة بريتونية ١. تساعد على حفظ الاعضاء مكانها في تجويف البطن والحوض ٢. وتوصل الشرايين والاوردة والاوعية الليمفاوية وقنوات الغدد إلى أعضائها بين طبقتين من البريتون

فائدة البريتون :

١. تغطية الاعضاء المختلفة بتجويف البطن حتى يسهل انزلاق بعضها على بعض سواء أكانت حركات إرادية مختلفة أم غير إرادية مثل حركات التنفس والهضم وغيرها

٢. يقي البريتون أعضاء تجويف البطن شر اعتداء الجراثيم إذ أنه غني بأوعيته الليمفاوية علاوة على قدرته للمقاومة الايجابية والسلبية . وإذا ما حدث التهاب سارع البريتون لحصره بوساطة التصاقات طبقاته التي يقوم فورا بتنظيمها بأحكام منعا لانتشار الالتهابات

٣. يحيط البريتون بأعضاء تجويف البطن إحاطة تامة لبعض الاعضاء وإحاطة جزئية للبعض الآخر . ويثبت بعضها بجدار البطن الخلفي أو الامامي ليحتفظ كل عضو بمكانه الخاص رغم تغير الضغط داخل تجويف البطن والحركات الضرورية

٤. يختزن البريتون كمية لا بأس بها من الفصوص الدهنية بين طبقاته ١. تعمل على حفظ حرارة أعضاء تجويف البطن ضد التغيرات التي ربما تطرأ ٢. وتقي الاعضاء داخلها من الصدمات ٣. ويسمح بسهوله وبلباقة لحركات الأمعاء عندما تمتلئ الأعضاء المجوفاء بتجويف البطن والحوض ٤. كما تختزن فصوصا دهنية لوقت

أوعية البريتون وأعصابه : يغذى جيب

تجويف البطن والحوض كل شريان في منطقته خصوصا المساريقي العلوي ويرد

منه أوردة عديدة معظمها للوريد الباباني وعدد لا يستهان به للوريد الاجوف السفلي بطريق مباشر أو غير مباشر ولذلك يكون البريتون منطقة هامة وحلقة لاتصال الوريد البابي بفروع الوريد الاجوف السفلي . أما أعصاب البريتون فهي العصبان الحائران والفروع السمبتاوية حول أوعيته علاوة على أعصابها

أعضاء الحوض

تجويف الحوض هو الجزء السفلي لتجويف البطن . ويتكون هيكله العظمي من اتحاد العظمين اللاسم لهما من الامام في الارتفاق العاني لتكوين الجزء الامامي وجانبي الحوض . أما من الخلف فيكمل الحوض بتفصل عظم العجز والعصعص مع العظم اللاسم له من كل ناحية (شكلي ١٥٠ ، ١٥١)

وينقسم تجويف الحوض إلى قسمين يفصل بعضهما عن بعض ما يعرف بمدخل الحوض وهو مستو وهمي يمتد بين الارتفاع العجزي من الخلف والخطين اللاسم لهما من الجانبين والحرف العلوي الارتفاق العاني من الامام ويسمى القطاع العلوي الاكبر بالحوض الكاذب . والجزء الآخر الصغير الذي يقع إلى أسفل والخلف بالحوض الحقيقي (شكل ١٧٩ ، ١٨٠)

الحوض الكاذب : هو عبارة عن الجزء المتسع الواقع أعلى المستوى الوهمي المذكور وسمي بذلك إذ يحده من الجانبين فقط عظما الحرقفة ولكن يكمله من الامام في الحالة الرخوة الجزء السفلي لجدار البطن الامامي ويكون في الحقيقة جزءا من تجويف البطن محتويا على بعض الامعاء .

الحوض الحقيقي : هو الجزء الضيق الواقع أسفل وخلف الحوض الكاذب وأسفل المستوى المذكور وهو أصغر من الحوض الكاذب ، ولكن جدرانه تكاد تكون كاملة . ويتميز بمدخل الحوض أو مضيقه السفلي ٣ . وتجويف الحوض وهو المسافة بين المدخل والمخرج .

(شكل ١٧٨) الشريان الرحمى والمبيضى وتقسيمهما معا وفروعهما

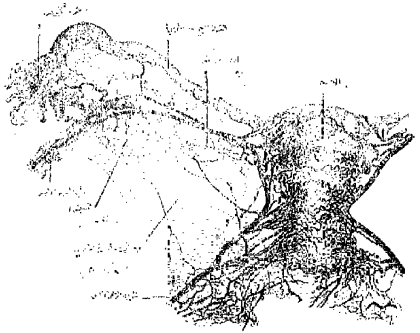

(شكل ١٧٩) أقطار مدخل الحوض الحقيقى لسيدة

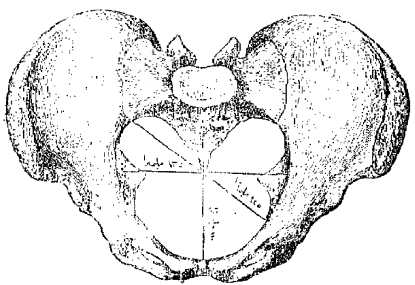

(شكل ١٨٠) أقطار مخرج الحوض الحقيقى لسيدة

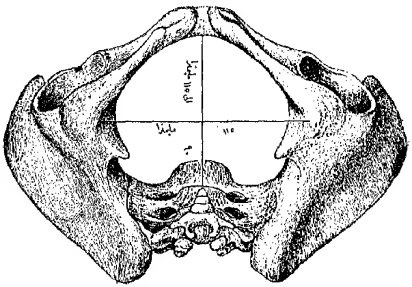

(شكل ١٨١) قطع سهمى للحوض بين وضع الحوض الطبيعى

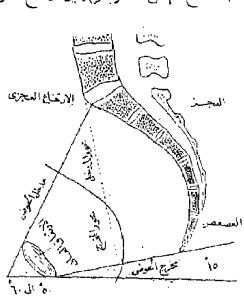

مدخل الحوض الحقيقى

مدخل الحوض الحقيقى و يعرف بمضيقه العلوى . وهو الحد الاعلى للحوض الذى يعينه المستوى المار بالزاوية القطنية العجزية أى الارتفاع العجزى والخطين اللاسم لهما والحرف العلوى لجسم العانة وهو يشبه القلب شكلا فى حوض الرجل وأقرب إلى شكل الكلوة فى حوض السيدة . يتجه هذا المستوى إلى الامام وقليلا إلى أعلى . ولما كان لمدخل الحوض فى السيدة من أهمية أكلينيكية من حيث شكله واتساعه كان لزاما علينا أن نعينه بأبعاد ثابتة لها دلالاتها الصحيحية . وأهم هذه الاقطار أربعة تسمى بأقطار مدخل الحوض وهى ١ . القطر الامامى الخلفى بين النقطة المتوسطة العليا للارتفاق العانى من الامام ووسط الارتفاع العجزى من الخلف و يبلغ متوسط طوله ١١ سم . ٢ . القطر المستعرض ويمتد بين أبعد نقطتين جانبيتين متقابلتين فى مدخل الحوض ومتوسط طوله ١٣٫٥ سم . ٣. القطر المنحرف الايمن ويمتد من أعلى المفصل العجزى الحرقفى الايمن الى التنوء الحرقفى العانى الايسر ويبلغ طوله ١٢٫٥ سم . ٤. القطر المنحرف الايسر و يقابل القطر الايمن من الجهة المقابلة ويساويه عادة فى الطول (شكل ١٧٩)

تجويف الحوض الحقيقى :

تجويف الحوض الحقيقى : وهو عبارة عن قناة صغيرة ولكنها متسعة ومنحنية للامام . ولذلك كانت جدرانها غير متساوية وأبعادها مختلفة . وكذلك يبلغ ارتفاع جدارها الامامى وهو السطح الخلفى لجسم العانة حوالى ٤ إلى ٥ سم بينما يبلغ طول جدارها الخلفى المقعر الى الامام المكون من عظمى العجز والعصعص حوالى ١٤ الى ١٥ سم كما أن بعض أقطار تجويف الحوض لا تتناسب بدقة دائما مع أقطار كل من المدخل والمخرج .

وتشمل أعضاء الحوض الحقيقى من الامام الى الخلف المثانة ومتعلقاتها وجزء من قناة مجرى البول وفى الوسط أعضاء التناسل الباطنة أما فى الخلف فيوجد المستقيم والقناة الشرجية زيادة على العضلات التى تكون قاع الحوض

وجدرانه وصفاقات الحوض وأربطته تخلاف الاوعية الليمفاوية والاعصاب المختلفة الموجودة به .

مخرج الحوض الحقيقى :

مخرج الحوض الحقيقى : و يعرف بمضيقه السفلى وهو الحد السفلى للحوض الذى يعينه المستوى الذى يمر بقمة التقوس العانى من الامام والفرع النازل العانى والفرع الصاعد الوركى والحدبة الوركية والرباط العجزى الوركى من كل جانب وبقمة عظم العصعص من الخلف . ومخرج هذا الحوض ولو أنه غير منتظم تماما إذ يتخلل هذا المستوى ثلاثة تنوءات وهى الحدبتان الوركيتان وقمة العصعص وبينها ثلاث فتحات هى التقوس العانى فى الوسط والشرم الوركى الكبير على كل ناحية ورغم ذلك فالارتباطة الحوضية فى الحالة الرخوة تحول مخرج الحوض إلى شكل معين يتجه الى أسفل وقليلا للخلف ولها كذلك أربعة أقطار (شكل ١٨٠)

وضع الحوض :

يتخذ هيكل الحوض مكانه بالجسم أثناء الوقوف وضعا مائلا الى الأمام بدرجة يكون المضيق العلوى أى مستوى مدخل الحوض مع الافق زاوية تبلغ ٦٠ درجة بينما يعمل المضيق السفلى أى مستوى مخرج الحوض مع الافق كذلك زاوية قدرها ١٥ درجة وبذلك الوضع يتجه السطح الحوضى للارتفاق العانى إلى أعلى والخلف ولكى يمكن وضع الحوض العظمى فى مكان مماثل لوضعه من الجسم يلاحظ أنه يتخذ وضعا منكبا الى الامام بحيث يمر سطح أفقى واحد بأعلى الارتفاق العانى و بقمة العصعص كما يمر سطح رأسى واحد بأعلى هذا الارتفاق والشوكتين الحرقفيتين العلويتين الاماميتين كما يجمع الشوكتين الحرقفيتين العلويتين الاماميتين ووسط الحقين الحرقفيين مستو واحد (شكل ١٨١)

أما أثناء الجلوس فيرتكز الجسم على الجزء الأنسى السفلى لكل حدبة من الحدبتين الوركيتين

الفصل الثامن

الجهاز البولى

يشمل الجهاز البولي ١. الكلوتين اللتين تفرزان البول من الدم ٢. الحالبين اللذين يوصلان البول الى المثانة ٣. والمثانة وهى مكان تجمع البول لبعض الوقت ٤. وقناة مجرى البول وتقوم بتوصيل البول من المثانة الى الخارج

الكلوتان

توجد كلوة على كل ناحية من العمود الفقرى فى تجويف البطن من أعلى والخلف وملاصقة لجدار البطن الخلفى خلف البريتون فى الحاصرة جهته مقابل الفقرة الظهرية الثانية عشرة والثلاث الفقرات القطنية العليا الأولى ولو أن الكلوة اليمنى منخفضة قليلا عن الكلوة اليسرى عادة و يبلغ ابعاد الكلوة نحو ١٢ سنتيمترات فى الطول ونصف ذلك فى العرض أى ٦ سنتيمترات وفى التخانة نصف العرض أى ٣ سنتيمترات (شكل ١٤٧)

ولكل كلوة سطحان أمامى وخلفى وحرفان أوحافتان وحشية وأنسية وطرفان علوى وسفلى وفرجة

السطح الأمامى : وهوسطح محدب من كلا اتجاهية أى من أعلى لاسفل ومن الانسية للوحشية يتجه عموما للوحشية وتختلف علاقات هذا السطح فى الكلوة جهة اليمين عن اليسار إذ يغطى الكلوة اليمنى من الامام الكبد والغدة فوق الكلوة والاثنا عشرى والاثناء القولونى الكبدى . أما الكلوة اليسرى فيغطيها الطحال والغدة فوق الكلوة والمعدة والبنكرياس و بعض الامعاء الدقيقة من الجزء الصائمى وجزء وحشى ضيق للقولون النازل (شكل ١٤٧)

السطح الخلفي : سطح رأسي مستو تقريبا يتجه للخلف والأنسية خال من البريتون في الجهتين . وأظهر ما فيه مراتب مائل لأسفل والوحشية للضلع الثاني عشر أي الأخير وقد نجد في الكلوة اليسرى ميزابا للضلع الحادي عشر كذلك والعلاقات الأخرى عضلة الحجاب الحاجز التي تفصل سطح الكلوة عن غشاء البلورا والرباطين القوسي الأنسي والوحشي ثم العضلة الإبسواسية والعضلة المربعة القطنية وصفاق العضلة الباطنية المستعرضة من الأنسية للوحشية والأعصاب تحت الأضلاع وفروع العصب القطني الأول والثاني زيادة على الشريان والوريد تحت الأضلاع . وترى علامات التنوءات المستعرضة للثلاث الفقرات القطنية العليا غير أن في مرقد الكلوة خلف محفظتها تحتوي على نسيج خلالي ودهني سميك يربط السطح الخلفي للكلوة بجدار البطن الخلفي .

الحافتان : حافة وحشية محدبة الى الوحشية أطول بكثير من الحافة الانسية التي هي قصيرة مقعرة من وسطها حيث تكون فرجة الكلوة .

فرجة الكلوة : هي حفرة في وسط الحافة الانسية للكلوة . بقاعها فتحة رأسية لها شفتان غير متماثلتين . الشفة الامامية قصيرة ومستديرة أما الخلفية فاطول وأرق من الامامية ويخرج من فرجة الكلوة الحالب إلى أسفل وللخلف والوريد الكلوي من الامام بينما يدخل الشريان الكلوي بينهما زيادة على عدة ألياف عصبية واوعية لمفاوية .

الطرفان : الطرف العلوي للكلوة عريض وسميك ومستدير يعلوه الغدة فوق الكلوة وهو قريب للخط المتوسط للجسم من الطرف السفلي الذي هو أصغر وأرق وأقل استدارة من الطرف العلوي وأبعد منه للخط المتوسط .

ويسهل تمييز الكلوة اليمنى عن اليسرى إذا لاحظنا أن الحافة الوحشية محدبة والحافة الانسية مقعرة وأنها أقرب ١. أن السطح الامامي محدب من وسطه والسطح الخلفي مستو ٢. أن الحالب يتجه إلى أسفل وخلف الشريان والوريد الكلويين ٤. وأن الطرف العلوي للكلوة أكبر وأعرض وسميك وأكثر

(شكل ١٤٧) السطح الأمامى للكليتين وعلاقاتهما والحالبين وأوردتى البطن والحوض الاجوف السفلى

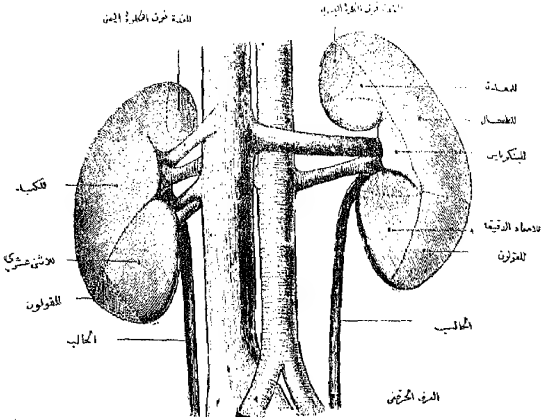

(شكل ١٤٨) مقطع طولى متوسط للكلوة

(شكل ١٦٨) الكبد والكلوة والطحال وعلاقاتها من الخلف

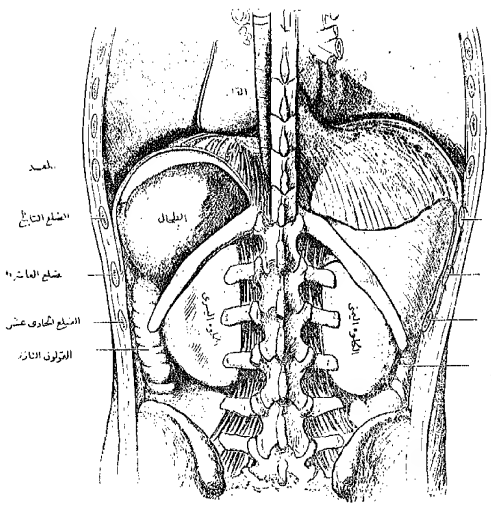

استدارة من الطرف السفلى ويلاحظ أن يخرج الوريد من فرجة الكلوة أولا من الامام ويليه دخول الشريان خلف الوريد ثم خروج الحالب خلفهما والى أسفل ٥. وأن الشفة الامامية للفرجة قصيرة ومستديرة والشفة الخلفية أرق وأطول منها .

الحالب

الحالب هو عبارة عن قناة عضلية مخاطية ألياقها العضلية غير إرادية يحيط بها غشاء ليفى من الخارج ويبطنها غشاء مخاطى من الداخل يبلغ طولها ٤٥ سنتيمترا تقريبا يقع حوالى نصفها فى تجويف البطن والنصف الآخر فى تجويف الحوض موضوعة خلف البريتون وتتجه إلى اسفل أمام العضلة الاسواسية إلى أن تدخل الحوض أمام الاوعية الحرقفية إلى الامام وأسفل مارة خلف القناة الناقلة للمنى فى الرجل . وتتصالب مع الشريان الرحمى عند الردب الوحشي للمهبل مارة أسفله فى السيدة . وبعد ذلك تنحرف إلى الانسية وأسفل فتخترق عضلات المثانة فى زاويتها الخلفية الوحشية ويكون دخولها بانحراف الى الامام والانسية لدرجة أن تعمل كصمام لا يسمح بمرور البول إلا فى جهة واحدة من الحالب إلى المثانة فقط (شكل ١٤٨)

أوعية وأعصاب الحالب : الشريان الكلوى وشريان الخصية أو المبيض والشريان القولونى . والمثانى . والمستقيمى . ويرد من الحالب الاوردة التى تصحب هذه الشرايين ويغذيه أعصاب الكلوة والخصية والضفيرتان الحرقفيتان الباطنيتين

المثانة

المثانة هى عبارة عن عضو عضلى أجوف أو كيس لخزن البول مدة من الزمن . ولذلك يختلف شكلها وموضعها بل وبعض علاقاتها بالنسبة لدرجة أمتلائها . تتخذ حال خلوها شكل هرم ثلاثى موضوع للأمام بالحوض الحقيقى خلف الارتفاق العانى . قاعدتها إلى الخلف وقمتها الى الأمام وأعلى وعنقها الى

أسفل . ولهما زيادة على ذلك ثلاثة أسطح وهى : سطحين علوى وسطحان وحشيان سفليان وثلاثة أحرف . وثمة . وقاعدة . وعنق (شكل ١٤٩)

قاعدة المثانة : هى سطح مثلث الشكل تتجه قاعدته الى أعلى والخلف ويعرف بقاع المثانة وتتكون أحرفه من الاحرف الخلفية للسطوح الثلاثة وبكل زاوية من زواياها الثلاث فتحة مهبلية وهى : فتحة الحالبين من أعلى وعلى كل جهة وفتحة قناة مجرى البول الى أسفل فى الوسط . وبعضها عن المستقيم الحويصلتان المنويتان والقناتان الناقلتان المنى فى الرجل . أما فى السيدة فتجد بين المثانة والمستقيم عنق الرحم والجزء العلوى من المهبل زيادة على انسجة ليفية خلوية أخرى

السطح العلوى : وهو السطح الذى يتجه الى أعلى والجزء الوحيد من المثانة الذى يغطيه البريتون مثلث الشكل قمته الى الامام تكون جزءا من قمة المثانة وتتصل بذلك برباط ليفى يوصلها الى السرة ويعرف بالرباط السرى المتوسط وقاعدته تكون الحرف العلوى لقاعدة المثانة وعند زاويتيها الخلفيتين يدخل الحالبان واحد من كل ناحية

السطحان الوحشيان السفليان . واحد على كل ناحية يتجه سطحه الوحشى الى أسفل والوحشيه مثلث الشكل أيضا تشترك قمة كل منهما فى تكوين قمة المثانة وقاعدته كذلك . ويتصل حرفه العلوى بالحرف الوحشى للسطح العلوى للمثانة أما الحرفان السفليان فيتجهان نحو ويكونان الحرف الامامى السفلى للمثانة الذى يبتدىء عند قمة المثانة وينتهى عند عنقها أى ابتداء مخرج قناة مجرى البول وعلاقات كل سطح هى جسم العانة . والعضلة الرافعة للشرج . والعضلة السادة الباطنة . ويفصل بعضها عن بعض الصفاقات والأنسجة الخلوية الدهنية فقط خصوصا بين الحرف الامامى والارتفاق العانى

عنق المثانة : هو جزؤها السفلى حيث تبتدىء قناة مجرى البول يثبتها فى مكانها ١ . الرباط العانى المثانى ٢ . والرباط العانى البروستاتى اللذان يصلانها بالجزء السفلى لخلف الارتفاق العانى وترتكز فى الرجل على قاعدة غدة

(شكل ١٤٩)

المثانة والحالب والبروستاتا والحويصلة المنوية وقناتها

ا ـ فى حالة الخلو

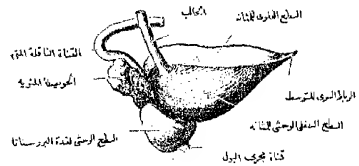

(شكل ١٤٩)

المثانة والحالب والبروستاتا والحويصلة المنوية وقناتها

ب ـ فى حالة الامتلاء

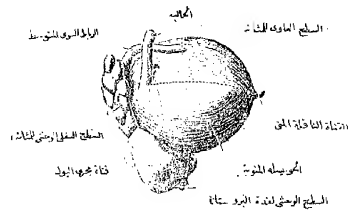

البروستاتا . وترتكز فى السيدة على صفاق يغطى عضلتها العاصرة حيث تقع على الخط الواصل من أسفل الارتفاق العانى الى أسفل عظم العجز

أما فى حال امتلاء المثانه فتتخذ شكلا كرويا يصعب معه تمييز سطوحها او أحرفها بعضها عن بعض ولا يحتفظ بوضعه فى كل اجزائها الا عنقها وفى هذه الحاله يقتصر البريتون على تغطية جزء فقط من السطح العلوى

المثانة من الداخل :

يغطى المثانة من الداخل طبقة من الغشاء المخاطى الذى يرى به جملة أثنآت (كشكشة) فى كل أجزاء المثانة ماعدا قاعها وذلك لزيادة مرونته ولاتصاله الوثيق بالطبقة العضلية . هذا فى حالة خلوها من البول أما فى حالة امتلائها فيرى هذا الغشاء المخاطى أملس وخلوا من الثنايا فى جميع أجزائها

ويرى بداخل المثانة ثلاث فتحات فى زوايا القاع الثلاث . فتحتان من أعلى واحدة على كل جانب عند التقاء الحافة الخلفية بالسطح العلوى للمثانة تقاعدتها وهما فتحتا الحالبين وقد لاحظنا أن دخولها بانحراف كبير ولذلك نجد أن هاتين الفتحتين أقرب لبعضهما بعضا كثيرا فى داخل المثانة عما فى خارجها. والفتحة الثالثة الى أسفل والامام وسط عنق المثانه اى فى نهاية الحرف الامامى المتوسط وهى فتحة قناة مجرى البول

ارتباطة المثانة :

يتصل بالمثانة جملة أربطة منها ماهو حقيقى مثل الرباط العانى المثانى . والعانى البروستاتى المتوسط . ومنها ماهو كاذب ومكون من البريتون مثل الاربطة الوحشية البريتونيـة . والبعض الآخر من الصفاقات المجاورة لها والمتصلة بها زيادة على الرباط السرى المتوسط الذى هو فى الحقيقة من بقايا جنينية

المثانة فى الطفل :

صغيرة طبعا ويتعـذر تمييز سطوحها وحروفها وتكون فى وضع أعلى منه فى البالغ حيث يقع أكثر من ثلاث ارباعها فى تجويف البطن ويقابل عنقها السطح العلوى للارتفاق العانى كما يغطى البريتون قاعها وذلك لان الحوض فى

الطفل ضيق لا يتسع لكل محتوياته تماما الا إذا بلغ الحوض حجمه العادى عند البلوغ

تركيب المثانة : تتركب المثانة إذا استثنينا طبقة البريتون التى تغطى سطحها العلوى وحرف ضيق أعلى قاعدتها فقط من غشاء ليفى هو فى الحقيقة من الصفاق الحوضى حولها ويليه طبقة عضلية غير ارادية تشمل ثلاث طبقات : طبقة اليافها طولية سطحية تليها طبقة اليافها دائرية تكثر فى منطقة العنق مكونة عضلة عاصرة لعنق المثانة وطبقة ثالثة غائرة أليافها طولية بانحراف وبعدها طبقة تحت المخاطية وطبقة مخاطية تبطن سطحها الداخلى

أوعية المثانة وأعصابها : يغذى المثانة الشريان المثانى العلوى والسفلى والشريان الساد والشريان الآلى وكلها فى فروع الحرقفى الباطن كما يشترك فى تغذيتها فى السيدة بعض فروع الشريان الرحمى والمهبلى

ويغذى المثانة من الاعصاب فروعا سمبثاوية لارتخاء أليافها العضلية وانقباض عاصراتها وسمبثاوية جانبية يعمل على قبض أليافها وارتخاء عاصرتها

قناة مجرى البول

قناة مجرى البول فى الرجل

قناة مجرى البول فى الرجل هى قناة ليفية عضلية مخاطية تتميز دائما عن باقى القنوات إن بها نسيج انتصابى مثل نسيج القضيب طولها نحو عشرون سنتيمترا تمتد فى فتحتها الداخلية بعنق المثانة الى فتحتها الخارجية بطرف القضيب وتنقسم باعتبار المناطق التى تمر بها الى ثلاثة أقسام ١ . الجزء البروستاتى ٢ . الجزء الغشائى ٣ . الجزء الانتصابى أى القضيبى (شكل ١٥٠)

الجزء الأول : ويسمى بالجزء البروستاتى لمروره وسط غدة البروستاتا ويبلغ طوله ٤ سنتيمترات وهو أوسع جزء بالقناة يتجه اتجاها رأسيا وبوسطه تنوء على كل جانب منه فتحة القناة القاذفة للمنى واحدة على كل ناحية وفتحات عديدة لغدة البروستاتا

الجزء الثانى : يسمى بالجزء الغشائى لمروره بين أغشية وصفاقات العجان زيادة

(شكل ١٥٠) أعضاء التناسل للذكر

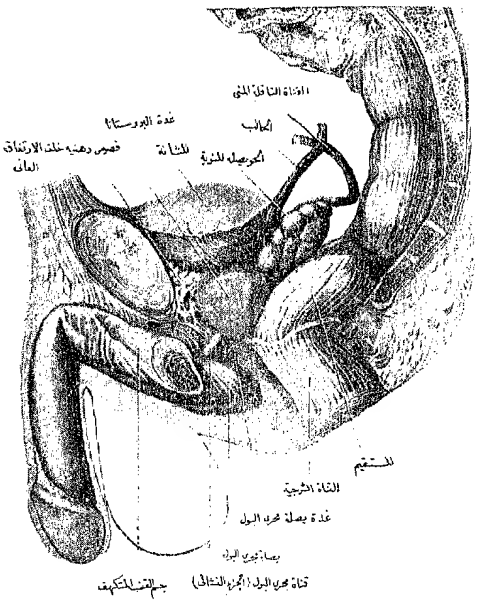

على أنه أغنى الأجزاء بنسيجه الليفى العشائى وهو أضيق أجزاء القناة وغير مرن كالأجزاء الاخرى ولحسن الحظ قصير جدا لا يتعدى طوله السنتيمترين

الجزء الثالث : يسمى بالجزء الانتصابى أى القضيبى لانه محاط بنسيج انتصابى موضوع أسفل النسيج الانتصابى للقضيب ويبلغ طوله ١٥ سنتيمترات وعند نهايته يمر بنسيج حشفة القضيب ثم ينتهى بالصماخ البولى الخارجى

وتشمل قناة مجرى البول فى الرجل قوسين أولهما مقعر إلى الامام وأعلى من ابتداء القناة إلى خروجها من أسفل قوس العانة . و بعده قوس محدب إلى الامام من قوس العانة إلى الطرف الانتهائى أى الصماخ البولى . وبوسط هذا الجزء الرباط الحامل للقضيب

ولا تقتصر قناة مجرى البول فى الرجل على حمل البول من المثانة إلى الخارج فقط بل تحمل كذلك أفراز الخصيتين والحويصلتين المنويتين إلى الصماخ البولى الخارجى

قناة مجرى البول فى السيدة

هى قناة ليفية عضلية مخاطية لها نصيبها من النسيج الانتصابى يبلغ طولها أربعة سنتيمترات تبتدىء فتحتها الداخلية بعنق المثانة وتنتهى بالصماخ البولى الخارجى الموجود فى أسفل البظر وأعلى فتحة الفرج مباشرة ويتميز بلتوء حلمى يسهل التعرف عليه بالجس وتشمل هذه القناة قوسا واحدا مقعرا الى الأمام بين طرفيها (شكل ١٥١)

تركيب جدار قناة مجرى البول :

يتركب جدار قناة مجرى البول من طبقة ليفية يليها طبقة عضلية اليافها السطحية دائريه أو حلقية واليافها الغائرة طولية وذلك بخلاف القنوات الأخرى إذ أنه فى المعتاد أن تكون الطبقة الطولية سطحية والدائرية غائرة ويلى الطبقة العضلية طبقة انتصابية تماثل النسيج الموجود بجسم القضيب ويغطى هذه الطبقة غشاء مخاطى هو فى الحقيقة جزء من الغشاء المخاطى للمثانة ويمتد إلى القناة المنوية وغدد البروستاتا وغيرها به جملة غدد مخاطية وبها ثغور أكثرها صغير وعدد منها كبير الحجم أكثرها فى القاع ويلزم ملاحظتها فى إدخال القسطرة .

الفصل التاسع

الجهاز التناسلي

الجهاز التناسلي في الرجل

يشمل الجهاز التناسلي في الرجل ١. الخصية ٢. أغشيتها ٣. قنواتها ا. البربخ ب. القناة المنوية جـ. الحويصلة المنوية د. القناة القاذفة للمني ٤. القضيب ٥. غدة البروستاتا ٦. غدة بصلة مجرى البول

الخصية

الخصية هي غدة التناسل الاساسية في الرجل وتقابل المبيض في السيدة موجودة واحدة في كل ناحية . وهما موضوعتان في الصفن وضعا مائلا اذ يتجه طرفها العلوي الى الامام والوحشية والسفلي الى الخلف والانسية . والخصية اليسرى نازلة قليلا عن اليمنى واكبر قليلا منها حجما ويتحركان بسهولة تبعا لضرورة حركات الجسم المختلفة ومعلقتان بالحبلين المنويان واحد في كل جهة يبلغ طول الخصية ٤ سنتيمترات وعرضها ٢٫٥ من السنتيمترات وسمكها ٣ سنتيمترات ووزنها نحو ١٤ جراما . وهي بيضية الشكل ولكن مفرطحة قليلا من الجانبين لها سطحان وحشي وأنسي وحرفان أمامي وخلفي وفرجة وطرفان علوي وسفلي فالسطحان والحرف الامامي والطرفان محدبة وملساء وسائبة لا تتصل بشيء غير أنها مغطاة بالطبقة الباطنية الغمدية أما الحرف الخلفي فمستقيم تقريبا ويتجه الى الخلف والاعلى به الفرجة التي تتصل بالبربخ من الخلف والوحشية والعلى

تركيب الخصية : تتركب الخصية من جملة أقسام بكل قسم انبوبة ملتوية على نفسها يبلغ عددها الثلاثمائة أو الاربعمائة وبصحبة كل منها شريان ووريد

وأوعية ليمفاوية وتجتمع هذه القنوات بعضها الى بعض فى دهليز بفرجة الخصية حيث البربخ . إذ تجتمع هذه القنوات كلها بعضها لبعض مكونة قناة واحدة هى القناة الناقلة للمنى

أغشية الخصية

يغطى الخصية مباشرة ١. محفظة ليفية بيضاء تعرف بالغشاء الابيض للخصية ويليها ٢. غشاء مصلى مكون من طبقتين أو وريقتين يعرف بالغشاء الغمدى للخصية الذى هو فى الحقيقة طبقتا البريتون اللتان تغطيان الخصية منذ نشأتها وقت ان كانت عضوا باطنيا وقبل نزوحها من تجويف البطن الى الصفن ولأنها تكونت بتجويف البطن . غيران الخصية تحتفظ بعدة أغشية أخرى هى أجزاء من الطبقات المكونة لجدار البطن الامامى الذى مرت باجزائه حتى وصلت الى مقرها فى الصفن

البربخ : وهو عبارة عن جسم مستطيل موضوع بالجهة الوحشية لجسم الخصية طرفه العلوى كبير ويشمل جملة أنابيب تكونت من تجمع الانابيب التى تكون جسم الخصية وطرفه السفلى صغير اذ يتكون حينئذ فى قناة واحدة ملتوية كثيرا على نفسها وهى مبدأ القناة الناقلة للمنى

القناة الناقلة للمنى والحبل المنوى :

القناة الناقلة للمنى والحبل المنوى هى قناة تبدأ كنهاية تجمع قنوات الخصية العديدة أسفل البربخ أى من ذيله تسير الى أعلى مصحوبة بجملة أوردة تعرف بالضفيرة السلوكية او الدوالية الوريدية وبعض الشرايين والاوعية الليمفاوية وبعض الاعصاب وهذه المجموعة التى تصحب القناة الناقلة للمنى بما فيها القناة تكون مايعرف بالحبل المنوى الذى يخرج من الصفن الى الفتحة السطحية للقناة الاربية فالقناة الأربية . حتى اذا ماوصل الحبل المنوى الى الفتحة الباطنة للقناة الاربية تفرقت أجزاؤه وسارت القناة الناقلة للمنى منفردة الى الحوض الحقيقى حتى تصل لاسفل والانسية للحويصلة المنوية وتنتهى باتصالها مع قناة الحويصلة المذكورة لتكوين القناة القاذفة للمنى التى تدخل بين فصى غدة البروستاتا

واحدة فى كل ناحية الى قناة مجرى البول فى جزئها البروستاتى وتبلغ طول القناة الناقلة المنى نحو ٥٥ سنتيمترا

الحويصلة المنوية : هى عبارة عن أنبوبة متعرجة على نفسها طولها خمسة سنتيمترات موضوعة واحدة على كل ناحية بين قاع المثانة من الامام والمستقيم من الخلف لها قناة تخرج من طرفها الاسفل الانسى تسمى بقناة الحويصلة المنوية التى تتحد بالقناة الناقلة للمنى وتكونان القناة القاذفة للمنى التى تمر بين الفص الانسى المتوسط والفصين الوحشيين لغدة البروستاتا حتى تنتهى واحدة على كل ناحية من الحويصلة المنوية والبروستاتية (أى الشكوة البروستاتية) بالجزء البروستاتى لقناة مجرى البول

غدة البروستاتا

غدة البروستاتا هى أحدى الغدد التناسلية موضوعة أسفل المثانة وحول عنقها كما تحيط بالجزء العلوى لقناة مجرى البول وتقع أمام الجزء السفلى والانتهائى للمستقيم وخلف العانة والتقوس العانى ويحيط بها محفظة ليفية متينة (شكل ١٤٩ و ١٥٠)

وتتكون من نسيج غددى يتخلله نسيج عضلى غير ارادى تتخذ شكل الهرم الناقص تقع قاعدتها الى أعلى والخلف وهو الجزء الذى يتصل بعنق المثانة أما قمتها الى أسفل والامام وسطوحها لا يسهل تمييزها بوضوح بعضها عن بعض اذ أن أحرفها كلها مستديرة . لها سطح أمامى ضيق جدا وكثيرا ما يعبرون عنه بالحرف الامامى وسطح خلفى كبير . وسطحان واحد من كل جهة لاسفل وللوحشية (شكل ١٤٩ و ١٥٠)

اقسام البروستاتا : وتنقسم غدة البروستاتا الى ثلاثة فصوص : فص متوسط من الخلف هرمى الشكل قاعدته لاعلى والخلف له أهمية اكلينيكية والفصان الآخران يعرفان بالفصين الوحشيين اللذين يقعان للامام والوحشية وينحدان معا من الامام حول قناة مجرى البول ويفصل الفص المتوسط

(شكل ١٦٤) مثانة البول وغدة البروستاتا والحويصلتان المنويتان والقناتان الناقلتان للمنى

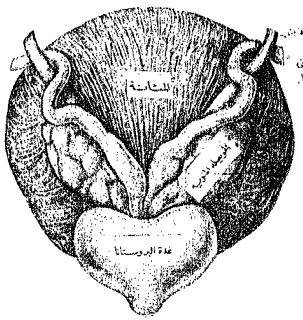

فى كلا جانبيه عن القصبين الوحشيين ومرور القناتان القاذفتان المنى

ويرى بالجزء البروستاتى لقناة مجرى البول اذا فتحناه من الامام عرف متوسط به نتوء واضح و بوسط هذا النتوء الحويصله البروستاتية وعلى كل جانب منها فتحة القناة القاذفة المنى وعلى جانبى العرف البروستاتى المتوسط هذا جملة ثقوب فى الحقيقة هى فتحات للغدد التى تتكون منها البروستاتا وتحمل افرازها الى قناة مجرى البول لتصحب السائل المنوى ومن الخصيتين من الحويصلتين المنويتين

غدة بصلة قناة البول

غدتا بصلة قناة البول هما غدتان صغيرتان موضوعتان فى الجيب البولى التناسلى الغائر ويخرج من كل غدة قناة تنتهى كل منها فى الجزء الانتصابى لقناة مجرى البول وافرازهما مما يساعد على تنشيط الحيوانات المنوية

القضيب

القضيب وهو العضو المدلى أسفل التقوس العانى ويشمل الجزء الانتصابى لقناة مجرى البول أيضا وهو اسطوانى الشكل يتكون من ثلاثة أجزاء وكل منهما اسطوانى الشكل كذلك قوامها نسيج انتصابى يحتوى على جيوب وريدية يتخللها ألياف عضلية غير ارادية مع خليط من ألياف ليفية وألياف مرنة مطاطة تتخذ شكل نسيج إسفنجى له قدرة على الانتصاب

ويرتبط القضيب من أعلى بقائمتين تتصلان بناحتى التقوس العانى وهاتان القائمتان تكونان الجسمين الاسطوانيين العلويين لجسم القضيب اللذان يقتربان من الامام بطرفين مخروطين تغطيهما حشفة القضيب ويقع الجسم الثالث فى ميزاب بينهما من أسفل وهو الجزء الذى يحيط بالجزء الانتصابى لقناة مجرى البول التى تحمل انبعاجا فى خلفهما من أعلى يرتكز على التقعر العجانى ويعرف ببصلة قناة مجرى البول وانبعاجا آخر مخروطى الشكل فى طرفها الانتهائى الامامى يعرف بحشفة القضيب التى تحمل بطرفها فتحة رأسية هى الصماخ البولى الخارجى (شكل ١٤٩ ، ١٥٠)

و بين حشفة القضيب وجسمه اختناق خلفي أو دائري تقريبا يسمى عنق القضيب وتتصل بعنق القضيب طبقة جلدية رفيقة ذات وريقتين تغطيان حشفة القضيب وتسمى الغلفة وهي التي تزال في عملية الختان

والقضيب يقابل البظر في السيدة إلا أنه أكبر منه حجما من جهة وثمر قناة مجرى البول أسفله و بين نسيجه من الوجهة الاخرى و بهاتين الوجهتين يختلف القضيب عن البظر ولو أنهما متفقان منشأ وتكوينا .

الصفن

هو كيس جلدي صفاقي عضلي مدلى بأسفل التقوس العاني خلف القضيب وأمام الفخذين من أعلى وتوجد بوسط الصفن من الخارج رقابة ظاهرة دليل اتحاد جزئيه الايمن والايسر أثناء الحياة الجنينية

وعلى ذلك تتخذ كل خصية مكانها الخاص مغطاة باغشيتها الخاصة من ١ . الطبقة البيضاء للخصية ٢ . والطبقة الغمدية ذات الوريقتين الحشوية الباطنية والجدارية الظاهرة ٣ . الصفيحة المنوية الباطنية ٤ . ألياف العضلة المعلقة للخصية ٥ . الصفيحة المنوية الظاهرة وبعد هذه الاغشية نجد الطبقات الاخرى الخارجة عنها مشتركة بين ناحيتي الصفن وهي ٦ . ألياف العضلة السلخية وهي ألياف غير أرادية موضوعة بين أنسجة ٧ . الصحيفة الظاهرة التي تتميز عن الصفائح الظاهرة الاخرى بخلوها من النسيج الدهني ٨ . الطبقة الجلدية التي تكسبها العضلة السلخية ثنايها المعهودة في كثير من الظروف الملائمة يعلوها كثير من الشعر الذي يكسو هذا الجلد (شكل ١٥٠)

الجهاز التناسلي في السيدة

يشمل الجهاز التناسلي للسيدة أعضاء ظاهرة وأعضاء باطنة فالاعضاء الظاهرة موضوعة أمام وأسفل التقوس العاني وهي تحتوي على الشفرين الكبيرين . الشفرين الصغيرين . الدهليز . والصماخ البولي الظاهر . فتحة الفرج . وغشاء البكارة . البظر . بصلتي الدهليز . غدتي بصلتي الدهليز أي غدتي برثولين

أما الاعضاء الباطنة فهى التى تكون بداخل الحوض وتشمل ١ . المبيضين ٢ . القناتين الرحميتين ٣ . الرحم ٤. المهبل

أعضاء التناسل الظاهرة

تشمل أعضاء التناسل الظاهرة فى السيدة ١ . الشفرين الكبيرين ٢ . الشفرين الصغيرين ٣. الدهليز والصماخ البولى الظاهر ٤. فتحة الفرج وغشاء البكارة ٥. البظر ٦. بصلتى المهبل ٧. غدتى بصلتى المهبل

١ . الشفران الكبيران :

الشفران الكبيران وهما أكبر أعضاء التناسل الظاهرة ظهورا عبارة عن اثنائين بارزين من الجلد يغطيان جملة من الغدوص الدهنية وسط نسيج خلوى ويلاصق حرفاهما الانسى بعضهما بعضا فيحجبان باقى أعضاء التناسل الظاهرة من الرؤيا وبذلك يلزم تبعيد هذين الشفرين بعضهما عن بعض لرؤية باقى أعضاء التناسل الظاهرة بين الشفرين الكبيرين

ويمتد الشفر الكبير من جبل الزهرة من أعلى والأمام إلى العجان من أسفل والخلف حيث يتحدان ويحيط الشفران الكبيران بالشفرين الصغيرين والدهليز وفتحة الفرج وفتحة الصماخ البولى والبظر

ويتحد الشفران الكبيران بجزئيهما العلوى العريض بعضهما مع بعض فيكونان بروزا مستعرضا فى الوسط وأمام العانة والارتفاق العانى من أعلى يعرف بجبل الزهرة . وهو يشارك الشفرين الكبيرين فى نسيجهما الخلوى الدهنى . وفى مظهرهما إذ يغطى سطحه الجلدى شعر كثيف فى البالغات . وكذلك يتحد الشفران الكبيران بعضهما مع بعض فى كثير من الاحيان بجزئيهما الخلفى الرقيق فى الوسط بوساطة ثنية جلدية تعرف بشوكة الفرج أى المقرن الخلفى أى شكال الشفرين الصغيرين

ويلاحظ أن جلد الجزء الوحشى المحدب للشفرين غنى بغدده الدهنية تحت الجلد وبشعره مشابها بذلك جلد الصفن ماعدا افتقاره إلى ألياف عضلية كالصفن أما الجزء الوحشى فيغطيه جلد رقيق أملس يخالف كثيرا جلد الجزء الوحشى

وينتهى الرباط المبروم الرحمى فى كل جهة بجلد وتسييج الشفر الكبير المقابل له كما أن الشفرين الكبيرين يمثلان جزئى الصفن اللذين يتحدا معا فى رفاية متوسطة ظاهرة فى الرجل

٢. الشفران الصغيران :

الشفران الصغيران هما عبارة عن إثنتين طوليين من الجلد ورديا اللون أصغر وأضيق من الشفرين الكبيرين كثيرا . وموضوعان خلفهما ومحاذيان لهما تقريبا وعلى جانبي فتحة الفرج والصماخ البولى ولذلك نجد أن الشفرين الكبيرين يغطيان الشفرين الصغيرين تماما فى أغلب الاحيان وكان من الضرورى أن نباعدهما حتى يظهر الشفران الصغيران . ويلاصق السطح الوحشى لكل شفر صغير الشفر الكبير بجهته أما السطح الانسى لكل شفر فيلاصق السطح المقابل له بالجهة الاخرى

ويمتد الشفران الصغيران إلى أعلى حتى البظر حيث ينقسم كل منهما إلى جزئين يتحدان فى الوسط حول جسم البظر مع الجزئين المقابلين لهما فى الجهة الاخرى واتحاد الجزئين أعلى البظر يسمى غلفة البظر وهو الجزء الجلدى الذى يغطى حشفة البظر . واتحادهما أسفل البظر يكون شكال البظر . أما من أسفل والخلف فينتهى الشفران الصغيران خلف الشفرين الكبيرين بأن يتصل بعضهما ببعض عند الابكار فى الوسط بوساطة ثنية جلدية رقيقة تسمى شكال الشفرين الصغيرين

ويشبه الجلد الذى يغطى الشفرين الصغيرين جلد الجزء الانسى لكل من الشفرين الكبيرين مشابهة تامة إذ هو وردى اللون أملس ناعم

٣. الدهليز :

الدهليز هو عبارة عن المسافة المثلثة الشكل الواقعة بين الشفرين الصغيرين من الجانبين وأعلى فتحة الفرج من أسفل وبها فتحة الصماخ البولى . وفتحة الفرج وفتحتا غدتى الدهليز كما أن الجزء الهلالى الشكل الذى ينحصر بين شكال الشفرين الصغيرين والحرف السفلى لفتحة الفرج يعرف بحفرة الدهليز أو بالحفرة الهلالية ويغطى الغشاء المخاطى كلا الجزأين

(شكل ١٥١) قطاع سهمي متوسط حوض أنثى



(شكل ١٥٢) أعضاء التناسل الظاهرة للسيدة

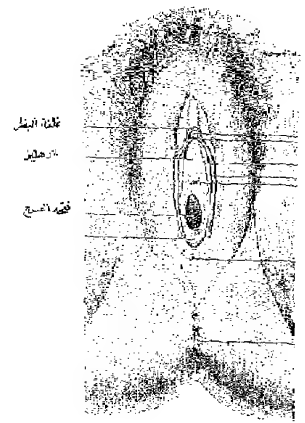

الصماخ البولي الظاهر : وهو عبارة عن الطرف الانتهائي لقناة مجرى البول من الخارج . ويقع أعلى وأمام فتحة الفرج مباشرة وعلى بعد سنتيمترين ونصف خلف وأسفل الظر . ويكون بوزا ظاهرا له حافة مميزة بحيث يسهل جسه أكثر من رؤيته ولذلك كثيرا ما نهتدي إلى هذا الصماخ البولي الظاهر بسهولة بالجس عن تبينه بالنظر وذلك إذا احتاج الأمر لادخال قسطرة مثلا أو منظار

٤ . فتحة الفرج :

فتحة الفرج : هي الطرف الانتهائي للمهبل الظاهر بين الشفرين الصغيرين خلف وأسفل الصماخ البولي الظاهر وأمام اتحاد الطرفين الخلفيين لكل من الشفرين الصغيرين والكبيرين

وتختلف فتحة الفرج شكلا واتساعا تبعا لوجود أو تمزق غشاء البكارة فان كان موجودا كانت فتحة الفرج ضيقة وربما لا ترى إلا بشيء خصيصا . وأما إذا كان ممزقا كانت فتحة الفرج مستطيلة ولكنها بيضية وحول حافتها بقايا الغشاء الممزق التي تعرف حينئذ بالزوائد الآسية

غشاء البكارة :

غشاء البكارة : وهو غشاء مركب من الطبقة المخاطية للمبطنة للقناة المهبلية وطبقة جلدية من الطبقة المتوسطة للشفرين الصغيرين . يسد فتحة الفرج وإنما سدا جزئيا غير كامل إذ به دائما فتحة تختلف كثيرا شكلا واتساعا . ويكون هذا الغشاء في غالب الأحيان هلالي الشكل تتصل حافته الحدبة بالجزء الخلفي والجانبي لفتحة المهبل أما حافته المقعرة فسائبة وتتجه إلى أعلى والأمام وتحد فتحة الغشاء من الخلف . أما فتحة الغشاء فتختلف كثيرا شكلا واتساعا إذ تتخذ شكلا بيضيا . أو حلقيا . أو غربالي . أو هلالي . وحافتها السائبة قد تكون مستوية وقد تكون هدابية أي مكتنفة وفتحة الفرج في المألوف لا تسمح بقبول أكثر من أنملة الاصبع الصغير وان اختلفت بعض الاختلاف بالنسبة إلى حجم وشكل الغشاء . غير أنه في قليل من الأحوال نجد أن الغشاء يشمل بعض الألياف العضلية والأوعية والاعصاب بين طبقتيه

وفى أحوال نادرة جدا يفتقر الغشاء الى فتحة وفى هذه الحالة يعتبر التدخل الجراحى ضروريا ومشروعا فى سن البلوغ

أما إذا تمزق غشاء البكارة فيختلف دليلا على ذلك بعض الاهداب التي تعرف بالزوائد الآسية التي ترى مكان اتصالة بفتحة الفرج وعليه تتخذ فتحة الفرج اتساعا وشكلا يتناسب مع فتحة المهبل السفلى

ونشاهد عند منتصف فتحة الفرج على كل جانب فتحة صغيرة لقناة غدة بصلة المهبل تتوسط بين بقايا غشاء البكارة والشفر الصغير

٥ . البظر :

البظر : هو العضو الذى يقابل القضيب فى الرجل من الوجهة التكوينية . ولذلك فهو يشبهه تماما فى تكوين وبنيان أجزائه إذ يشمل ١ . جسم ٢ . وقائمتين أى ساقين ٣ . وحشفة صغيرة فى طرفه السائب

ولكنهما مع ذلك يختلفان من وجهتين رئيسيتين أولهما أن قناة مجرى البول لا تتخذ طريقها وسط وأسفل جسم البظر كما تفعل فى القضيب وثانيتهما أن البظر أصغر حجما كثيرا من القضيب

ا . جسم البظر : مكون من نسيج انتصابى إسفنجى موضوع خلف أى أسفل جبل الزهرة وأعلى انصماخ البولى . ويغطيه من جانبيه الشفرين الصغيرين . ويبلغ طوله نحو سنتيمترين ونصف فى حالته العادية وقد يزيد إلى خمسة سنتيمترات . وهو منحن الى أسفل جهة العجان حيث يربطه رباط ليفى من أعلى يعرف بالرباط الحامل للبظر الذى يصله بصفاق جدار البطن الامامى جهة الارتفاق العانى . ويتكون جسم البظر فى الحقيقة من جسمين بينهما حاجز غير كامل ويحيط بهما صفاق متين . ويفترق هذان الجسمان من الخلف ويكونان ساقى البظر

ب . ساقا البظر : واحد من كل ناحية . نسيجه انتصابى كالبظر بل هو جزء منه ويحيط بكل ساق نفس الصفاق الذى يحيط بجسم القضيب . ويندغم

(شكل ١٥٤) الرحم والرباط العريض الرحمى بمحتوياته من الخلف

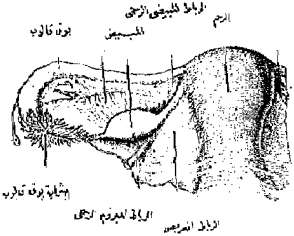

(شكل ١٥٥) تجويف الرحم والعنق من الأمام

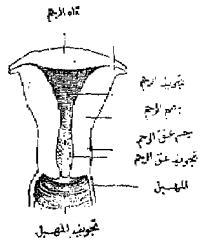

كل منهما فى ناحيته من التقوس العانى حيث تغطيه العضلة الوركية المتكهفة ويجتمع الساقان من الامام ويكونان جسم البظر

ج . حشفة البظر : وتعرف برأس البظر لانها هى طرفه السائب . وهى جزء من نسيج انتصابى يغطى طرف جسم البظر من الامام ويغطيه جلد رقيق حساس جدا غير أنه يرتبط بالشفرين الصغيرين من أعلى بغلفة البظر ومن أسفل بشكال البظر . اللذين هما فى الحقيقة جزءان من الشفرين الصغيرين

٦. بصلة المهبل :

بصلة المهبل : هى عبارة عن نسيج دعوى انتصابى اسفنجى وتعرف بالنسيج المهبلى الاسفنجى ويكون جسما مستطيلا . عريضا من الخلف ومدببا من الامام واحد على كل ناحية يرتكز جزؤه السفلى على الصفاق العجانى أى الرباط المثلث العجانى ويحيط سطحه الانسى بفتحة الفرج والجزء الانتهائى المهبل ويحيط بجزئه الوحشى العضلة العاصرة لبصلة المهبل والشفر الصغير

وتقابل بصلتا المهبل من كل الاعتبارات بصلة القضيب فى الرجل غير أن القناة المهبلية وقناة مجرى البول يمرورهما وسط الحجاب الحاجزى البولى التناسلى قد شطراه الى نصفين كما شطر البصلة الى جزئين . وان كانا منفصلين إلا أنهما يتصلان من الامام بين الصماخ البولى الظاهر والبظر بوساطة ألياف انتصابية وريدية وتعرف بالموصل البصلى ويمتد هذا النسيج حتى يتصل بنسيج حشفة البظر وغلفته

٧. غدة بصلة المهبل :

غدة بصلة المهبل : واحدة على كل ناحية وتعرف بغدة برتولين موضوعة فى الجيب الغائر خلف الرباط المثلث العجانى وخلف الجزء العريض لبصلة المهبل لها قناة قصيرة لا تزيد على السنتيمترين تفتح بين غشاء البكارة والشفر الصغير قرب منتصف فتحة الفرج . وتقابل هاتان الغدتان غدتين متماثلتين وضعا وشكلا وعملا فى الرجل

غدة الثدى

تعتبر غدة الثدى من الغـدد التى يرتبط ارتباطا وثيقا بأعضاء التناسل وهى غدة غير كاملة النمو فى الرجل إذ توقف نموها منـذ الطفولة . أما فى السيدة فيكمل نموها عند البـلوغ أو قبيـله . واحدة على كل ناحية ويكوّن كل منهما بروزا يتخذ شكل نصف الـكرة موضوعة فى النسيج الخلوى تحت الجلد أمام الصدر وتجهة لوحشية للخط المتوسط الامامى له . ويفصله عن الاضلاع والمسافات بينها عضلات الصدر الامامية والوحشية وهى العضلة الصدرية العظيمة والصغيرة والعضلة المسننة العظيمة والعضلة الباطنية المنحرفة الظاهرة (شكل ١٥٦)

وتمتد غدة الثدى إلى أعلى حتى الضلع الثانى والى أسفل إلى الضلع السادس والى الانسية حتى الحرف الوحشى لعظم القص والى الوحشية حتى الخط الابطى المتوسط . ويتم نموها مع أعضاء التناسل الاخرى عند البلوغ أو قبيله وتعتبر من الاوصاف الجنسية الثانوية . ويوجـد بوسطها إلى أسفـل والوحشية من قمتها بروز حلمى يختلف كثيرا فى حجمه وشكله ولونه باختلاف القوام و بشرة الجلد يعرف بحلمة الثدى التى تـكون بمحاذاة المسافة الرابعة بين الاضلاع ومقابل الخط الرأسى الوحشى الامامى للجسم وهى وردية اللون على العموم وأن اختلفت تبعا لبشرة الجلد . ويحيط بهذه الحلمة منطقة حلقية لمسافة سنتيمترين تقريبا تسمى بالهالة الاصلية للثدى تشبه الحلمة فى لونها . ثم أننا نجد تحت الجلد فى هذه المنطقة جملة غدد صغيرة . تعرف باسم أول من وصفها ولفت النظر اليها أى « منتجومرى » زيادة على كثير من جيوب قنوات الثدى اللبنية . ويوجد بينها جملة ألياف عضلية غير إرادية تمتد الى الحلمة فتغير من شكلها وتسبب جملة ثنايا فى جلد هذه المنطقة الحلقية كما تقبض الجيوب اللبنية التى هى انماج الاجزاء الانتهائية للقنوات اللبنية للثدى المساهمة فى استدرار اللبن أثناء الرضاعة (شكل ١٥٦)

ويختلف حجم وقوام وصلابة الثدى كثيرا جدا لعوامل عديدة متباينة بعضها حادثة كالنحافة والبدانة التى تتوقف على كمية وحجم الفصوص الدهنية بالثدى أو كالقوة والضعف بالنسبة للعضـلات والاربطة التى وإن تمكن الحفظ الثدى مكانه إلا أنها تتدخل فى تكييف شكله . و يتضخم الثديان قليلا عادة مدة الحيض

(شكل ١٥٦) غدة الثدى وعلاقاتها

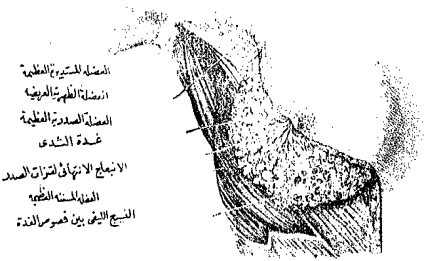

(شكل ١٥٧) قطاع متوسط رأسى لغدة الثدى

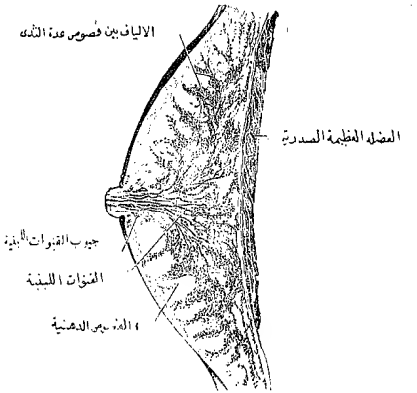

كما أنها تختلف بالنسبة لسيدة متكررة الولادة أو لسيدة لم تحمل بعد . وربما كان أهم هذه العوامل الحادثة تدخل الغدد الصماء الاخرى بالجسم وخاصة تحكم بعض هذه الغدد التى تربط بالجهاز التناسلى ارتباطا مباشرا (شكل ١٥٨)

ويرتبط تكوين ونمو الثديين بافراز المبيض ارتباطا كاملا مباشرا من جملة وجوه فاذا ظهر مبكرا نضجت غدة الثدى مبكرتين وإذا تأخر ظهوره تأخر تكوينهما كما يتوقف نموهما على افرازه ان كان سخيا أو شحيحا . كما يرتبط نموهما كذلك بطريق غير مباشر بالغدد التى ترتبط بالمبيض ارتباطا متينا مثل الغدة النخامية فى الأحوال العادية والجسم الاصفر فى حالات الحمل وبصورة مصغرة فى دور الحيض أى الطمث (شكل ١٥٧ و١٥٨)

وفى أشهر الحمل الاولى لا تفوت الفرصة الثدى أن يساهم فى التغييرات الحادثة إذ ١. تتسع الاوعية السطحية للثدى فيكبر حجمه وتزداد صلابته فى الشهر الثانى ٢. وتكبر وتزداد غدد « منتجومرى » فى منطقة الهالة الاصلية للثدى . وربما فى الهالة الثانوية التى تظهر بوضوح حينئذ . ويزيد عدد هذه الغدد على العشرين وذلك فى الشهر الثالث . ٣. يدكن لون جلد منطقة الهالة الاصلية والثانوية فى الشهر الثالث والرابع . ٤. ظهور كلف فى منطقة الهالة الاصلية والثانوية وفى مواضع أخرى خاصة فى الشهر الخامس وينشأ هذا الكلف من تركيز مواد ملونة تختلف كذلك بالنسبة لدرجة لون البشرة ٥. ظهور سائل شفاف يميل إلى الصفرة . له أهميته فى ظهوره فى الحامل لاول مرة فقط إذ أنه فى هذه الحالة يعتبر علامة ترجح وجود حمل ٦. ظهور خطوط لامعة ومحمرة منشعبة من الهالة الاصلية تسببت من نمو الثدى السريع

تركيب غدة الثدى

تتركب غدة الثدى من : ١. ألياف خلوية ليفية بها قليل من ألياف عضلية غير إرادية تزيد خصوصا فى منطقة حلمتها وهالتها الاصلية ٢. فصوص دهنية عديدة بعضها كبير يرجع اليها حجمه واستدارة وصلابة الثدى ٣. غدد لبنية كثيرة العدد منقسمة إلى مجموعات كل منها عبارة عن عدد من الغدد العنقودية الشكل تتصل قنوات بعضها ببعض حتى تكون مجموعة واحدة من القنوات الرئيسية

التى تغذى كل منهما بفتحة بقمة حلمة الثدى بعد أن تكون كل قناة منها كرة انبعاجا بيضى الشكل قرب انتهائها تسمى جيب القناة . وتعمل هذه الانتباجات على تنظيم خروج اللبن من غدة الثدى باستمرار وسهولة لمساعدة الطفل أثناء الرضاعة (شكل ١٥٧)

وهناك عوامل أخرى طارئة تغير من شكل وحجم وصلابة الثدى ، الحمل وقد ذكرت التغيرات التى تصحبه بالنسبة للثديين كما يغير من حجم وصلابته بعض التأثيرات العارضة لبعض الأمراض

ويلاحظ أنه فى بعض الاحيان ان لم يكن أكثرها لا يكمل وجه الشبه الثديين اليمين واليسار

ويحفظ غدة الثدى فى موضعها أربطة لبقية من الصفائح الغائرة التى تقع عضلات التى يرتكز عليها الثدى وكذلك من الصفائح الظاهرة التى تقع خاصة من أعلى ومن الجهة الوحشية . ولذلك نجد أنه كثيرا ما يتغير شكل ووضعها بتأثير العضلات التى تحتها والصفائح السطحية الظاهرة حوفها زيادة العوامل الاخرى الكثيرة التى ذكرت آنفا

أوعية وأعصاب الثدى : يغذى الثدى فروع الشريان الثدى الباطن والشريان الثدى الظاهر والفروع الابطية والوحشية للاوعية الاضلاع ويرد منها أوردة تقابل شرايينها الى الوريد الثدى الباطن والوريد الابطى

ويغذى الثدى من الاعصاب فروع من الاعصاب بين الاضلاع الرابع والخامس والسادس ومن الفروع السمبثاوية التى تقابل أعصابها الشوكية

أعضاء التناسل فى السيدة

تشمل أعضاء التناسل الباطنة فى السيدة : المبيضين . والقناة الرحمية وما على كل جانب ثم الرحم . والمهبل . وتشغل كلها الجزء المتوسط لحوض الحفرة بين القناة من الامام والمستقيم فى الخلف

(شكل ١٥٨) نسيج غدة الثدى

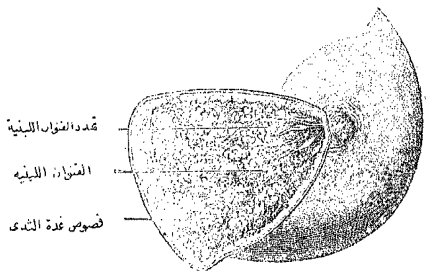

المبيض

المبيض هو غدة التناسل الاساسية وهو بيضى الشكل تقريبا . طوله نحو ثلاثة سنتيمترات وعرضه نصف طوله وسمكه نصف عرضه موضوع فى الحفرة المبيضية وضعا رأسيا تقريبا واحد على كل جانب بتجويف الحوض الحقيقى ولسهولة فهم شكله الصحيح يوصف بأن له طرفين : طرف علوى وآخر سفلى وسطحين وحشى وأنسى ينفصل بعضهما عن بعض حافتان أنسية ووحشية (شكل ١٥٤، ١٥١)

الطرف العلوى للمبيض : ويعرف بقمته العليا مع أنه أكبر الطرفين وأكثر استدارة من الطرف السفلى وهو الطرف الملاصق للقناة الرحمية ويعرف باسمها ويتصل هذا الطرف بالرباط الحامل للمبيض الذى يربط المبيض بالجدار الجانبى للحوض ويحمل بين طبقتيه الشريان والوريد والأعصاب المبيضية

الطرف السفلى للمبيض : وهو طرفه السفلى أصغر وأضيق من القمة العليا ويعرف بالطرف الرحمى للمبيض لاتصاله بالرباط المبيضى الرحمى بجانب جسم الرحم أسفل وخلف اتصاله بالقناة الرحمية

السطح الوحشى للمبيض : ويرتكز على الجدار الجانبى للحوض الحقيقى فى الحفرة المبيضية . وتحده الأوعية الحرقفية الظاهرة من أعلى والشريان السرى المسدود من الامام والحالب والشريان الرحمى من الخلف وأسفل

السطح الانسى للمبيض : وهو السطح الذى يواجه تجويف الحوض ويغطى جزؤه الأكبر القناة الرحمية وهدابها

حافتا المبيض : يتقابل سطحا المبيض فى حافتين : حافة أمامية قصيرة ورقيقة تكاد تكون مستوية لو إستثنينا بعض التقعر الخفيف بها مكان فرجة المبيض حيث يدخل شريانه ويخرج وريده وبعض الأعصاب وتسمى هذه الحافة أيضا مساريقا المبيض وذلك لاتصالها بطرفى الطبقة الخفية للرباط العريض الذى يغطى سطحى المبيض ويصل المبيض وأوعيته المختلفة من دموية ولمفاوية وأعصابه من الحافة المذكورة بين هاتين الطبقتين اللتين تغطيانه

أما الحافة الاخرى فتعرف بالحافة الخلفية وهى تمتد إلى الخلف والوحشية وهى أطول وأخشن من الحافة الأمامية ومغطاة بالبريتون فهى لذلك حرة سائبة

غير أن سطح المبيض ليس بمستو فى البالغ إذ يتخلله فى عدة مواضع جملة نتوءات مختلفة الحجم لا نظام لها ولا ترتيب وهى فى الحقيقة حويصلات جراف فى أدوار تكوين مختلفة .

كما يلاحظ بسطح المبيض كذلك جملة مواضع تدل على آثار التئامات كأنها الندبات جروح هى فى الواقع دلالات الاجسام الصفراء ذات الأحجام والاعمار المتباينة .

وهناك قطاع بسطح المبيض الانسى بمحاذاة فرجته من الخلف مميزة اللون والشكل تعرف بالمنطقة المبيضية البيضاء غطاؤها البريتونى رقيق ومختلف البطانة عن باقى الغشاء البريتونى الحوضى بتكييف مناسب لازم لتسهيل إتمام عملية التبويض

موضع المبيض وعلاقته :

يتخذ المبيض مكانه المختار الخاص فى بالغ بكر أو سيدة لم تحمل بعد . فى الحفرة المبيضية غير أنه سرعان ما يغير مكانه فى أول حمل وان يكن مكرها إذ يحمله الرحم معه أثناء نموه إلى أعلى . وبعد الولادة لن يرجع مكانه أبدا إلا صدفة وفى القليل النادر (شكل ١٥١)

والمبيض موضوع وضعا يكاد يكون رأسيا فى الحفرة المبيضية بجدار الحوض الجانبى يواجه سطحه الانسى تجويف الحوض ويغطى جزأه الاكبر من أعلى والخلف القناة الرحمية وهدابها التى تحيط بقمة المبيض أيضا

ويلامس سطحه الوحشى الجدار الجانبى للحوض الحقيقى حيث الحفرة المبيضية التى يسكنها المبيض ويتكون قاعها من البريتون الحوضى

وتقع هذه الحفرة بين الشريان السرى المسدود من الامام . والحالب من الخلف والاوعية الحرقفية الظاهرة من أعلى . ويكون العصب الساد والاوعية السادة قاع الحفرة المذكورة أى جدارها الجانبى ولكن من خلف البريتون

ويتخذ الطرف العلوى للمبيض مكانة أسفل الاوعية الحرقفية الظاهرة بينما

يعلو طرفه السفلى عن البريتون المغطى قاع الحوض بقليل كما تقع حافته الإلتصاقية خلف الشريان السري المسدود مباشرة وحافته الخلفية التي تلامس هداب المبيض أمام الجراب تماما (شكل ١٥٤)

أربطة المبيض :

يساعد المبيض على الاحتفاظ بموضعه بعض الأربطة المهمة منها :

١. الرباط المبيضي الرحمي : وهو عبارة عن ألياف عضلية غير إرادية يسهل متابعة ألبافها إلى ألياف الرحم السطحية وهي في الحقيقة بقايا جنينية لجزء العلوي لدفة المبيض . وهو يربط زاوية الرحم العليا والوحشية من خلف وأسفل مدخل القناة الرحمية بالطرف السفلي للمبيض ويغطي هذا الرباط انعطاف الجزء العلوي الانسي لطبقة البريتون الخلفية للرباط العريض الرحمي

٢. الرباط الحامل للمبيض : وهو عبارة عن امتداد الطرف الوحشي العلوي للطبقة الأمامية للرباط العريض الرحمي ويتكون من نسيج خلوي مثلث الشكل يحمل بين نسيجه الأوعية والأعصاب المبيضية لتوصيلها إلى مساريقا المبيض ثم إلى فرجته .

مساريقا المبيض : عبارة عن طبقتي البريتون اللتين تتصلان بشفتي فرجة المبيض وهما في الحقيقة نتيجة إنعماد المبيض في الطبقة الخلفية للرباط العريض الرحمي . ويصل المبيض عن طريق المساريقا أوعيته وأعصابه المبيضية التي تدخله أو تخرج منه من فرجته (شكل ١٥٤)

أوعية المبيض وأعصابه :

الشريان المبيضي : يغذي كل مبيض شريان خاص يعرف بالشريان المبيضي يخرج من شريان أورطي البطن مباشرة أسفل مخرج الشريان الكلوي ويتجه إلى أسفل والوحشية أمام جدار البطن الخلفي وخلف البريتون الذي يغطيه متخطيا الأوعية الحرقفية الظاهرة ليدخل الحوض حتى إذا ما وصل إلى الرباط الحامل للمبيض دخل بين طبقتيه فطبقتي الرباط العريض حيث يتقسم مع

الشريان الرحمى بواسطة فرعه المغذى للقناة الرحمية ويسيران بشكل ضفيرة بين طبقتى مسار يقا المبيض إلى فرجته

الوريد المبيضى : يبتدىء كضفيرة تعرف بالضفيرة السلوكية من المبيض ويرجع هذا الوريد المبيضى المرحلة عينها بمحاذاة شريانه أعلى تجويف البطن حيث ينصب الوريد الايمن فى الوريد الأجوف السفلى أسفل الوريد الكلوى . أما الوريد الايسر فيوفر على نفسه مشقة الوصول إلى الاجوف السفلى وينصب فى الوريد الكلوى الايسر باتجاه يكاد يكون رأسيا

أعصاب المبيض : يغذى المبيض أعصاب تصله بصحبة شريانه تأتيه من الضفيرة الكلوية والضفيرة التى أسفل الاورطى ويبعث المبيض بتنبيهاته إلى المراكز العليا بالمخ عن طريق الجذر الحاقى للعصب الظهرى العاشر

ترتيب المبيض :

يتركب المبيض فى البالغ تحت غطائة البريتونى من طبقة محفظية متينة محيطة به من كل جهاته عدا فرجته وترق كثيرا عند المنطقة المبيضية البيضاء التى ذكرت آنفا وبداخل هذه المحفظة نسيج ليفى عضلى غنى بأوعيته وأعصابه يعرف بسداة المبيض يخلله عدد كثير من أجسام كروية مختلفة الاحجام متفاوتة فى درجة التكوين . تعرف بحويصلات جراف . وتحتوى كل حويصلة عادة على بويضة واحدة . وإذا ما نضجت حويصلة نزحت إلى سطح المبيض جهة المنطقة البيضاء عادة تنتظر دورها لتنفجر حويصلتها وتترك حرة طليقة فى تجويف البريتون حيث تسكون فى انتظارها الشرابة الطويلة أو احدى شرابات الطرف الوحشى للقناة الرحمية لتوصيلها الى تجويف الرحم

وكلما انفجرت حويصلة وخرجت البويضة أعقب ذلك بعض التغيرات بتجويف الحويصلة . تكون نتيجته تكوين الجسم الاصفر الذى إذا لم يكتب للبويضة التلقيح هلكت هى وباء هو بالضمور تاركا أثرا بسيطا على سطح المبيض يشبه أثر التحام الجرح . وانفجار حويصلة جراف وخروج البويضة يعرف

بعملية التبويض وتحصل عادة فى الظروف الطبيعية كل أربعة أسابيع فى السيدة ابتداء من البلوغ الى السن الذى يتوقف فيه ظهور الطمث

ومما هو جدير بالملاحظة أن أوعية المبيض وأعصابه تأتيه من أعلى تجويف البطن حتى الحوض لتقوم دليلا قاطعا على أن المبيض نشأ بتجويف البطن فى المنطقة القطنية من أعلى أثناء الحياة الجنينية ونزح الى الحوض بعوامل تكوينية كما فعلت الخصية التى هى الغدة التى تقابله فى الرجل

القناة الرحمية

القناة الرحمية وتعرف بيوق فالوب وهى قناة عضلية مخاطية ضيقة واحدة على كل ناحية تصل تجويف البريتون الحوضى بتجويف الرحم وتقع فى الحافة العليا للرباط العريض الرحمى ويبلغ طولها نحو عشرة سنتيمترات ولا يتعدى قطرها المليمترين فى بعض أجزائه وتقسم لسهولة وصفها إلى ثلاثة أقسام : الطرف الانسى ، والجزء المتوسط . والطرف الوحشى . (شكل ١٥٤)

الطرف الانسى : أى الطرف الرحمى ويسمى بالبرزخ وهو أضيق أجزاء القناة الرحمية إذ لا يزيد قطره على سنتيمتر واحد يتصل بالرحم فى زاويته الوحشية العليا عند اتصال جسم الرحم بقاعه . ووسط وأعلى اتصاله بالرباط العريض الرحمى من الامام والرباط المبيضى الرحمى من الخلف

الطرف الوحشى : أى الطرف المبيضى وهو عبارة عن الطرف المنبعج الوحشى من القناة الرحمية الذى ينتهى بصيوان به جملة أهداب تكسبه شكل الفمع أو الصيوان . غير أن أحد هذه الاهداب يبدو أطولها ويتصل بمزابه بسطح المبيض ويسمى لذلك هداب المبيض . وتعتبر هذه وساطة فتحة القناة الرحمية فى تجويف البريتون

والقناة الرحمية بين طرفيها اللذين ذكرا آنفا تقسم إلى قسمين : جزء وحشى متعرج على نفسه ومتسع فى بعض أجزائه دون البعض الآخر إذ يبلغ فى أكبر أجزائه اتساعا نحو سبعة أو ثمانية مليمترات وتلامس السطح الانسى للمبيض

أما هدابه فيقفل راجعا ليتصل بقمة المبيض العليا . أما الجزء الانسى فمستقيم وضيق إذ لا يتعدى اتساعه عند اتصاله بالرحم أكثر من الميمترين

وتسمى طبقتا الرباط العريض الرحمى من القناة الرحمية إلى مساريقا المبيض بمساريقا القناة الرحمية

تركيب القناة الرحمية : يتكون جدار القناة من الخارج للداخل من الطبقات الآتية : ١ . طبقة مصلية تحيط بالقناة من كل جهاتها عدا حرفها من أسفل حيث تتصل أوعيتها وأعصابها ٢ . طبقة رقيقة جدا بها حلية أوعية دموية وليمفاوية وأعصاب تعرف بالطبقة تحت المربتون ٣ . طبقة عضلية الياف غير إرادية وتشمل أليافا طولية خارجية وأليافا حلقية تحتها تزيدها عددا ٤ . وليها طبقة تعرف بالطبقة تحت الغشاء المخاطى إذ أنها تلامس الطبقة الباطنة الاخيرة ٥ . الغشاء المخاطى الذى هو فى الحقيقة جزء من الغشاء المخاطى المبطن للرحم ويتميز الغشاء المخاطى المبطن للقناة الرحمية بخلايا هدابية تميل أهدابها لجهة الرحم وفائدتها مساعدة البويضة لتصل إلى الرحم

أوعية القناة الرحمية : يغذى القناة فروع من الشريان الرحمى والشريان المبيضى ومن تفرعهما معا . وأوردتها تتبع شرايينها عادة .

أعصاب القناة : يشترك فى تغذية القناة الاعصاب التى تغذى الرحم والمبيض وتصل أعصابها للمجموع العصبى الرئيسى عن طريق العصب الظهرى الحادى عشر والثانى عشر والقطنى الأول

الرحم

الرحم هو عضو عضلى أجوف ذو جدار ثخين متين . موضوع فى وسط الحوض الحقيقى بين المثانة من الامام والمستقيم من الخلف . تأتى البويضة تحوبقه من المبيض من طريق القناة الرحمية فاذا كانت غير ملقحة يقذف بها الى المهبل والخارج . وأما إذا التحمت البويضة تغرس فى غشاء الرحم المخاطى ويكون اندغامها عادة وفى غالب الاحيان فى الجدار الخلفى من أعلى والوحشية وتنمو الى جنين

أثناء التسعة الاشهر مدة إقامتها بالرحم حتى يكمل نموها فيقذفها الرحم فى الوقت المناسب أى فى نهاية الشهر التاسع وليدا بعد أن جاءته بويضة وترعرعت بداخله جنينا (شكل ١٥٤)

والرحم كمثرى الشكل يتجه جزؤه العريض إلى أعلى والامام ويكون قاعه . أما جزؤه السفلى فأسطوانى الشكل تقريبا متجها إلى أسفل ويكون عنقه . أما جسم الرحم فهو الجزء الباقى الواقع بين قاعه وعنقه

قاع الرحم : وهو طرف الرحم العريض العلوى المحدب الذى ينحصر بين حافتيه العليا وخط يصل بين فتحتى القناة الرحمية بالرحم من كل جانب

جسم الرحم : عريض من أعلى حيث القاع ضيق من أسفل جهة العنق له سطحان : سطح أمامى . وسطح خلفى . وحافتان جانبيتان تتوسطان بين سطحيه

سطحا الرحم : يكاد سطحا الرحم أن يكونا متشابهين شكلا واتساعا وقواما إلا أن السطح الخلفى يتميز بتحدب مستعرض واضح فى وسطه زيادة على التحدب البسيط الملحوظ فى كلا الاتجاهين بالسطحين المذكورين ويعرف السطح الامامى بالسطح المثانى الذى يتجه إلى الامام وأسفل وذلك لمواجهته وملامسته بل وارتكازه فى بعض الأحيان على المثانة ولا يفصله عنها إلا انطلاف بريتونى يسمى الكيس الرحمى المثانى . أما السطح الخلفى فيتجه إلى أعلى والخلف ويعرف بالسطح المعوى لمواجهته وملامسته لحوايا الأمعاء ويفصل هذا السطح عن المستقيم كيس بريتونى له أهمية اكلينيكية خاصة فى الولادة وأمراض النساء ويعرف بالكيس الرحمى المستقيمى ومشهور باسم كيس دوجلاس ويسهل الوصول اليه من الردب الخلفى المهبل

حافتا الرحم الوحشيتان : للرحم حافتان وحشيتان تماثل سطحيه الامامى والخلفى وهما حرفان منحرفان ومستديران غير مميزين خاصة بعنق الرحم وان تكن أكثر ظهورا فى جسمه . وهما الحرفان الضيقان الوحيدان اللذان

يتركهما البريتون بين طبقتى الرباط العريض الرحمى حتى يتسنى لفروع الشريان الرحمى التسلل كل من ناحيته لتغذية الرحم

عنق الرحم : وهو عبارة عن الجزء الذى يلى الجسم ويقدر بما يقرب من الثلث السفلى للرحم أسطوانى الشكل ولا يفصله عن الجسم إلا اختناق بسيط فى معظم الأحيان . وبالنسبة لعلاقة العنق بالمهبل ينقسم العنق إلى قسمين : القسم العلوى ويقع أعلى المهبل وخارجا عنه والجزء السفلى محاط بالجزء العلوى للمهبل وذلك يكون داخل المهبل ويعرف بجزء العنق المهبلى

ويشمل الجزء المهبلى للعنق جزأه السفلى الذى يتسنى لنا رؤيته بوساطة المنظار من المهبل فنرى فتحة صغيرة مستعرضة منتظمة الفوهة لا يتعدى قطرها الثلاثة أو الأربعة ملليمترات وذلك فى البالغ التى لم تحمل بعد . أما فى متكررة الولادة ففتحتها أكبر . وحافتها غير منتظمة . ويحد هذه الفتحة من الامام وأسفل شفة قصيرة وسميكة وأكثر استدارة من الشفة الخلفية التى هى طول وأرق منها والى الخلف وأعلى . إذ أن عنق الرحم يدخل القناة المهبلية من جدارها العلوى والامامى دخولا مائلا منحرفا ونتيجة من ذلك أن يتكون ردب أمامى قصير جدا لا يكاد يدرك لصغره . وردب خلفى واضح وكبير . كما يتكون تباعا ردبان جانبيان متوسطان واحد على كل جانب أعلى القناة المهبلية يعرفان بالردبين الوحشيين

ولما كان الردب الخلفى أكثر الردوب غورا كان له أهمية فى الفحص الاكلينيكى إذ يمكننا عن طريقه التعرف على حالة المبيض والرحم ووضعهما وما عساه أن يوجد من الاورام أو الالتهابات أو الالتصاقات المتعلقة بهما . وله كذلك أهميته فى التدخل الجراحى إذ هو أقرب طريق أمين نسبيا للوصول الى أعضاء الحوض . ولا يكلف الجراح أكثر من فتحة فى جدار المهبل الخلفى من أعلى ليصل الى متناول أعضاء الحوض خصوصا إذا كان هنالك تجمع صديدى فى الحوض فهو حينئذ الطريق الوحيد المشروع للتدخل الجراحى

ولا ننكر على الردب الجانبى أى الوحشى حقه إذ بوساطته نستطيع أن نحس الشريان الرحمى والحالب على كل جانب فى شهور الحمل الاولى

وضع الرحم وعلاقته

ولو أن وضع الرحم يختلف نسبيا تبعا لتغير حال أعضاء الحوض المجاورة له أو بعضها إلا أنه يتخذ موضعا ثابتا بوجه عام بدرجة أن انحرافه عنها لا يعتبر حالة طبيعية

وضع الرحم : ويتخذ الرحم وضعه الطبيعى وسط الحوض الحقيقى بحيث لا تتعدى قمته الحرف العلوى الارتفاق العانى أى المضيق العلوى للحوض ويقع عنقه فى مستو مار بالشوكتين الوركيتين . غير أن الرحم يكون عادة منثنيا على عنقه الى الامام وملتويا مع عنقه على المهبل الى الامام أيضا . وفى أحوال غير عادية أو مرضية يكون انحناء الرحم إلى الخلف أو إلى الامام . الى اليمين أو الى اليسار ويصح أن يكون مصحوبا بالتواء إلى الامام أو الى الخلف أو اليمين أو اليسار ولكل من هذه الاوضاع المختلفة أهمية اكلينيكية ذات معنى

ويحفظ الرحم فى وضعه ١. الاربطة المختلفة التى تتصل بالرحم والعنق مثل الرباط المبروم الرحمى . والرباط الرحمى العرقى . والاربطة الوحشية للعنق ٢. اتصاله بالعنق واتصال العنق بالمهبل ٣. النسيج الخلوى الضام الذى يحيط بعنق الرحم وبالجزء العلوى للمهبل ويربط أجزاءه بالمثانة من الامام والمستقيم من الخلف وقاع الحوض من أسفل ٤. العضلتان الرافعتان للشرج ٥. وصفاقات الحوض الباطنة وأربطة الرحم الحقيقية التى تتكون منه ٦. توازن الضغط الموجود بتجويف البطن وتجويف الحوض ٧. وجود الاعضاء الاخرى كل فى مكانه كالمثانة من الامام والمستقيم من الخلف زيادة على الاوعية والاعصاب وغيرها التى يتبادلها مع الاعضاء المجاورة

الرحم وعلاقته بالبريتون الحوضى :

ينعطف البريتون الحوضى الذى يغطى السطح العلوى للمثانة والجزء العلوى لقاعها الى الخلف الى السطح الامامى لجسم الرحم عند الاختناق الذى يعين مكان اتصال جسم الرحم بعنقه مكونا بذلك الجيب الرحمى المثانى فيغطى السطح

الامامي لجسم الرحم حتى قاعدته حيث ينعطف الى الخلف حوله وينطلي ١. السطح الخلفي لجسم الرحم ٢. والجزء العلوي للعنق وهو الجزء الموجود خارج المهبل ٣. والجزء العلوي لجدار المهبل الخلفي منطليا الردب المهبلي الخلفي وينعطف بعدئذ البريتون الى الخلف الى المستقيم عند اتحاد ثلثه السفلي بثلثه الاوسط مكونا بذلك الجيب الرحمي المستقيمي أي جيب دوجلاس

وبذلك يتضح لنا أن البريتون ينطلي من الامام جسم الرحم فقط أما السطح الامامي للعنق فلا ينطليه البريتون ولكن العنق يتصل بقاعدة المثانة بواسطة النسيج المتحوض الخلالي الضام . أما من الخلف فينطلي البريتون الرحم والجزء العلوي للعنق والمهبل ولا يتخرم من غشاء البريتون إلا جزء العنق الموجود داخل قناة المهبل .

أما من الجانبين فتمتد طبقتا البريتون الامامية والخلفية للرحم من حافتيه الوحشيتين إلى الجدار الجانبي للحوض الحقيقي فتكونان على كل ناحية الرباط العريض الرحمي في الوسط والحفرة البريتونية الجانبية المتاخمة من الامام والحفرة البريتونية الجانبية للمستقيم من الخلف على كل جانب

تجويف الرحم : إذا فحصنا تجويف جسم الرحم في بالغ لم تحمل بعد نجده صغيرا جدا بالنسبة لحجم الرحم إذ لا يزيد على مجرد شق ضيق بين جداريه ويرجع ذلك إلى أن جدار الرحم سميك جدا وهذا الشق مثلث النواحي تبعا لشكل الرحم فقاعدته العليا تعتبر قاعدته وهي متجهة الى أعلى وتمتد بين فتحتي القناة الرحمية من كل جانب . وقمته هي عبارة عن نقطة اتصال تجويف الرحم بتجويف العنق وتعرف باسم الفتحة الباطنة للعنق . والحرفان الجانبيان لهذا التجويف محدبان للجهة الانسية أما تجويف العنق فهو عبارة عن قناة مغزلية الشكل أي ضيقة من كلا طرفيها متسعة من وسطها ولو أن قطرها المستعرض أكبر بقليل من قطرها الامامي الخلفي . وتتصل هذه القناة بفتحتها العليا المعروفة بفتحة العنق الباطنة بتجويف الرحم . وبفتحتها السفلى المعروفة بفتحة العنق الظاهرة بالقناة المهبلية .

ويبطن تجويف جسم الرحم غشاء مخاطى يكاد يكون أملس أما فى تجويف عنق فتتخذ ثنايا الغشاء المخاطى الذى يغطى سطحه الامامى والخلفى شكل روع الشجرة ولذلك تسمى إتقناً كهذا الغشاء بشجرة الحياة غير أن تجويف رحم فى متسكررة الولادة يكون ظاهرا وذا سعة تختلف باختلاف الاحوال شكل(١٥٥)

تركيب الرحم

يتركب جدار الرحم من ثلاث طبقات أساسية :

١ . طبقة البريتون التى تغطى جسم الرحم وعنقه من الخلف عدا جزأه الواقع اخل المهبل أما من الامام فيغطى جسم الرحم فقط

٢ . طبقة عضلية غير ارادية وهى التى تكون معظم جدار الرحم ا . أليافها لسطحية أكثرها طولى و يمتد بعض أليافها الى الاربطة الرحمة المختلفة كما تصحب بعضا منها القناة الرحمية والاوعية الاساسية الرحمية من كل جانب ب . وأليافها المتوسطة مختلفة وتشمل كثيرا من الانسجة الليفية والمطاطة فيما بينها بين طولية ودائرية ومنحرفة وتكثر فى جسم الرحم حـ . والطبقة الغائرة ومعظمها ألياف حلقية يتركز أكثرها بالعنق كأنها عاصرة لقناته وهى التى تكسبه صلابته المعهودة

٣ . طبقة مخاطية تتصل من طرفيها من أعلى بالبطانة المخاطية للقناة الرحمية من كل ناحية . ومن أسفل ببطانة القناة المهبلية . وتتميز عن كثير غيرها من الاغشية المخاطية بكثرة غددها خصوصا الغدد المتفرعة زيادة على أنها غنية بأوعيتها الدموية والليمفاوية وقد سبقت الاشارة اليها آنفا

أربطة الرحم

للرحم جملة أربطة يتعاون بعضها مع بعض فى جهاتها المختلفة لحفظ الرحم فى موضعة الطبعى فبعض هذه الاربطة ١ . مجرد انعطاف بريتونى من الرحم للاعضاء التى حوله ونعرف بالاربطة الرحمية الكاذبة ٢ . والبعض الآخر ويعرف بالاربطة الحقيقية وتشمل أجزاء من صفاقات الحوض الباطنة ويحتوى

معظمها على نسيج ليفى أثرى تخلف عن أعضاء جنينية كان نصيبها الضمور يخالطها كثير من ألياف عضلية غير ارادية و يغطيها البريتون الحوضى أو يغلفها فى معظم الاوقات وأهم الاربطة الرحمية البريتونية الكاذبة هى :

١ . الرباط العريض الرحمى : و يتكون من امتداد طبقتى البريتون الحوضى الذى يغطى الرحم من الامام والخلف ويمتد إلى الوحشية حتى الجدار الجانبى للحوض الحقيقى من كل جانب . و يمتد هذا الرباط من أعلى الى القناة الرحمية التى يغلفها ومن أسفل إلى قاع الحوض . ومن الحافة الوحشية للرحم من الانسية الى جدار الحوض الجانبى من الوحشية . و بذلك يكون رباطا بمحاذاة الرحم على كل جهة وسط الحوض الحقيقى . فاذا كان الرحم فى موضعه الطبيعى اتجه السطح الامامى للرباط العريض الى أسفل وقليلا الى الامام ويسمى بسطحه السفلى و يتجه السطح الآخر إلى أعلى والخلف ويعرف كذلك بالسطح العلوى أو السطح الخلفى

وللرباط العريض زيادة على سطحية الامامى والخلفى أربعة أحرف ١ . علوى وهو الذى يغطى القناة الرحمية ٢ . أنسى بمحاذاة الحافة الوحشية للرحم ٣ . وحشى يلامس جدار الحوض الجانبى ٤ . وسفلى جهة قاع الحوض

ويضم الرباط العريض بين طبقتيه جملة أنسجة مهمة وهى ١ . القناة الرحمية من أعلى ٢ . و بقايا جنينية وتشمل الجسم فوق المبيض . والجسم خارج المبيض ويظهر كل منهما بشكل أنابيب متسعة هى مخلفات من الجنين ٣ . أوعية دموية وليمفاوية ٤ . نسيج خلالى و بعض ألياف عضلية غير ارادية وتضم الطبقة أو الورقة الامامية للرباط العريض ٥ . الرباط المبروم الرحمى

أما الورقة الخلفية فتحتوى على ٦ . المبيض وأوعيته وأعصابه ٧ . والرباط المبيضى الرحمى

٢ . الرباط الرحمى المثانى المتوسط : وهو رباط كاذب تكون من انعطاف البريتون الحوضى الذى يغطى السطح الامامى لجسم الرحم الى المثانة كما يكون هذا الرباط قاع الجيب الرحمى المثانى

٣ الرباط الرحمى المستقيمى المتوسط : وهو كسابقه رباط كاذب تكون كذلك من انعطاف البريتون الحوضى الذى يغطى السطح الخلفى للرحم والجزء العلوى للعنق والمنهبل إلى السطح الامامى للمستقيم فى ثلثه الاوسط ويكون قاع الجيب الرحمى المستقيمى أى جيب دوجلاس

ويلاحظ أن الرباطين الاخيرين يختلفان عن باقى أربطة الرحم فى أنهما رباطان فرديان متوسطان وليس بزوجيين كباقى الأربطة الرحمية المذكورة

أما الاربطة الرحمية الحقيقية فأهمها :

٤ الرباط المبروم الرحمى : وهو رباط ضيق يتصل بقرن الرحم الوحشى أمام وأسفل اتصاله بالقناة الرحمية متخذا له غمدا من الورقة الامامية للرباط العريض ويتجه إلى أسفل والامام والوحشية إلى قرب جدار الحوض إذ يغير اتجاهه الى الامام وأعلى منخطيا الشريان السرى وحافة الحوض العليا الى السطح الخلفى لجدار البطن الامامى . ويدخل القناة الاربية من فتحتها الباطنة حتى إذا ما خرج من الفتحة السطحية اندغم فى نسيج جبل الزهرة أو فى الشفر الكبير بناحيته . ويحتوى هذا الرباط المبروم على ألياف كثيرة عضلية غير إرادية فى جزئه العلوى وتقل كلما اقتربت من نهايتها وهو فى الحقيقة بقايا الجزء السفلى لدفة المبيض

٥ الرباط المبيضى الرحمى : وهو عبارة عن وتر مفتول لا يزيد طوله على ٥ر٥ سنتيمترا يتصل طرفه الوحشى بطرف المبيض الرحمى أى السفلى . وطرفه الانسى بالقرن الوحشى للرحم خلف وأسفل اتصاله بالقناة الرحمية . وتغلفه الورقة الخلفية للرباط العريض . وبنسيجه الليفى جملة ألياف عضلية غير إرادية ويمثل هذا الرباط بقايا الجزء العلوى لدفة المبيض

وبذلك يفاخر الرباطين المبروم الرحمى والمبيض الرحمى بعلاقة بعضهما مع بعض إذ أنهما يمثلا جزأى نسيج جنينى واحد له قيمته وهو دفة المبيض

٦ الرباط الحامل للمبيض : هو رباط ليفى عضلى مثلث الشكل يربط

المبيض من قمته العليا بالجانب الوحشي للحوض الخفيف من أعلى و بغطيه من كلا جهتيه انعطاف الورقة الامامية للرباط العريض الرحمى بين قمة المبيض وجدار الحوض انجانبي و يسمح هذا الرباط للشريان المبيضى وفروعه والاوردة المقابلة له و لفروعها وللاوعية الليمفاوية بالمرور بين طبقتيه للوصول إلى المبيض والانسجة المجاورة

غير أنه فى الواقع تتشعب من الطبقة العضلية السطحية للرحم حزمة ألياف عضلية غير إرادية وهذه أن تختلط بأنسجة ليفية تؤسس لها اندغاما فى أحد أجزاء عظام الحوض ولا يبخل الربطون الحوضى أو رباطه العريض فى أن ينعطف لتغطية بعضها أو تغليف البعض الآخر . والملاحظ ان بعضها قوى للدرجة أنه يساهم مع الاربطة الاخرى فى تحمل عبء حفظ الرحم فى وضعه الطبعى زيادة على تهيئة ما قد تتطلبه هذه الانسجة من المرونة اللازمة وأهم هذه الاربطة :

٧. الرباط الرحمى العجزى : وينشأ من اجزاء الوحشى الخلفى لعنق الرحم ويتجه الى الخلف وأعلى حتى يندغم فى الجزء العلوى للعجز مقابل الفقرة الثالثة وفى ميزاب فى عظم الحرقفة أسفل وأمام سطحه الاذنى المفصلى وقرب اتصاله بالعجز ويعرف هذا الميزاب بميزاب « دري »

٨. الرباط الوحشى لعنق الرحم : ينشأ من أعلى اتصال الجسم بالعنق مباشرة ومن الوتد الوحشى المهبلى ويتجه إلى الوحشية فى قاع الرباط العريض بصحبة الشريان الرحمى الى أن يندغم بعظم العجز بالقرب من الشوكة الوركية

٩. الرباط الرحمى المستقيمى : ويصل الرحم من أسفل والخلف والوحشية الى جانب المستقيم وعظم العجز

١٠. الرباط العانى الرحمى المثانى : ويصل السطح الامامى لعنق الرحم الى جانب المثانة وخلف العظم العانى

النسيج الخلالى الخلوى الحوضى

ولا نبالغ إذا اعتبرنا أن هذا النسيج الخلالى الخلوى النهام هو أهم أنسجة

الحوض كلها خصوصا من الوجهة الاكلينيكية المرضية بالنسبة للامراض وجراثيمها فهو نسيج ضام يحيط بكل أعضاء الحوض وأنسجته تقريبا علاوة على أنه وساطة اتصال كثير من الاعضاء بعضها ببعض . ويعم وجوده بين ورقتى الرباط العريض والانسجة التى بها . كما يغلف الاوعية والاعصاب وكثيرا من الاربطة ويضم كثيرا من الالياف العضلية غير الارادية وغير ذلك من الانسجة الاخرى

شكل وحجم الرحم فى مختلف الأعمار

يتخذ رحم الطفل الأنثى عند الولادة شكلا غير مميز يختلف كثيرا شكلا وقواما وحجما عن الرحم فى البالغ إذ يكون جسم الرحم رقيق الجدار ورخوه ولا يمكن تمييزه عن عنق الرحم الذى يكون حينئذ أكبر وأصلب وأطول من جسم الرحم . ويفتقر جسم الرحم فى ذلك الوقت إلى ما يميز قاعه من جسمه عن عنقه شكلا وقواما وحتى من الداخل لا يمكن تعيين الفتحة الباطنة للعنق ولا تمييز قسمى الرحم على وجه التحقيق خصوصا وأن ثنايات الغشاء المخاطى التى تشبهها بشكل النخلة ونسميها شجرة الحياة توجد عادة فى بطانة عنق الرحم فقط فى البالغ ترى فى الطفل داخل تجويف الرحم والعنق على السواء

أما وضع الرحم فى الطفل فيكون مع المثانة أعلى المضيق العلوى للحوض بدرجة أنه يبلغ قاعه مستوى الفقرة القطنية الخامسة وكلما اتسع الحوض يبتدىء الرحم فى الهبوط مع المثانة تدريجيا ليصل الى مكانه المستقبل حتى السنة السادسة حيث يكون قد قارب وضعه المعروف ومن ثم يبتدىء فى النمو المتواصل وإن يكن بطيئا الى أن يتخذ شكله وقوامه العاديين فى سن البلوغ

وإن كان تكرار الطمث فى البكر لا يفتقر الى دليل من بعض التغييرات البسيطة بالرحم فمن باب أولى أن يسجل الحمل ما يعتبر دليلا على حدوثه بل وعلى تكراره

أوعية الرحم : يعتبر الشريانان الرحميان الشريانين الاساسيين لتغذية الرحم بكامل أجزائه وأنسجته وإن اشترك فى تغذيته الشريانان المبيضيان بفروعهما قبل وبعد تفممهما

الشريان الرحمى : هو أحد الافرع الامامية للشريان الحرقفى الباطن يخرج منه منفردا أو بصحبة الشريان المهبلى أو المستقيمى المتوسط ويتجه الى الانسية والامام ملامسا السطح الحوضى للعضلة الرافعة للشرج إلى أن يدخل بين ورقتى الرباط العريض الرحمى متجها كذلك إلى الانسية شطر عنق الرحم وعلى قرب منه يمر فوق الحالب وأمامه متخطيا إياه ومتصالبا معه . ويمر أعلى الطرف الوحشى المهبل إلى الجانب الوحشى للعنق ومن ثم يغير اتجاهه إلى أعلى محاذيا للحافة الوحشية للرحم ومتخذا مسارا أفقيا ومتعرجا على نفسه إلى أن يصل الى مكان دخول القناة الرحمية فيتجه الى الوحشية وأسفل القناة حيث ينتهى بفرعه الأخير المسمى بالفرع المبيضى الذى ينتهى عند فرجة المبيض بعد أن يتفهم بأكثر من فرع واحد مع الشريان المبيضى

وبذلك يغذى الرحم والرباط الرحمى المبيضى والمهبل والقناة الرحمية ويتفهم مع فروع من ١ . الشريان الرحمى المقابل له ٢ . الشريان المهبلى ٣ . الشريان المبيضى ٤ . الشريان الشراسيفى السفلى

أوردة الرحم : أما أوردة الرحم فتقابل بوجه عام شرايينه إلا أنها أكثر عددا وأغزر فروعا منها للدرجة أنها تكون ضفائر فى أكثر الجهات وأهمها ضفيرة على كل جانب من جانبى العنق وبعد أن يجتمع بعضها الى بعض تصب فى الوريد الحرقفى الباطن

أعصاب الرحم : يغذى الرحم ألياف من الضفيرة الرحمية المهبلية الموجودة على مقربة من عنق الرحم والتى تتصل من أعلى بالضفيرة الخثلية ويصلها فروع من الأعصاب العجزية الثانى والثالث والرابع كما يرد إلى المخ من الرحم تنبيهات عن طريق الاعصاب الظهرية العاشر والحادى عشر والثانى عشر والقطنى الاول والعجزى الثانى والثالث والرابع

المهبل

المهبل هو عبارة عن قناة عضلية مخاطية انتصابية تمتد من عنق الرحم إلى

وتحة الفرج موضوعة فى قاع الحوض وفى العجان بمحاذاة مستوى المضيق العلوى للحوض ومتعامدة فى وضعها مع الرحم بين المثانة وقناة مجرى البول من الامام والمستقيم من الخلف إلا أن اختلافات أوضاع الرحم وحالات خلو وامتلاء المثانة والمستقيم يغيران قليلا من وضعها ودرجة انحنائها

وهى قناة منحنية الى الامام أكثر اتساعا من أعلى عنها من أسفل حيث يوجد عنق الرحم وتتميز القناة المهبلية فى وضعها بطرفين علوى وسفلى . وجدارين أمامى وخلفى

ويلاصق عادة جدارا المهبل الامامى والخلفى بعضهما البعض اذ لا يتوسط بينهما الا جزء العنق المهبلى من أعلى الذى يدخل المهبل دخولا متحرفا من جدارها الامامى من أعلى وبذلك يتصل جدار الامامى للمهبل بعنق الرحم من الامام بمحاذاة اتحاد ثلث العنق السفلى بثلثه الاوسط بينما يتصل جداره الخلفى بالعنق من الخلف عند اتصال ثلثه الاوسط بثلثه الاعلى

ويتسبب عن ذلك أولا : أن يكون جدار المهبل الامامى أقصر طولا من من جداره الخلفى إذ لا يزيد طول الجدار الامامى عن ٧٫٥ سم . ويبلغ طول الجدار الخلفى ٩٫٥ سم أو يزيد . ثانيا : أن يتكون عند اتصال المهبل بالعنق أربعة ردوب مهبلية تسمى بحسب مواضعها أى أن الردب الامامى الى الامام والردب الخلفى الى الخلف والردبان الوحشيان على الجانبين . وان الردب الخلفى أكبرها غورا وأهمها علاقة والردب الامامى أصغر الردوب . أما الردبان الوحشيان فمتوسطان وقد سبق ذكرهما كلها

أما الطرف السفلى للمهبل فهو نهايته من أسفل عند فتحة الفرج التى هى ضمن أعضاء التناسل الظاهرة وتتوسط بين الشفرين الصغيرين . وفى البكر يغشى جزءا كبيرا من فتحة المهبل من أسفل عادة غشاء رقيق يعرف بغشاء البكارة

علاقات المهبل :

يلاصق جدار المهبل الامامى من أعلى قاعدة المثانة التى لا يفصلها عنها الا نسيج خلوى . أما من أسفل فترتكز قناة مجرى البول على جدار المهبل الامامى

بل تلتصق به التصاقا مباشرا لا يفصلها عنها فاصل

وينفصل الجدار الخلفي للمهبل في جزئه الاعلى المغطى بطبقة البريتون عن المستقيم بالجيب الرحمي المثاني وفي جزئه الاوسط لا يفصله عن المستقيم إلا نسيج ضام أي خلالي خلالي . وانما يفصله عند طرفه الانتهائي عن القناة الشرجية مسافة كبيرة مكونة من نسيج ليفي ودهني وعضلي بين فتحتي المهبل والشرج تعرف بالجسم العجاني .

ويتصل بالمهبل من كل جانب من أعلى الرباط العنقي الوحشي للرحم ومن أسفل ألياف العضلة الرافعة للشرج التي تتضافر مع ألياف العضلة المقابلة لها فتعمل للمهبل كعاصرة وكرافعة أو حاملة في الوقت ذاته ويكاد يرتكز على طرف المهبل العلوي الوحشي الطرف الانتهائي للحالب أثناء انحرافه الى أسفل والانسية حيث يتصالب مع الشريان الرحمي الذي يتخطى الحالب من الامام وأعلى

ويخترق المهبل قرب انتهائه المثلث البولي التناسلي في وسطه مارا بين جزأي الجيب الغائر بألياف محاطا بالعضلة العاصرة لقناة مجرى البول وبغدة بصلة المهبل ثم يمر وسط الرباط المثلث العجاني الى الجيب السطحي حيث يحيط بالمهبل بصلة المهبل وألياف العضلة البصلية المتكيفة من كل جهة خلاف الاوعية والاعصاب .

تركيب المهبل :

تتركب القناة المهبلية من ثلاث طبقات هي . ١ . طبقة عضلية غير ارادية معظمها ألياف طولية تتصل بألياف الرحم السطحية بينما الالياف الدائرية قليلة اذا استثنينا الطرف السفلي . ويلي هـــذه الطبقة العضلية ٢. طبقة انتصابية تتكون من نسيج إسفنجي به جملة ضفائر وريدية ٣. طبقة مخاطية ثخينة وملتصقة بالطبقة التي تحتها وتتميز بجملة ثنايا أظهرها اثنتان طولي وسط الجدار الامامي وآخر وسط الجدار الخلفي وينفرع من كل منهما بعض الثنايا الجانبية

أوعية المهبل : يغذى المهبل كثير من فروع الشريان الحرقفي الباطن

أهمها الشريان المهبلي . والرحمي . والحيائي الباطن . والمستقيمي المتوسط . غير أنه تتكون حول جدار المهبل الخارجي بعض الضفائر الوريدية التي يرد منها جملة أوردة تقابل شرايين المهبل بعد أن تتصل بالضفائر الوريدية بالطبقة الانتصابية للمهبل وتصب كلها في النهاية في فروع الوريد الحرقفي الباطن

أعصاب المهبل : تنشأ من الألياف السمبثاوية للضفيرة الرحمية المهبلية والضفيرة المثانية وينصل المهبل بالمراكز العليا عن طريق العصب العجزي الثالث والرابع

البريتون الحوضي

البريتون الحوضي وهو عبارة عن الجزء السفلي للجيب البريتوني الباطني العام العام يغطي معظم أعضاء الحوض وبعض جدرانه ويمكن تقسيمه الى ثلاثة أقسام . ١. جزء أمامي مثاني علاقته بالمثانة ٢. وجزء متوسط رحمي يغطي الرحم وملحوله ٣. وجزء مستقيمي لعلاقته بالمستقيم

الجزء المثاني الامامي هو امتداد طبقة البريتون التي تغطي السطح الخلفي لجدار البطن الامامي وتغطي السطح العلوي للمثانة بأكمله في حالة خلوها وينعطف البريتون من الجزء العلوي لقاع المثانة إلى الرحم مكونا الجيب المثاني الرحمي . أما من الجانبين فينعطف البريتون من حرفي المثانة الجانبين الى جدار الحوض الجانبي من كل جهة فتتكون حفرتان وحشيتان تسمى كل منهما الحفرة البريتونية المثانية الجانبية

والجزء الرحمي ويبدأ من انعطاف البريتون من الحرف العلوي لقاع المثانة إلى السطح الأمامي للرحم عند اتحاد عنقه بجسمه ويغطي سطح الرحم الامامي وقاعه وسطحه الخلفي وجزء عنقه خارج المهبل والردب الخلفي للمهبل والجزء العلوي الخلفي له ثم ينعطف الى المستقيم مكونا الجيب الرحمي المستقيمي المعروف بجيب دوجلاس هذا في الوسط . أما من الجانبين فتمتد طبقتا البريتون اللتان تغطيان السطح الامامي والخلفي للرحم الى الوحشية حتى جانبي الحوض

وبذلك يكونان طبقتى الرباط العريض الرحمى بورقتيه الامامية أى السفلى والخلفية أى العليا

والجزء الثالث أى الجزء المستقيمى وهو طبقة البريتون التى تكوّن جيب دوجلاس وتنعطف إلى الخلف لتغطى السطح الامامى للثلث الاوسط من المستقيم والسطح الامامى والجانبين من ثلثه العلوى فى الوسط . أما على جانبى المستقيم فينعطف البريتون الى الجدار الجانبى الخلفى للحوض مكونا الحفرة البريتونية المستقيمية الجانبية من كل جهه

وقد سبق وصف الاربطة والمساريقا والانعطافات التى تكونت من البريتون الحوضى بالنسبة للاعضاء الحوض المختلفة كل فى مكانه المناسب

ويوجد تحت البريتون طبقة خلوية دهنية تعرف بالطبقة تحت البريتون وهى طبقة غنية بأوعيتها الشريانية والوريدية والليمفاوية وتفصل دائما طبقة البريتون عن الاعضاء أو الاجزاء التى يغطيها سواء أكانت عن قرب أم عن بعد

الغدد الصماء

يوجد بالجسم جملة غدد ضرورية جدا للحياة . لا قنوات لها وانما يصل أفرازها للجسم مباشرة من خلاياها العديدة اما الى الدورة الدموية أو الى الدورة الليمفاوية وهنا الى الدورة الدموية وأهم هذه الغدد هى : -

١. الغدة النخامية ٢. الغدة الدرقية ٣. الغدد الدرقية الجانبية العليا والسفلى ٤. الغدة الصنوبرية ٥. الغدة التيموسية ٦. الغدتان فوق الكلويتين ٧. الطحال ٨. الغدد الليمفاوية ٩. نخاع العظام ١٠ أجسام أخرى خاصة

الغدة النخامية

الغدة النخامية : هى غدة صماء مهمة موجودة فى حفرة مسماة باسمها فى وسط قاعدة الجمجمة من سطحها العلوى ومرضوعة وضعا مستعرضا طولها ثمانية ملليمترات وعرضها يبلغ اثنى عشر ملليمترا ويتصل جزؤها العلوى بأسفل المخ من الوسط والامام وتشمل جزأين أى فصين يختلف بعضهما عن بعض فى الحجم والشكل والوضع والبنيان والمنشأ

الفص الأمامى : ويشمل الجزء الامامى والجزأين الوحشيين للغدة إذ تحتوى على الفص الامامى والمتوسط . تنشأ من البلعوم فى مستهل الحياة الجنينية وتسيطر على نمو الجسم وتتحكم فى تنظيم عصير الغدد الاخرى

الفص الخلفى : هو عبارة عن الطرف الخلفى الصغير للغدة ويتشأ من النسيج العصبى بسطح المخ السفلى ويتحكم عصيره فى العضلات غير الارادية مثل عضلات الاوعية فيقبضها ويتسبب عن ذلك ارتفاع ضغط الدم وكذلك تقبض عضلات الرحم والغدد وجدران القنوات المختلفة

ولما كانت الغدة النخامية أول الغدد ظهورا وأكثرتحكما على تنظيم الغدد الأخرى نالت بحق السيادة على الغدد الأخرى

وفى الأحوال المرضية التى تتضخم فيها الغدة تحدث ضغطا على ماحولها من الأنسجة وأول مايتأثر بتضخمها أقرب الأنسجة إليها وهوالتصالب البصرى والعصبين البصريين للعين

الغدة الدرقية

الغدة الدرقية هى غدة صماء موضوعة أمام وعلى جانبى العنق مقابل الفقرات العنقية الخامسة والسادسة والسابعة . وتحتوى على فص أيمن وفص أيسر كل منهما هرمى الشكل قاعدته لاسفل . ويتصل هذان الفصان بعضهما ببعض قرب قاعدتهما بجزء متوسط يغطى الحلقات العليا من القصبة الهوائية من الامام يسمى بالبرزخ ويحيط بهذه الغدة محفظة ليفية رقيقة

وهى أغنى الغدد بموردها الدموى ويغذيها الشريان الدرقى العلوى والدرقى السفلى والدرقى الاصغر ان كان موجودا . ويرد منها الاوردة الدرقية الثلاثة العلوى والمتوسط والسفلى

ويتسلط عصيرها كذلك على تنظيم نمو أنسجة الجسم كلها . وهو أول عصير عرف وهو ضرورى جدا للحياة ولايمكن الاستغناء عنه لنمو ورقاهية النسجة الجسم كلها

واذا تضخمت الغدة ضغطت على القصبة الهوائية وعلى الاعصاب والشرايين والاوردة والانسجة التى يجوارها خاصة أعصاب الحنجرة اذ أنها أول الانسجة تأثيرا لقربها منها . ويزيد فى تأثير ضغط هذه الغده وجود العضلات تحت العظم اللامى ملاصقة لها من الامام

الغدد الدرقية الجانبية

الغدد الدرقية الجانبية : غدد صغيرة وانما ضرورية جدا للحياة أيضا وعددها أربع اثنتان على كل ناحية واحدة عليا والاخرى سفلى . وموضوعة بالعنق بين حرف الغدة الدرقية الخلفى وبين محفظتها ولاتزيد كل منهما عن ٦ ملليمترات

(شكل ١٥٩) الغدة الدرقية وعلاقاتها (من كتاب جراي)

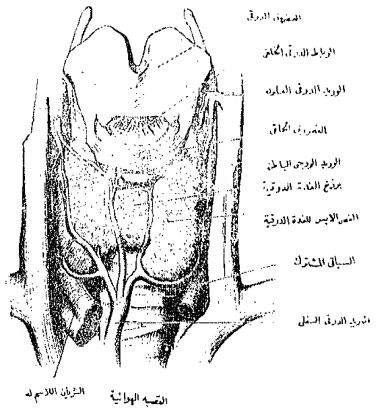

(شكل ١٦٠) الغدة التيموسية والغدة الدرقية فى طفل حديث الولاده

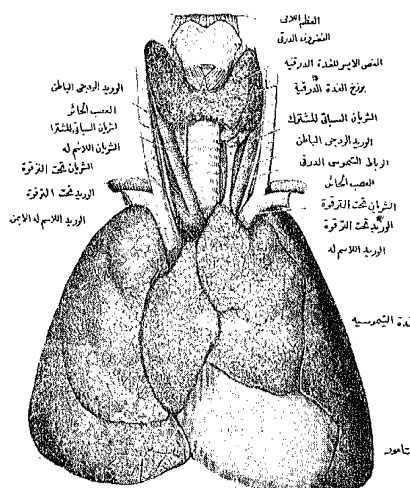

طولا و ٣ ملليمترات عرضا وتشمل كل منها ألبافا منتظمة الوضع بينها خلايا مختلفة الاشكال . يغشيها الشريان الدرقى السفلى

ولو أنها غدد صغيرة جدا الا أن استئصالها خطأ فى عملية الغدة الدرقية يكون سببا فى فقدان حياة المريض اذ أن هذه ضرورية جدا لتوازن أملاح الكلسيوم فى عملية التمثيل والاستحالة الغذائية مع باقى عناصر الجسم الضرورية . ونقص عصير هذه الغدد يعرض المريض لتشنجات عصبية وجملة كسور ذاتية بعظام الجسم المختلفة

الغدة الصنوبرية

الغدة الصنوبرية : هى غدة صغيرة صماء موضوعة بين فصى المخ من الخلف . بين الجسمين المخططين من الاجسام الرباعية . خلف تجويف المخ يبلغ طولها ٨ ملليمترات وتحتوى على مجموعات مختلفة من الخلايا تعرف بالخلايا الصنوبرية بينها خلايا عصبية وجملة ألياف متباينة بينها ألياف عصبية (شكل)

وهى غدة كما يقول البعض تتصل بعض الاتصال بتكوين ونمو أعضاء التناسل وربما تداخلت فى التأثير على عمل بعضها أو عمل غير مباشر على بعض الغدد الاخرى وتعتبر هذه الغدة مكان العين الثالثة فى بعض الحيوان الدنيا

الغدة النيموسية

الغدة النيموسية : هى غدة تحتوى على فصين متلاصقين موضوعة فى الجزء العلوى للصدر والجزء السفلى للعنق فى الوسط أمام القلب وأوعيته الكبيرة والتامور والرئتين وغشائهما البلورا من كل ناحية وتقع الغدة النيموسية خلف عظم القص والعضلات الموجودة خلف العظم المذكور وتنمو هذه الغدة إلى السنة الثالثة أو الرابعة فتصل أوجها ويبدأ انحلالها أى ضمورها قبل البلوغ بمدة حتى لا يبقى منها الا نسيج ليفى يحتفظ لها ببعض شكلها عند البلوغ و يعتقد البعض أن لها صلة بنمو الغدد التناسلية والغدة النخامية (شكل ١٦٠)

الغدة فوق الكلوة

الغدة فوق الكلوة واحدة فوق كل كلوة وتسمى كل بجهة الكلوة التى تعلوها موجودة خلف البريتون وأمام جدار البطن الخلفية وتنقسم كل منهما إلى جزأين يختلفان منشأ وبنيانا وعملا . فدرجة يصح اعتبار كل جزء منهما غدة مستقلة إذ ينشأ الجزء الخارجى ويعرف بالجزء القشرى من الطبقة الثانية أى الوسطى للجرثومة المشهورة بالميزودرم وهذا الجزء ضرورى جدا للحياة لتنبيه خلايا الجسم نفسها ليقوم كل منها بما فرض عليه . والجزء الآخر غائر تحت الطبقة القشرية ويعرف بالجزء النخاعى وينشأ من الطبقة الاولى للجرثومة أى الاكتودرم وعمله افراز مادة الادرنالين وهو ليس ضروريا للحياة كالجزء القشرى ولو أنه مهم

والغدة فوق الكلوة اليمنى هرمية الشكل لها سطحان أمامى وعلاقته بالكبد والوريد الاجوف السفلى . وسطح خلفى وعلاقته بعضلة الحجاب الحاجز . وسطح سفلى وعلاقته بالكلوة . وفرجة الغدة فى وسطها من الأمام بين السطح الكبدى وسطح الوريد الاجوف السفلى .

أما الغدة اليسرى فهى هلالية الشكل أطول وأضيق من اليمنى لها سطح أمامى جزؤه الأعلى يلامس المعدة وجزؤه الأسفل يلامس غدة البنكرياس وبين هذين الجزأين من الخلف توجد فرجة الغدة اليسرى هذه ولها سطح خلفى وعلاقته عضلة الحجاب الحاجز وسطح سفلى يرتكز على الطرف العلوى للكلوة

والغدتان فوق الكلوة أغنى غدتين فى الجسم بشرايينهما إذا استثنينا الغدة الدرقية إذ يغذى كل غدة منهما ثلاثة شرايين : واحد يأتيها مباشرة من الاورطى وهو الشريان الاوسط وشريان علوى فرع من الشريان الحاجبى السفلى وشريان سفلى فرع من الشريان الكلوى وهذه الشرايين الثلاثة تدخل الى كل غدة بين فصوصها ولكن لكل غدة وريد واحد كبير نسبيا يخرج من فرجة كل منهما وينتهى وريد الغدة اليمنى فى الوريد الاجوف السفلى ووريد الغدة اليسرى فى الوريد الكلوى (شكل ١٦١ ، ١٦٢)

ويلاحظ أن الغدتين فوق الكلوة فى الطفل حديث الولادة كبيرتان لدرجة

١٠) الغدة فوق الكلوة اليسرى (من الامام)

(شكل ١٦١) الغدة فوق الكلوة اليمنى (من الامام)

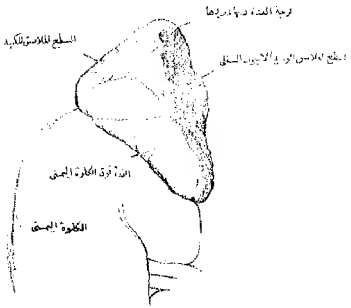

(شكل ١٦٣) الطحال (السطح الحشوى) (من جراى)

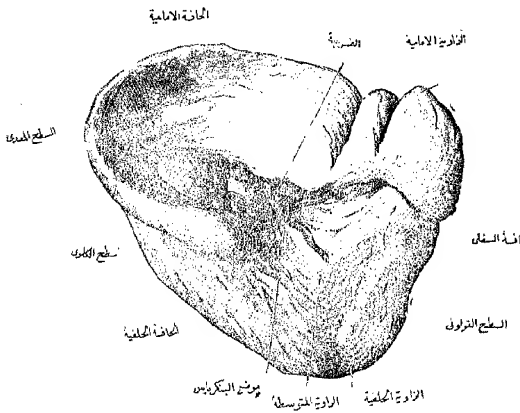

أن يبلغ حجم الكلوة نفسها التى تعلوها تقريبا وانما يضطرد نمو الكلوة فى الحجم باسرع كثيرا من الغدة فوق الكلوة الى أن تصل بها النسبة الى ما تعهده فى البالغ

الطحال

هو غدة كبيرة لا قناة بها موضوعة فى الجهة اليسرى العليا لتجويف البطن بالمراق الايسر وطرفه الأسفل بالخاصرة اليسرى محاطة بالبريتون من كل جهاتها ماعدا فرجتها (شكل ١٦٣)

والطحال جسم هرمى الشكل قاعدته متسعة محدبة فى كلتا جهتيها متجهة للوحشية وملاصقة للحجاب الحاجز وترتكز على الاضلاع التاسع والعاشر والحادى عشر والمسافات بين الأضلاع بينها بالجهة اليسرى ويعرف بسطح الحجاب الحاجزى أماقمة الطحال فتتجه للانسية وتلامس ذيل غدة البنكرياس ويتفرع من هذه القمة ثلاثة أحرف تلتقى فى ثلاث زوايا عليا وسفلى وأمامية وتفصل ثلاثة سطوح سطح يتجه للامام مقعر لارتكاز المعدة يعرف بالسطح المعدى أى الامامى . وسطح خلفى مقعر لارتكاز الكلوة اليسرى ويعرف بالسطح الكلوى . والسطح الثالث سفلى للالتقاء الطحالى أى الالتقاء الأيسر للقولون

ويدخل الطحالى عند قمته شريانه المعدى وهو الشريان الطحالى ويخرج بصحبته الوريد الطحالى و يغذيه الاعصاب الحشوية السمبثاوية

ويعتبر الطحال أحد مراقد الجهاز الشبكى الأندوثليومى

النسيج الليمفاوى

يشمل النسيج الليمفاوى العدد الليمفاوية والأجسام الليمفاوية كاللوزتين الحنكيتين واللوزة البلعومية والنسيج الليمفاوى بالاغشية المخاطية ونعتبر كلها كنسيج غددى مثلها مثل الغدد التى لا قنوات لها ولها إفراز داخلى مثلها

نخاع العظام

ينتج نخاع العظام الكريات الحمراء والبيضاء فى الحياة الجنينية ولكن بعد الولادة

لا ينتج إلا الكرات الحمراء فقط . ونخاع العظام نوعان نخاع العظام الاحمر والأصفر . ويشغل الأول المسافات بين نسيج العظام الاسفنجي وفي قنوات العظام النخاعية للعظام الطويلة . أما نخاع العظام الاصفر فيشغل قنوات العظام النخاعية فقط وصفرة هذا النخاع راجعة إلى نسبة المواد الدهنية الكبيرة بهذا النخاع

الأجسام الخاصة

مثل الجسم السباتي والجسم العصعصي وغيرها أجسام بها خلايا وألياف مختلفة بعضها ليفية وبعضها عصبية ودموية ولكل موضعه الخاص وله عصيره الخاص وتتصل اتصالا متينا ببعض الاوعية والاعصاب المجاورة لها

الغدد ذوات العصير المشترك

يوجد بعض الغدد كالمبيض والخصية والبروستاتا والحويصلات المنوية والبنكرياس وغيرها لها عصير خارجي تحمله قنواتها إلى مواضع معينة لكل غدة زيادة على عصير داخلي يصل الى الدورة الدموية بغير قنوات بنفس الطريقة المتبعة في الغدد التي لا قنوات لها السابقة الذكر

الغدد اللعابية

الغدد اللعابية هي الغدد التي تفرز اللعاب وهي عبارة عن ثلاث غدد كبيرة على كل ناحية وتفتح قنواتها في تجويف الفم وهي : ١. الغدة النكفية ٢. والغدة تحت الفك السفلي ٣. والغدة تحت اللسان . علاوة على غدد كثيرة صغيرة بالغشاء المخاطي المبطن لتجويف الفم وباطن الوجنتين

الغدة النكفية

الغدة النكفية : هي أكبر الغدد اللعابية الثلاث موضوعة في الوجه من خلف تحت الجلد . أمام وأسفل صماخ الأذن الخارجي . والنتوء الحلمي والعضلة القصية الترقوية الحلمية والعضلة المضغية . يحيط بها غمد هو امتداد الصفاقات العنقية . تشبه الهرم الثلاثي النواحي شكلا . قاعدتها لأعلى ترتكز على الصماخ السمعي الخارجي

(شكل ١٧١) الغدد اللعابية

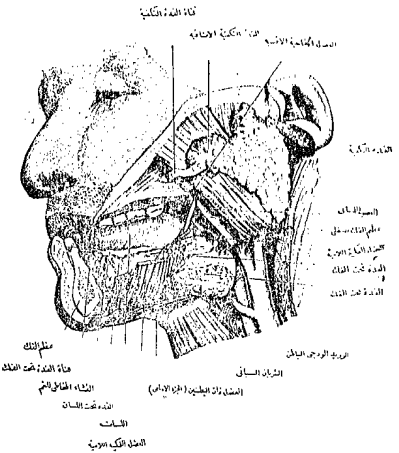

وقمتها إلى أسفل تحت زاوية الفك السفلى . ولها ثلاثة سطوح يفصل بعضها عن بعض ثلاثة حروف : لها سطح وحشى يغطيه جلد الوجه وسطحان أنسيان أحدهما أمامى يلامس الفرع الصاعد للفك السفلى وما يغطيه من العضلات وآخر خلفى يواجه أنسجة العنق . لها قناة طويلة تخرج من مقدمها وتعبر الوجه فى منتصفه مستعرضة أسفل القوس الوجنى وتحت الجلد مباشرة الى أن تنتهى وسط نتوء حلمى بتجويف الفم الكاذب مقابل الطاحونة الثانية العليا من جهتها (شكل ١٧١)

الغدة تحت الفك السفلى

الغدة تحت الفك السفلى هى غدة لعابية موضوعة تحت الفك السفلى من الخلف بينه وبين العضلة ذات البطنين . وللغدة غمد غشائى وتشبه منشورا ثلاثيا فى شكلها موضوعة وضعا مستعرضا ولذلك لها ثلاثة سطوح يفصل بعضها عن بعض ثلاثة حروف لها سطح وحشى محدب يتجه الى أسفل تحت الجلد وأسفل الفك السفلى وسطح وحشى يتجه الى أعلى ويلامس السطح الانسى لجسم عظم الفك السفلى والسطح الثالث أنسى يواجه السطح الوحشى لعضلات قاع الفم وتخرج قناتها من منتصف سطحها الأنسى متجهة الى الامام والانسية مخترقة الحجاب الحاجزى الفمى لتفتح كل قناة على قمة بروز على جانب شكال اللسان من جهتها (شكل ١٧١)

الغدة تحت اللسان

الغدة تحت اللسان أصغر الغدد اللعابية الثلاث وموضوعة وضعا غائرا إذ تقع كل غدة تحت الغشاء المخاطى المبطن لقاع تجويف الفم على كل جانب من مرقد اللسان وأكثر الى الامام وهى غدة لوزية الشكل مفرطحة لها سطح أنسى يلامس الغشاء المخاطى للفم . وسطح وحشى يواجه عضلات الحجاب الحاجزى الفمى ويخرج من الجزء العلوى الانسى لكل غدة حوالى اثنتا عشرة قناة قصيرة تفتح كل منها ببروز صغير بمحاذاة حرفها العلوى فى تجويف الفم على جانب اللسان كل غدة فى جهتها (شكل ١٧١)

الفصل الحادي عشر

أعضاء الحواس

جهاز الابصار

تشمل حاسة الابصار العين بأجزائها والانسجة التي لها بها اتصال من عضلات وأعصاب وأوعية بما في ذلك العصب البصري ومراكز الابصار بالمخ سواء أكانت ثانوية أم ابتدائية

العين

مقلة العين هي العضو الكروي الموجود في الحفرة الحجاجية ويحيط بها جملة عضلات وصفائح وأوعية وأعصاب وكثير من الفصوص الدهنية . ويغطي مقلة العين مباشرة من الامام غشاء الملتحمة كما يقع أمام الملتحمة الجفنان لحفظ المقلة كذلك . ويخرج من المقلة من الخلف العصب البصري أي العصب الذي يوصلها لمراكز المخ

الجفنان :

الجفنان : أكبرهما علوي والآخر سفلي لكل عين . ويتركب كل جفن من صفة جلدية رقيقة من الخارج يليها مباشرة ألياف العضلة الفاغرة للجفون وتحتها طبقة ليفية صلبة نوعا تسمى لوح الجفن يختلف شكله وحجمه في الجفنين إذ أن لوح الجفن العلوي أكبر وأعرض من لوح الجفن السفلي وأكثر حركة منه وإذا انقبض الجفنان فيغطي لوح الجفن العلوي منهما الجزء الأكبر من مقلة العين وبالسطح الانسي للوح الجفني غدد جفنية . ويغطي هذه الغدد والسطح الانسي للوح الجفني غشاء الملتحمة ونجد في أسفل الجفن العلوي وفي أعلى الجفن السفلي الاهداب التي تتجه الى الامام حتى لا تحتك بمقلة العين أثناء تحريك الجفنين كما

(شكل ١٦٥) مقطع أفقى لمقلة العين

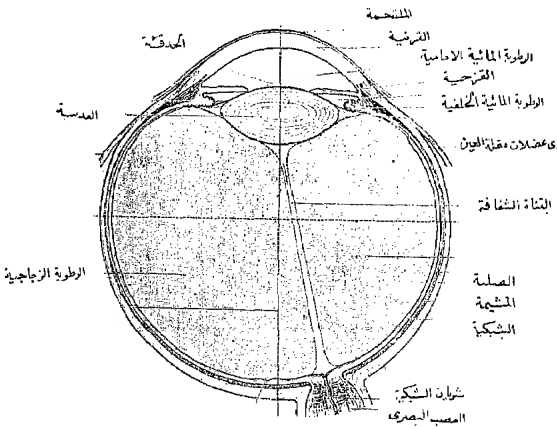

د بالطرف الانسى لكل جفن ثقبا صغيرا هوفتحة قناة ناقلة للدموع من سطح
ة العين إلى كيس الدموع (شكل ١٦٥)

الملتحمة :

الملتحمة وهى غشاء مصلى رقيق يبطن السطح الأنسى للجفن العلوى أكمله
ينعطف هـذا الغشاء المصلى عند حافته العليا للخلف إلى سطح مقلة العين مكونا
دب العلوى الملتحمة ويغطى الجزء العلوى من الصلبة إلى أن يصل إلى حرف
رنية فتتخذ الملتحمة شكلا شفافا ورقيقا وتغطى القرنية . وبعدها تتخذ شكلها
ون وتغطى الجزء السفلى للصلبة أسفل القرنية ثم ينعطف بالقرب من السطح الانسى
فن السفلى الى الاهداب مكونا الردب السفلى للملتحمة

وبذلك يكون كيس الملتحمة مفتوحا إذا كانت الجفون متباعدة أى مفتوحة
كيسا مغلقا إذا أغمضت الجفون

الجهاز الدمعى

يشمل الجهاز الدمعى ١. غدة الدموع التى تفرز الدموع ٢. القنوات
ناقلة الدموع من الغدة إلى الجزء الوحشى الردب العلوى للملتحمة ٣. كيس
موع ٤. القناة الناقلة الدموع العليا والسفلى ٥. القناة الدمعية الانفية

غدة الدموع وقنواتها :

توجد بكل حفرة حجاجية غدة دموع واحدة فى حفرة خاصة بها فى الجهة
وحشية العليا للحفرة المذكورة ملاصقة للسمحاق . وتنقسم إلى قسمين علوى وسفلى
تخرج من غدة الدموع حوالى عشرون قناة صغيرة حاملة للدموع تحمل الدموع
ن الغدة إلى كيس الملتحمة أمام مقلة العين فى الردب العلوى من الجهة الوحشية

وتجرى الدموع فى كيس الملتحمة من الوحشية الأنسية حتى تدخل القناة
اقلة للدموع العليا والسفلى من فتحتهما بالطرف الانسى لكل جفن وذلك
املين العامل الاول حركة الجفون غير الارادية المعروفة بطرف العين أو اللمح
يحدث كثيرا فى فترات متفاوتة بغير علمنا فيسبب جريان الدموع باستمرار

من الجهة الوحشية الى الانسية ليحفظ سطح مقلة العين رطبة نظيفة فلا تتعرض للجفاف ولا يلصق بها غبار . والعامل الثانى هو الضغط السلبى الذى يتسبب من الفراغ الذى يحدث من ارتخاء كيس الدموع

كيس الدموع :

كيس الدموع : هو عبارة عن كيس ليفى موضوع فى حفرة فى مقدمة الجدار الانسى للحفرة الحجاجية . ويقع كيس الدموع بين رباط ليفى من الامام يسمى الرباط الجفنى الانسى . وبين ألياف الجزء الدمعى من العضلة القابضة للجفون من الخلف حتى إذا ما انقبضت العضلة خلفه ضغطته إلى الامام خلف الرباط الجفنى الانسى الليفى فتفرغ الكيس من الدموع التى به الى القناة الدمعية الأنفية ومنها الى تجويف الانف وإذا انبسطت هذه العضلة امتلأ الكيس بالدموع التى تأتيه من كيس الملتحمة بوساطة القناتين الناقلتين للدموع نتيجة تخلخله حين انبعاجه وخلوه من الدموع والهواء

القناة الدمعية الانفية :

هى قناة عظمية مخاطية تصل كيس الدموع الى تجويف الانف أسفل القرنية السفلى أى فى الثمة السفلى لتجويف الانف والى الامام حتى يستطيع الدمع أن ينبخر تدريجيا فى الاحوال العادية

مقـــلة العين

يغلف مقلة العين ثلاثة أغشية تحيط بأعضاء العين الداخلية وأوساطها العاكسة للضوء والاجزاء التى تتصل بها للقيام بعملها على الوجه الاكمل وأهم هذه الاجزاء فى قطاع نصفى متوسط مستعرض مرتبة من الامام الى الخلف هى :

١ . غشاء الملتحمة

غشاء الملتحمة وهو كيس مصلى يبطن الجفنين من الداخل ويغطى الجزء الامامى من الصلبة والقرنية كلها غير أن الطبقة التى تغطى القرنية هى طبقة رقيقة

ا وشفافة بخلاف الجزء الذى يغطى الصلبة أو الذى يغطى الجفنين ويكون سا مغلقا إذا أقفل الجفنان ويكون كيسا مفتوحا اذا انفتحا عند فتحة العين

٢. القرنية :

القرنية : هى عبارة عن الجزء الامامى الشفاف من الغشاء الخارجى لمقلة العين وف بالصلبة ولانه شفاف لا لون له فيظهر لون القزحية التى خلفه . والقرنية ح كروى محدب للامام من كل جهاته يكاد محيطه أن يكون مستديرا . غنية صابها الحساسة لدرجة كبيرة وفى الحالة الطبيعية ليس بها أوعية دموية شريانية وريدية يغذيها سائل ليمفاوى لا لون له

٣. الرطوبة المائية الأمامية :

الرطوبة المائية الامامية هى عبارة عن حيز به سائل شفاف بين القرنية من ام والقزحية من الخلف

٤. القزحية :

القزحية هى عبارة عن نسيج عضلى ليفى مستدير تقريبا كالقرص وبوسطه ة أى ثقب يعرف بالحدقة أو بانسان العين ويحيط بهذه الفتحة ألياف عضلية ية غير إرادية تعمل عاصرة له لتكييف فتحتها فتضيقها فى حالة وجود ضوء بد . وبه ألياف أخرى عضلية ناصف قطرية لتوسيع فتحة الحدقة إذا كان وء قليلا ويتغير اتساع وضيق هذه الفتحة بخلاف الضوء وتكييف الابصار ئيات المختلفة الابعاد وبعض العقاقير

بالقزحية بعض الخلايا التى بها مواد ملونة تكسبها الالوان المختلفة التى تشاهد مختلف الاشخاص ومختلف الاقطار

٥. الرطوبة المائية الخلفية :

الرطوبة المائيـة الخلفية هى فى الحقيقة تكملة للرطوبة المائية الأماميـة إذ حيز مملوء بنفس السائل الشفاف الذى يملأ منطقة الرطوبة المـائية الأمامية

وتقع بين القرحيـة من الأمام والعدسة من الخلف . ويتصل بعضها ببعض بوساطة الحدقة

٦ . العدسة :

العدسة وتعرف بالبلورية وهى فى شكلها الظاهر عدسة محدبة الوجهين مكونة من مادة شفافة مرنة بها بعض الصلابة داخل محفظة شفافة تحيط بحافتها نسيج عضلى ليفى ذو ألياف حلقية وألياف نصف قطرية وذلك لتغيير وتكييف تحدب العدسة حتى تستطيع هذه العدسة عكس المناظر المختلفة الأبعاد على الشبكية ليمكن رؤيتها بوضوح

وفى حالات عدم قدرة العدسة على تصوير المناظر بوضوح تساعدها بعدسات مختلفة الابعاد تمكنها على عكس المناظر الخارجية للشبكية (شكل ١٦٥)

٧ . الرطوبة الزجاجية :

الرطوبة الزجاجية هى عبارة عن مادة هلامية شفافة متماسكة بعضها مع بعض . تشغل المسافة بين العدسة والشبكية .

٨ . الشبكية :

الشبكية وهى عبارة عن طبقة مكونة من الألياف العصبية للعصب البصرى أى العصب المخى الثانى موضوعة بين الرطوبة الزجاجيـة من الأمام . والطبقة المشيمية من الخلف . وتشمل الشبكية جملة طبقات من مجموعات خلايا مختلفة لكل منها عمل خاص وتنحصر كلها فى طبع المناظر الخارجية على الشبكية وتوصيلها الى مراكز الأبصار بالمخ وأجزائه لتفسيرها

٩ . الطبقة المشيمية :

الطبقة المشيمية وهى الطبقة التى بين الشبكية من الأمام والصلبة من الخلف التى تتصل بها بوساطة نسيج خلالى ملون وتشمل من الخلف ضفائر عصبية وعدة ضفائر شريانية وخلفها ضفائر كثيرة من الاوردة أكسبتها لونها وقوامها المعروف . وتنتهى هذه الشبكة الوريدية فى النهاية فى أربعة أوردة تعرف بالاوردة الدوارية أو الدوامية وتشمل هذه الطبقة من الامام الجسم الهدبى

(شكل ١٦٦) الاذن الظاهرة والمتوسطة والباطنة

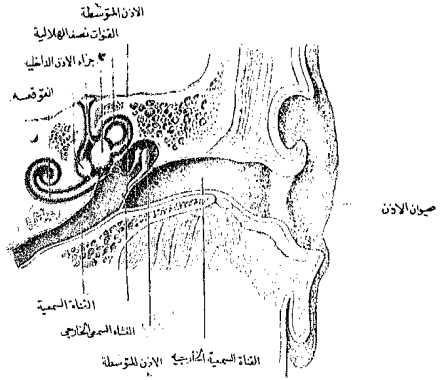

(شكل ١٦٧) الاذن المتوسطة

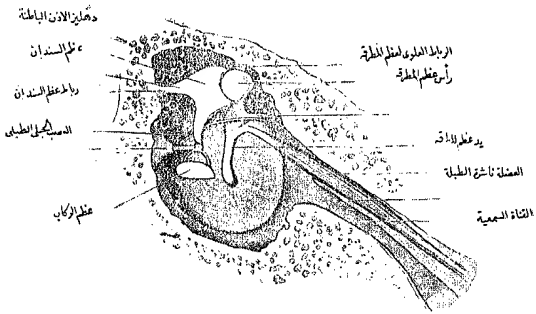

الجسم الهدبى :

الجسم الهدبى وهو الجزء الذى يوصل المشيمية بالقزحية ويحتوى الجسم
هدبى على ١. شفر الجسم الهدبى من الداخل ب. والعضلة الهدبية من
الخارج . وشفر الجسم الهدبى هو عبارة عن نسيج من المشيمية به أكثر من
مائة وثمانين موضوعة كأجزاء أنصاف أقطار على شكل حلقى حول القزحية
أما العضلة الهدبية فهى عضلة لاارادية حلقية الشكل تشمل ألياف حلقية
ى دائرية ومن داخلها ألياف نصف قطرية تتصل بأحد أطرافها عند اتصال
رنية بالصلبة وبالطرف الآخر بالقزحية . وتغطى طبقة المشيمية نحو خمسة
سداس مقلة العين الخلفية

١٠ . الصلبة :

الصلبة وتعرف ببياض العين . وهى غشاء ليفى متين يبلغ سمكه نحو المليمتر .
ملب نوعا ولو أن به بعض الالياف المرنه الكروية الشكل وتكون محفظة لمقلة
عين فى خمسة أسداسها الخلفية .

أما السدس الامامى الباقى فيتكون من القرنية الشفافة التى سبق وصفها .
تتصل بغشاء الصلبة ومقلة العين من الخارج العضلات المحركة لمقلة العين والاربطة
بعض الصفاقات . كما تتصل بغشاء الصلبه من الداخل بعض الالياف العضلية
والانسجة الاخرى الداخلية

و يسمح غشاء الصلبة للعصب البصرى وجملة من الاوعية والاعصاب الاخرى
بدخول مقلة العين والخروج منها فى جزئها السفلى الانسى الخلفى . ويغذى مقلة
العين والانسجة العديدة حولها من الداخل والخارج الفروع الكثيرة للشريان
العينى أحد فروع الشريان السباتى الباطن . كما أن العصب المخى الخامس أى
العصب ذا الثلاثة الرءوس يغذى مقلة العين بفروع حساسة كثيرة ويساهم فى
ذلك جملة فروع سمبثاوية وفروع أخرى سمبثاوية جانبية

الجهاز السمعى

الجهاز السمعى أى الاذن وهى عضوحاسة السمع وتنقسم الى ثلاثة أقسام
رئيسية ١. الاذن الخارجية ٢. الاذن المتوسطة ٣. الاذن الباطنة

الاذن الخارجية

الاذن الخارجية وتشمل : الصوان ثم . وقناة السمع الخارجية . فالصيوان هو عبارة عن نسيج ليفي غضروفي يبقى الشكل موضوع وضعه رأسيا له سطحان أنسي ووحشي وحافتان خارجيه وداخلية وحافة والسطح الوحشي يتجه الى الوحشية وقليلا للامام وهو سطح مقعر هلالي الشكل به كثير من الارتفاعات والانخفاضات لجمع موجات الصوت وتركيزها داخل قناة السمع الخارجية . وأما السطح الانسي فيتجه الى الانسية وللخلف وهو محدب على العموم . والحافة الخارجية محدبة للخلف وتحيط بصوان الاذن من ثلاث جهات . أما الحافة الداخلية فصغيرة وتحيط بقناة السمع .

ويتركب صوان الاذن من طبقة غضروفية يغطيها طبقة جلدية من كلا سطحيها . خلاف جزئه الحلمي فيتكون من نسيج ليفي دهني بين طبقتين من الجلد والصوان بعض العضلات وبعض الأربطة في كلا سطحيه فبعضها يصل أجزاء الصوان بعضها ببعض وتعرف بالعضلات الداخلية وبعضها يربط صوان الاذن بالأنسجة المجاورة وتسمى بالعضلات الخارجية

القناة السمعية الخارجية هي قناة منحنية هلالية يبلغ طولها نحو أربعة سنتيمترات تمتد من حافة الصوان الأنسية إلى الغشاء السمعي الخارجي وتتجه هذه القناة على وجه العموم الى الامام والانسية وقليلا إلى أسفل . يتكون ثلث القناة الخارجيـــة من الغضروف وثلثاها الأخيران من العظم ويبطن هذه القناة طبقة جلدية رقيقة بها جملة أهداب عند مدخلها لوقاية الاذن من الاجسام الغريبة وبها غدد لها افراز صمغي ذو رائحة خاصة لوقاية الاذن من الحشرات

الاذن المتوسطة

الاذن المتوسطة وتسمى بتجويف الاذن وهي عبارة عن حيز ضيق داخل الجزء الصخري للعظم الصدغي وتقع بين الاذن الخارجية من الوحشية والاذن الباطنة من الانسية . ويبطن سطحها الداخلي غشاء مخاطي ويملأ فراغها هواء جوي يدخلها من البلعوم عن طريق القناة البلعومية السمعية . يسطحها الوحشي الغشاء السمعي الخارجي ويسطحها الانسي الغشاء السمعي الداخلي وبين الغشائين

(شكل ١٦٨) الأذن الباطنه وأجزاؤها

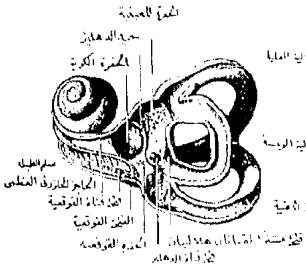

(شكل ١٦٨ ا) شكل توضيحى للأذن الباطنه

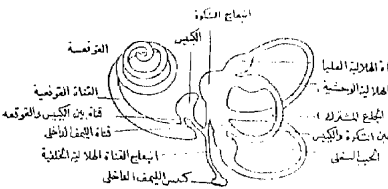

ثلاثة عظام سميت حسب أشكالها وهى المطرقة . والسندان . والركاب . فعظم المطرقة يتصل من ناحية بالغشاء السمعى الخارجى ومن الجهة الاخرى بالسندان وعظم السندان هذا يكون حلقة الاتصال بين المطرقة والركاب وعظم الركاب يتصل من ناحية بعظم السندان و بالناحية الاخرى بالغشاء السمعى الداخلى وترتبط هذه العظام الثلاثة بعضها ببعض بوساطة أربطة بكيفية تمكنها من استقبال الموجات الصوتية وتكبيرها وتوصيلها للاذن الباطنة

القناة البلعومية السمعية :

هى قناة عظمية غضروفية مخاطية توصل البلعوم بالاذن المتوسطة مبطنة من الداخل بغشاء مخاطى . وهى متسعة بطرفها جهة البلعوم وضيقة بطرفها جهة الاذن و بوساطتها يتعادل ضغط الهواء خارج الاذن المتوسطة وداخلها

الاذن الباطنة

وهى أهم جزء فى الاذن موجودة فى الجزء الصخرى للعظم الصدغى أيضا بين الاذن المتوسطة وصماخ الاذن الباطنة وتحتوى على جزأين رئيسين أولهما الجزء العظمى وثانيهما الجزء الغشائى داخله وبه السائل الليمفاوى للاذن الباطنة وتشمل الاذن الباطنة ١. القنوات نصف الهلالية فى الخلف ٢. الدهليز فى الوسط ٣. القوقعة فى الامام

١. القنوات نصف الهلالية :

تقع خلف الدهليز وهى ثلاث قنوات منحنية على نفسها ومتعامد بعضها مع بعض وتتجه للثلاثة الاتجاهات المختلفة التى فى الفراغ أى واحدة عمودية إلى أعلى وأخرى عمودية إلى الخلف وهى أطول القنوات الثلاث والثالثة أفقية إلى الوحشية و لكل قناة منها فتحتان تنتهيان بالدهليز احداها فتحة ضيقة والاخرى بها انتباج غير أن القناتين العموديتين تشتركان فى طرفهما الضيقين

٢. الدهليز :

هو عبارة عن تجويف يقع بين القوقعة من الامام والقنوات الهلالية من الخلف

و يشمل هذا التجويف جزأين جزء أمامي يعرف بالجيب الصغير ينصل بقناة القوقعة والجزء الخلفي يعرف بالقربة الصغيرة لمشابهتها شكلا و تتصل بالفتحات الخمس للقنوات الهلالية و يتصل هذان الجزآن بواسطة قناة تتصل بدورها بجيب صغير يعرف بجيب سائل النبه الغشائي للاذن

٣. القوقعة :

وتشبه القوقعة فعلا تتجه قمتها إلى الامام والوحشية وقواعده قاعدتها صماخ الاذن الباطنة وتتضمن قناة حلزونية تلتف مرتين و نصف مرة أو أكثر قليلا حول جزء محوري يعرف بمحور الاذن

وإذا عملنا قطاعا بهذه القناة الحلزونية نجدها مقسمة الى ثلاثة أقسام تعرف ١. بالسلم الصدغي ٢. والسلم الدهليزي ٣. والسلم المتوسط بينهما وهو أهم أجزاء القوقعة إذ هو عبارة عن الفرجة بين غشاء «رينر» والغشاء القاعدي وفي هذا السلم يوجد الجهاز السمعي الطرفي أي الجهاز الحلزوني السمعي

ويملأ الجزء الغشائي للاذن الباطنة سائل النبه الغشائي للاذن ويعرف كذلك بالليمفا الباطني بينما يفصل هذا الجزء الغشائي عن العظم سائل الليمفا الخارجي . والليمفا الباطني هو حلقة الاتصال بين الاذن المتوسطة والاذن الداخلية إذ تنقل الموجات الصوتية من الغشاء السمعي الداخلي إلى الجهاز السمعي الطرفي حيث تنتهي هذه الموجات الصوتية المختلفة فتفسر على حقيقتها

العصب الثامن : ينقسم هذا العصب إلى قسمين رئيسيين أولهما الجزء القوقعي ويغذي القوقعة والجهاز السمعي الطرفي . ويغذي ثانيهما وهو الجزء الدهليزي الدهليز والقنوات النصف الهلالية

صماخ الاذن الباطن : هو عبارة عن فتحة صغيرة في الجزء الصخري للعظم الصدغي

يتجه إلى الخلف والوحشية في مقدمة الحفرة الخلفية لقاعدة الجمجمة من أعلى وبقاع هذه الفتحة قرص عظمي يفصلها عن الاذن الباطنة ولكن به جملة ثقوب لمرور العصب الوجهي وجزأي العصب السمعي العصب القوقعي والعصب الدهليزي

(شكل ١٦٩) السطح الأنسى لتجويف الأنف (الحاجز الأنفى)

(شكل ١٧٠) السطح الوحشى لتجويف الأنف

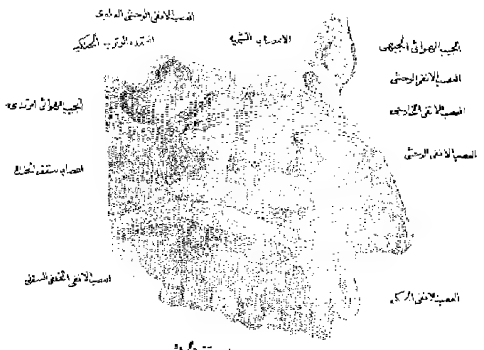

جهاز الشم

يشمل جهاز الشم : الانف وتجويفها وألياف العصب الشمى والبصلة الشمية والمسار الشمى واتصالاتها بمراكز المخ الثانوية ثم الرئيسية

الانف

ينقسم تجويف الانف إلى قسمين أيمن وأيسر يفصل بعضهما عن بعض الحاجز الانفى وهو حاجز عظمى من الخلف وغضروفى من الامام . يغطى سطحيه الغشاء المخاطى الذى يكون الجدار الانسى لكل قسم من قسمى تجويف الانف ولكل من تجويف هذين القسمين الايمن والايسر جدران أربعة وفتحتان . فجدرانه ١. أنسى وقد سبق ذكره وهو سطح الحاجز الانفى ٢. والسطح الوحشى ويتكون من عظم الفك العلوى والعظم المصفوى والعظم الحنكى ٣. والسطح العلوى ويتكون معظمه من القرص الغربالى للعظم المصفوى ٤. والسطح السفلى من عظم الفك العلوى والعظم الحنكى . أما الفتحتان ففتحة خارجية تعرف بفتحة الانف الظاهرة واحدة من كل ناحية يحدها من الخارج غضاريف تتصل بحرفها العظمى المكون من العظم الانفى وعظم الفك العلوى وغضروف الحاجز الانفى وعند مدخلها جملة من الاهداب الامامية والخلفية لتنقية هواء الشهيق وترشيحه أما الفتحة الاخرى الخلفية فهى فتحة الانف الباطنة واحدة على كل ناحية كذلك وتوصل كل منهما من جهتها تجويف الانف بالجزء الانفى البلعومى

ويغطى تجويف الانف كله غشاء مخاطى يتصل اتصالا وثيقا بسمحاق العظام حتى انه يعرف باسم الغشاء المخاطى السمحاقى إذ لا يمكن فصل بعضهما عن بعض بسهولة ويختلف هذا الغشاء فى الثلث الاعلى لتجويف الانف عن الثلثين السفليين من كلا الجدارين الانسى والوحشى . وتفسير ذلك أن الغشاء المبطن للثلث العلوى رقيق ويكاد يكون مستويا ويعرف بالمنطقة الشمية إذ أن ألياف الاعصاب الشمية تبدأ مرحلتها من بين خلاياه . أما الغشاء المبطن للثلثين السفليين فثخين جدا وبه جملة من الثنايا والتضاريس المختلفة مما يزيد حجمه زيادة على وجود كثير من أوردة كبيرة الحجم ويعرف بمنطقة التنفس وذلك لأنه

مسارى هواء التنفس من شهيق وزفير وسبب كثرة هذه القنايا والأوردة الكبيرة هو رفع درجة حرارة هواء الشهيق إلى درجة حرارة الجسم حتى لا تتأثر الرئتان الحجم وبذلك كان لزاما علينا أن نتنفس دائما من الانف حفظا لسلامة الرئتين إذ تكون حرارته معتدلة وهواء قد تنقى وترشح بالاهداب التى سبق ذكرها بخلاف التنفس من الفم فانه يعرض الصدر لازلات كثيرة لاحتياجه لهاتين الرئتين

والغشاء المخاطى المبطن للجدار الانسى مستو وليس به قنايا البتة إذا استثنينا عضو «جاكبسون» أما الغشاء المخاطى المبطن للجدار الوحشى ففيه جملة تموءات بينها قنايا أكثرها مستعرضة وأهمها ثلاث قرينات أسفل كل منها ثمة وتعرف بالقرنية العليا وتعلو الثمة العليا ثم القرنية والثمة المتوسطة ثم السفلى بالترتيب من أعلى لى أسفل ويفتح فى كل ثمة من هذه الثمات الثلاث بعض الفتحات الهامة . إذ يفتح فى الثمة العليا الجيوب الهوائية الصفوية الخلفية والمتوسطة كما يفتح فيها مباشرة أو عن طريق غير مباشر الجيب الهوائى الوتدى ويفتح من الثمة المتوسطة الجيوب الهوائية الصفوية الامامية والجيب الهوائى الجبهى والجيب الهوائى للفك العلوى . ولا يفتح فى الثمة السفلى غير القناة الأنفية الدمعية وفتحتها أكثر إلى الامام لسببين حتى لا يجرى الدمع إلى البلعوم وحتى يعطى فرصة كافية لان يتبخر بدل أن يخرج من الانف باستمرار (شكل ١٦٩ ، ١٧٠)

ويوجد بتجويف الانف ألياف الاعصاب الشمية وهى أعصاب رفيعة عارية من الاغماد النخاعية . تنشأ من خلايا الغشاء المخاطى بالثلث العلوى لتجويف الانف من كلا الجدارين الانسى والوحشى وتتجه فى طريقها إلى أعلى حتى تدخل الجمجمة من الثقوب المصفوية لتتصل بالبصلة الشمية التى تتصل بدورها بالمسار الشمى إلى مراكزها بالمخ كل فى ناحيته هذا زيادة على ألياف العصب المخى الخامس الذى يغذى الغشاء المخاطى بألياف حساسة وألياف سيمبثاوية جانبية

ويغذى تجويف الانف فروع شريان الفك العلوى التى ينقسم مع شرايين مجاورة أهمها الشريان الوجهى ويرد منه أوردة تصحب الشريين المذكور

الجيوب الهوائية

الجيوب الهوائية وهى مسافات هوائية تتكون من انقسام طبقى العظام

(شكل ١٧٢) الجلد واجزاؤه المختلفة

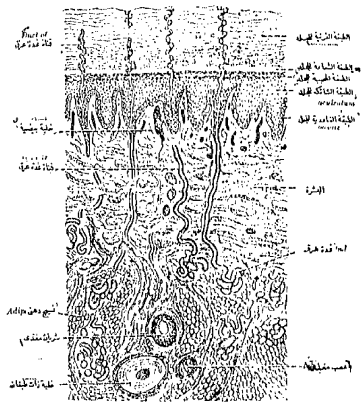

(شكل ١٧٣) بعض الاعضاء الطرفانية الحساسة بالجلد

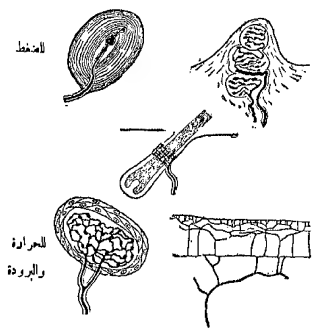

التى تتكون منها الحجمة ونشأت كتلبدات من تجويف الانف حيث تفتح جميعها ويبطنها طبقة من الغشاء المخاطى السمحاقى الذى هو فى الحقيقة امتداد الغشاء المخاطى السمحاقى لتجويف الانف

ولهذه الجيوب فائدتان ١. تمو العظام بدون زيادة فى وزنها ٢. تساعد على إحداث أو زيادة رنين الاصوات . وأهم هذه الجيوب هى ١. الجيب الهوائى الجبهى ٢. الجيب الهوائى للفك الاعلى ٣. الجيوب الهوائية المصفوية الامامية والوسطى والخلفية ٤. الجيب الهوائى الوتدى

وعند الولادة يظهر الجيب الوتدى والجيوب المصفوية فقط وإنما تكون صغيرة جدا وتظهر الجيوب الهوائية الاخرى بعد الولادة بمدد مختلفة وتنمو ببطء إلى سن البلوغ وبعده حتى يكمل نموها وهى أكبر حجما فى الرجل عنها فى السيدة . وتكبر بالامتصاص كلما تقدم السن

أوعيتها وأعصابها فروع من أوعية وأعصاب تجويف الانف

وكثيرا ما تصاب هذه بالتهابات التى تصلها عن طريق الانف وربما سببت تقيحا واضطر الامر إلى بذل أو إلى تدخل جراحى آخر

جهاز الحس

ينحصر الاحساس فى الجلد والأغشية المخاطية وسائر الاغشية المصلية والمفاصل والعضلات وأوتارها وسمحاق العظام وتعرف ألبافها بألياف أعصاب الاحساس العام وتتناول هذه الاحساسات احساس اللمس والضغط السطحى والغائر وأحساس الساخن والبارد واحساس الالم واللذة والمشاعر الاخرى المختلفة من مرغوب فيها ومرغوب عنها

ويوجد بين طبقات الجلد والاغشية المخاطية والمصلية عدد كبير من أطراف الالياف الحساسة المختلفة الشكل المتباينة التركيب يظن أن كلا منها ينفرد بتوصيل نوع خاص من الاحساس

ومن بين المشاعر المتنوعة تميز أشكال الاشياء المختلفة باللمس أو بالحس . ومنها ما يساعد على حفظ توازن الجسم فى السكون والحركة وما يدلنا على

موضع أجزاء جسمنا بالنسبة لبعضها البعض أثناء الحركات المختلفة التى قد تتطلب حركات معادلة لها لحفظ الجسم أو وقايته . وكذلك بالاغشية المخاطية والاغشية المصلية من الالياف الحساسة مايتفق وحاجتها فى قيامها بعملها خير قيام زيادة على ما تقوم هو كول اليها لحمايتها من كل عوامل قد تضر بها أو تتعارض مع حرية قيامها بواجبها فى حينه

وبعض هذه الاحساسات وقائى لدرء الضرر عن الجسم أو تقليله لحد كبير كما يحصل فى التهابات تجويف الصدر وتجويف البطن ومنها تكييف حركات التنفس عند اللزوم وتحديد التهابات الزائدة الدودية وكيس الصفراء وغيرها من أعضاء تجويف البطن بوساطة غشاء البريتون والالتصاقات المختلفة التى بأتيها عمدا لوقاية الاعضاء الاخرى المجاورة

ويوصل هذه الاحساسات المختلفة ألياف عصبية خاصة تتبع كل منها مسارا خاصا الى النخاع الشوكى ومنها إلى أجزاء المخ المختلفة حيث تفسر فى مراكز لها . تعمل كل مانتطلبة حاجة الجسم

حاسة الذوق

يمتاز الغشاء المخاطى الذى يحيط باللسان بنوع من الالياف الحساسة الخاصة التى ينفرد بها اللسان عن باقى أعضاء الجسم ألا وهى حاسة الذوق التى تكسبه القدرة على تذوق ألوان الطعام والشراب المختلفة العديدة

وتبدأ الالياف التى تحمل حاسة الذوق هذه من حلمات مختلفة باللسان سبق وصف أهمها كل فى مكانه . فتتجمع من ثلثى اللسان الامامين فى العصب اللسانى أحد الفروع الخلفية للقسم الثالث (فرع الفك السفلى) للعصب المخى الخامس وتنتقل هذه الالياف من العصب اللسانى إلى العصب المعروف بالحبل السمعى الذى يصحب أخيرا العصب الوجهى أى المخى السابع ومنه إلى النواة اللعابية العليا بقنطرة فارول

أما ألياف ثلث اللسان الخلفى فتجتمع فى العصب اللسانى البلعومى أى المخى التاسع وتصحبه إلى النواة اللعابية السفلى بالنخاع المستطيل

(شكل ١٧٤) حلمات حاسة الذوق بالغشاء المخاطى المغطى للسان

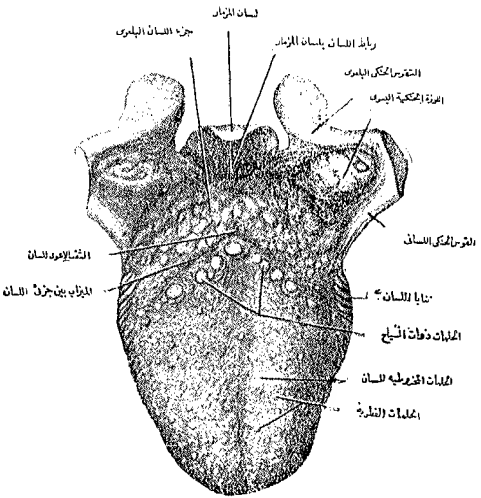

الفصل الثانى عشر

ملاحظات عن تكوين الجنين

وتشمل هذه الملاحظات ١. البويضة فى أدوارها المختلفة من نضوج وتلقيح وانشقاق ٢. أدوار تكوين الجنين ٣. تكوين الاجهزة المختلفة .

البويضة :

البويضة هى خليـة كبيرة ممتازة يبلغ قطرها جزء من ثمانية من المليمتر وتتكون من ١. غلاف يسمى بالمنطقة الشفافة ٢. سيتوبلازم به مواد حبيبية غذائية علاوة على ٣. نواة ٤. ونوية (شكل ١٨٢)

والبويضة خلية لاقدرة لها على الحركه بذاتها مطلقا ولكنها لاتفتقر إلى وساطة تكفل توصيلها من مكان خروجها من المبيض إلى القناة الرحمية وما بعدها إذ يتعاون البريتون والقناة الرحمية بما تملك من ١. هداب بطرفها الوحشى ب. وأهداب خلايا غشائها المخاطى المبطن سطحها الداخل ح. وعضلات جدرانها .

النضوج :

النضوج هو أول مراحل البويضة إذ تمر ببعض التغييرات فى نواتها ونسيجها السيتوبلازمى . ففى نواتها يتناول التغيير الاجسام الملونة للنواة ويعرف بالجزء المنخضب فى الخلية فتظهر الاجسام الملونة واضحة ويتصل كل اثنين منها بعضها ببعض مارة بدور الانقسام الاختزالى والانقسام التعادلى

وجدير بالملاحظة أن عدد هذه الاجسام المذكورة يختلف باختلاف الحيوان ولكنه ثابت العدد لكل منها . ويبلغ عددها فى البويضة البشرية على أصح تقدير ثمانية وأربعين .

أما تغييرات السيتوبلازم فتنحصر فى تكاثره الذى يترتب عليه كبر حجم

البويضة كما تنشط الاستحالة الغذائية بها وتختزن بعض المواد الغذائية . وتعرف حينئذ البويضة بالجسم التناسلي الثاني (شكل ١٨٢)

الحيوان المنوي :

الحيوان المنوي هو خلية ممتازة كذلك يتكون من رأس . وعنق . وجسم . وذيل .

فالرأس بيضي الشكل ولو أنه منبسط من الامام للخلف ويغطى ثلثيه الاماميين طبقة مميزة من البروتوبلازم التي تنتهي بحافة واضحة من الامام . والعنق قصير جدا وضيق خصوصا إذا قورن بالاجسام المنوية لأنواع الحيوان الاخرى . ويتوسط هذا العنق بين الرأس والجسم ولكن يفصله عن كل من الرأس والجسم جسم متوسط محبب النسيج . والجسم اسطوانى الشكل ويسمى بالجزء الموصل به شريط محورى يمتد من اتصاله بالعنق إلى ذيله

ويبلغ طول الحيوان المنوي البشري ٥٠ إلى ٦٠ جزءا من الالف من الميكرون ويبلغ طول ذيله ٤٠ إلى ٥٠ جزءا من الالف من المليمتر

ويستطيع الحيوان المنوي الحركة بحرية تامه بمساعدة الذيل فيمكنه بسهولة الوصول من المهبل إلى تجويف الرحم ومنه إلى القناة الرحميه . وفى ظروف ملائمه مثل وجوده باعضاء التناسل للسيدة يعيش أكثر من أسبوع محتفظا بحيويته وقدرته على التلقيح كما أن له قدرة كبيرة على احتمال كثير من الظروف غير الملائمه مدة غير قصيرة . (شكل ١٩٣ ، ١٩٤)

وتخرج الاجسام المنويه التى تكونت بالخصيه إلى البربخ فى سائل بسيط من إفراز الخصيه ويتحرك إلى القناة الناقلة المنى حيث يتزود بافراز الحويصلات المنويه التى تتصل بافراز الخصيه فى القناة القاذفة للمنى ومنها مع بعضها إلى قناة مجرى البول فى جزئها البروستاتى فالجزء الغشائى فالجزء القضيبى حيث يتزود بافراز غدتى بصلة القضيب وغدد مجرى البول إلى الصماخ البولى الظاهر .

وغرض كل هذه الافرازات . حفظ الحيوان المنوى بحالة جيدة علاوة على تسهيل حركته فى وسط يلائمه من كل الوجوه .

ويكون الحيوان المنوى بعد النضوج الجسم التناسلى المذكر .

الحيوان المنوى

(شكل ١٩٣) (شكل ١٩٤)

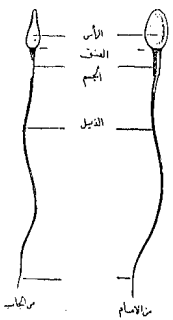

(شكل ١٨٢) البويضه وأجزاؤها

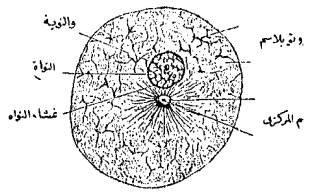

التلقيح :

التلقيح هو عبارة عن اتحاد البويضة الناضجة بالحيوان المنوى . وذلك بأن يخترق الحيوان المنوى غشاء البويضة ويدخلها وإذ ذاك يتحول الى كتلة تسمى النواة الاولية للذكر التى تتحد بالنواة الاولية الانثى لتكون خلية واحدة ذات نواتين سرعان ما تتحدان الى نواة واحدة مركبة

دور الانشقاق :

دور الانشقاق أى التقسيم : لا تلبث هذه الكتلة طويلا . بل سرعان ما تنقسم نواتها الى جزأين يتراجع كل منهما الى طرف من أطراف هذه الكتلة ثم ينقسم هذا الانقسام الى أربعة فثمانية وهكذا الى عدد كبير جدا . وحينئذ تبلغ البويضة دور الجرثومة التوتية

الجرثومة التوتية :

الجرثومة التوتية هى الكتلة الكروية التى تكونت أثر الانشقاق المتوالى الذى حدث بعد تلقيح البويضة . وسرعان ما تتباين هذه الجرثومة التوتية بجزأين يخالف أحدهما الآخر . جزء سطحى يعرف بجرثومة التغذية وجزء غائر يشمل ما تبقى ويعرف بكتلة الخلايا الباطنة وطبقة الحشو المتوسطة (شكل ١٨٤)

الحويصلتان الامنيوسية والمحية :

ويتكون فى الوقت ذاته بكتلة الخلايا الباطنة حويصلتان بوساطة تجمع سوائل بين هذه الخلايا العديدة وهما الحويصلة الامنيوسية والحويصلة المحية أى المغذية المحية . وتظل الحويصلتان متلاصقتان لجرثومة التغذية ردحا من الزمن كما ينشأ تجويف يحيط بهـــاتين الحويصلتين من الخارج يعرف باسم تجويف البطن أى السيلوم (شكل ١٨٥ ، ١٨٦ ، ١٨٧)

التكور الجرثومى :

إذا ما تمت هذه التغيرات تكون الجرثومة التوتية قد نمت الى دور التكور

الجرثومي أي البلاستولا ومما يجدر ذكره أن الخلايا التي يلاحق بعضها بعضا من الجزء الخلفي للحويصلة الامنيوسية والجزء الامامي للحويصلة المحية هي خلايا ذات شأن إذ أنها هي النواة التي يتكون منها الجنين

ولا يضاح ذلك نقول أن بعضا من الخلايا الخلفية (جهة البطن) للحويصلة الامنيوسية تكون جزءا من الجنين والجزء الباقي يدخل في تكوين غشاء الامنيوس أما الجزء الامامي للحويصلة المحية الذي يواجهه ويقابله فيكون جزؤه الفناة الهضمية المقبلة ويكون الجزء الباقي منها الحويصلة السعجية المحية

وسرعان ما يتكون اللوح الجنيني تتباين خلاياه بوريقات ثلاث مميزة بعضها عن بعض إذ يمكننا بسهولة التفريق بينها وهي :

١. وريقة خارجيـة أو ظاهرة وواقية تسمى الطبقة الاولى للجرثومة أي طبقة الا كتودرم

٢. وريقة متوسطة تليها في الوضع تسمى الطبقة الثانيـة للجرثومة أي طبقة الميزودرم

٣. وريقة داخليـة أي باطنة وتعرف بالطبقة الثالثة للجرثومة أي طبقة الاندودرم

١. الوريقة الظاهرة أي الا كتودرم

تعتبر الورقة الظاهرة أي الطبقة الاولى للجرثومة المعروفة بالا كتودرم منشأ الانسجة الآتية :

١. الجلد والخلايا المبطنة للغـدد التي تفتح فيه والشعر والاظافر ٢. الجهاز العصبي كله تقريبا ما في ذلك المخ والنخاع الشوكي والجهاز العصبي الارادي على الرأي الارجح والقص الخلفي من الغدة النخاميـة ٣. الاجسام أي الاعضاء الملونة ٤. القص الامامي للغدة النخاميـة ٥. البشرة المخاطية للقرنية والملتحمة والغدد الدمعية ٦. والعدسة ٧. العضلة اللارادية للقزحية ٨. طبقة البشرة العصبية لاعضاء الحواس ٩. البشرة المخاطية للانف وجيوبها الهوائية الجانبية ولسقف الحنك واللثة والوجنة ١٠. الغدد اللعابيـة ١١. الطبقة السطحية للاسنان

(شكل ١٨٢) البويضة

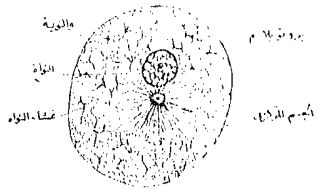

طور إنشقاق بذرة الاقتران

(شكل ١٨٣)

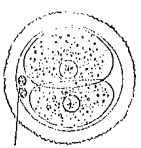

(شكل ١٨٤)

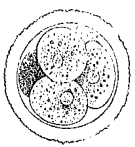

أطوار الجرثومة القوية

(شكل ١٨٥)

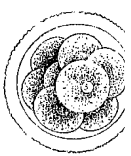

(شكل ١٨٦)

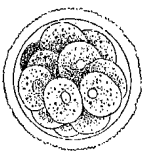

(شكل ١٨٧)

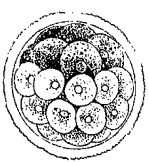

(شكل ١٨٥)

أول تباين أجزاء طبقة الحشو المتوسط

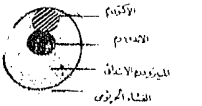

(شكل ١٨٦)

أول تكوين وتفريق التجويف الامنيوسى
من التجويف المعوى

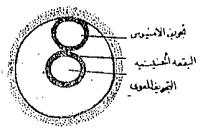

(شكل ١٨٧)

أول ظهور التجويف الجنينى الخارجى

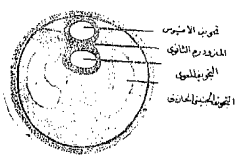

مينا الاسنان ١٢ الجزء الانتهائى للقناة الشرجية

٢. الورقة المتوسطة أى الميزودرم :

تعتبر الورقة المتوسطة أى الطبقة الثانية للجرثومة وهى المعروفة بالميزودرم ماسا للانسجة الآتيـة : ١. كل الانسجة الخلالية الضامة بما فيها العظام الغضاريف وسائل الدم ٢. الاسنان ماعدا الطبقة الخارجية «مينا الاسنان» النسيج العضلى بالجسم أى كل عضلات الجسم من إرادية وغير إرادية عدا عضلة القزحية ٤. الاوعية الدموية والليمفاوية ٥. معظم الجهاز البولى التناسلى ا استثنينا معظم المثانة وغدة البروستاتا وقناة مجرى البول ٦. الجزء القشرى ن الغدة فوق الكلوة ٧. البطانة المصلية لغشاء التامور والبلورا والبريتون

٣. الورقة الثالثة للجرثومة أى الاندودرم :

وتشمل الطبقة الثالثة للجرثومة على خلايا مسطحه قد تتحول إلى خلايا طوانية وتكون : ١. البطانة المخاطية للقناة الهضمية خلاف ماذكر فى الطبقة بلى ٢. الخلايا المبطنة لكل الغدد التى تفتح فى القناة الهضمية بما فى ذلك كبد والبنكرياس عدا الغـدد اللعابية ٣. البطانة المخاطية للقناة البلعومية سمعية والتجويف السمعى ٤. البطانة المخاطية للغدة الدرقية والغدد الدرقية لجانبية والغدة التيموسية ٥. البطانة المخـاطية للحنجرة والقصبة الهوائيـة الشعب بما فيها حويصلاتها الهوائية ٦. البطانة المخاطية للجزء الاكبر لمثانة والجزء الملاصق لها من قناة مجرى البول ٧. البطانة المخاطيـة غدة البروستاتا

البقعة الجنينية والشريط الأولى :

وبعد ذلك تظهر بقعة مستديرة فى كتلة الخلايا التى تتكون من جزأى لحويصلتين المتلاصقتين تسمى بالبقعة الجنينية المستديرة التى لا تلبث أن تستطيل تصبح كتلة بيضية الشكل ثم يظهر فى وسطها جهة طرفهـا المؤخرى الضيق علامة من الخلف تتخذ شكل شحاة من الاكتودرم تعرف بالشريط الاولى الذى

تتكون من طرفه المقدمى العقدة الاولية وينمو هذا الشريط جهة الاكتودرم الذى يعمل طريقه وسط الميزودرم الابتدائى الموجود على جانبى الشريط المذكور

وتكون الطبقة الغائرة لهذا الشريط وهى الطبقة الملاصقة للاكتودرم ١. الحبل الاصلى الظهرى ٢. طبقة الميزودرم الثانوى

ويظهر فلج على كل جانب من البقعة الجنينية للميزودرم الابتدائى ويمتد كل منهما إلى الامام والخلف والى أعلى وأسفل فينفصل بعضهما ببعض ويكونان تجويفا كبيرا يعرف بالتجويف الجنينى الخارجى أى السيلوم الخارجى

ويشطر هذا السيلوم الخارجى الميزودرم الابتدائى الى قسمين من كل جهاته عدا جهة واحدة تجاه الطرف المؤخرى للبقعة الجنينية جهة الذيل وبذلك تكون ساق الجسم أى الساق السجقية

ويشط بعد ذلك نمو البقعة الجنينية خصوصا فى المنطقة الوسطى بخلاف الجزء المحيطى أى الدائرى لها فنموه بطىء وعلى ذلك يتعين طرف كبير جهة الرأس وطرف أصغر منه جهة الذيل وشفتان جانبيتان ولكنهما صغيرتان . كما يعوق نمو طرف الذيل كثيرا اتصاله بالساق السجقية وحينئذ تظهر ثلمة من الاكتودرم تسمى السخت أى « الانتويس » التى تنمو بالساق السجقية

وبعد تكوين الشريط الاولى بالبقعة الجنينية مباشرة يظهر تضخم فى الاكتودرم الموجود فى جزء البقعة الجنينية المقدمى جهة الرأس على شكل عرف طولى فى الوسط عريض وسميك ولكنه متغير ويعرف إذ ذاك باللوح النخاعى

اللوح النخاعى :

اللوح النخاعى هو الجزء الذى يكون معظم الجهاز العصبى الرئيسى فى الجنين. ويعرف هذا التغير المتوسط بالميزاب العصبى الذى يحيط به حافتان جانبيتان تعرفان بالحافتين العصبيتين . وهاتان الحافتان العصبيتان تعاونان تتوأين مستطيلين من الميزودرم الثانوى

ويزداد بعد ذلك تكوين اللوح النخاعى وتنموه تباعا الشفتان العصبيتان وتظهران أكثر وضوحا ويصبح الميزاب العصبى الذى بين الشفتين أكثر غورا خصوصا

(شكل ١٩١)   قطاع مستعرض مشيجى

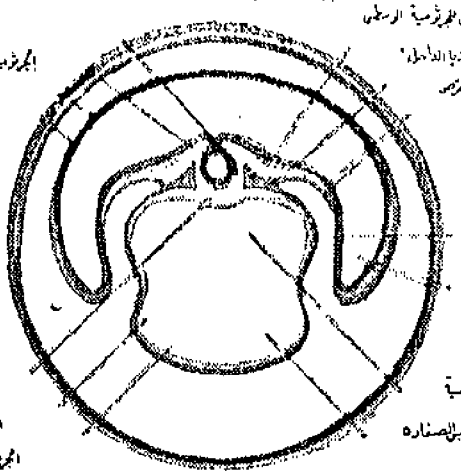

(شكل ١٩٢) السطح العلوى للمشيج

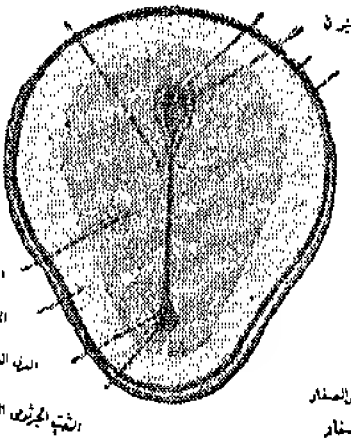

من الامام ويعتبر هذا النمو بشيرا لتكوين المخ

الحبل الاصلى الظاهرى :

يعتبر الحبل الأصلى الظاهرى العضو السابق للعمود الفقرى وينشأ من الشريط الأولى . وهو قضيب طويل مستدير المقطع موضوع فى الوسط تكون من تكاثر بعض الخلايا الغائرة بالجزء المقدمى للشريط المذكور . ويبلغ جزؤه المقدمى مستوى المخ المتوسط وجزؤه المؤخرى منطقة العصعص . يرى مبدئيا وسط غمد من أندودرم الجزء العلوى الخلفى لجدار القناة الهضمية الأولى ثم لا يلبث أن يتخذ مكانه بين القناة الهضمية والقناة العصبية . وبعد برهة من الزمن نجد أن الميزودرم الثانوى قد أحاط به مكونا بعض أجزاء الجمجمة كالجزء المؤخرى للعظم الوتدى والجزء القاعدى للعظم المؤخرى وأجسام الفقرات والأقراص التى بينها للعمود الفقرى من الجمجمة إلى العصعص ولا تلبث أن تزول بقايا هذه الطبقة الميزودرمية أثناء الشهر الثانى من الحياة الرحمية

تكوين المخ

والمخ فى بدء تكوينه لا ينشأ ككتلة واحدة ولكن يظهر لأول وهلة كجزء منقسم بوساطة خطين مستعرضين تقريبا الى ثلاثة انبعاجات هى فى الحقيقة حويصلات المخ الثلاث التى تتكون تباعا من جزء القناة العصبية المقدمى التى يتمثل فيها جزء المخ المقدمى والمتوسط والمؤخرى . كما يتكون النخاع الشوكى من جزئها الباقى

ولا يلبث أن يحل موعد التحام الشفتين العصبيتين الخلفيتين للميزاب العصبى المذكور فتنمو كل شفة الى أعلى والانسية مقتربة حافتاها بعضهما من بعض حتى تتقابلا فتلتحما فى خط متوسط وبذلك يتحول الميزاب العصبى المذكور الى قناة عصبية ويتم ذلك أثناء الأسبوع الثالث من الحياة الرحمية

ويتكون من التحام الحافتين العصبيتين عرف ضيق فى الوسط يعرف بالعرف العصبى وهو الذى يوصل التحام القناة العصبية بطبقة الأكتودرم خارجها وينشأ

من هذا العرف ١. العقد العصبية الشوكية ٢. عقد الاعصاب المخية ٣. عقد الجذعين السمبثاوى والسمبثاوى الجانبي وعقد الضفائر السمبثاوية

الميزودرم الثانوى

الميزودرم الثانوى هو كتلة الميزودرم الباقى أى الدائم بين أنسجة الجنين وينشأ معظمه من الجزء القدمى للشريط الاولى عدا الجزء الذى يدخل فى تكوين جدار البطن من السرة الى العانة والعجان فينشأ من الجزء المؤخرى للشريط الاولى ويظهر الميزودرم الثانوى يختفى أكثر الميزودرم الابتدائى

تقسيم الميزودرم الثانوى :

وتكون كتلة الميزودرم الثانوى سميكة فى المنطقة الوسطى ورقيقة فى المنطقة التى تليها التى تحيط بها والوحشية لها . وتتحد طبقة الميزودرم الثانوى بطبقة الميزودرم الابتدائى الخارجة عنها بعضها مع بعض فى حالة البقعة الجنينية

وينقسم كل نصف من نصفى كتلة الميزودرم الثانوى إلى ثلاث مناطق ١. الاولى وتشمل كتلة مستطيلة تسمى الكتلة المحورية المقابلة وهى الملاصقة للخط المتوسط ٢. كتلة مستطيلة كذلك ولكنها ضيقة جدا للجهة الوحشية للكتلة الاولى وتسمى كتلة الخلايا المتوسطة لانها تتوسط بين المنطقتين الأخريين ٣. الكتلة الثالثة والوحشية للكتلتين السابقتين وتعرف باللوح الوحشى .

١. ويظهر فى كل لوح وحشى عدد من الشقوق يجتمع بعضها الى بعض لتكون التجويف الجنينى أى السيلوم الذى يمتد بين خلايا اللوح الوحشى فيقسمه كله إلى طبقتين وبذلك يتصل عند الحافة الوحشية للوح بالتجويف الجنينى الخارجى أى السيلوم الخارجى ولكن لا يصل هذا التجويف إلى كتلة الخلايا المتوسطة ولو أنه يمتد إلى القضيب الناموري من كلتا جهتيه ويحوله إلى قناة

وتسمى الطبقة الخارجية للوح الوحشى بطبقة الميزودرم الاصلية أى الجدارية وهى تبطن الجزء الوحشى لطبقة الاكتودرم الجنينى كما أنها تتصل بطبقة الميزودرم

(شكل ١٩٥) مشيج فى دور تكوين الكتل البدنية

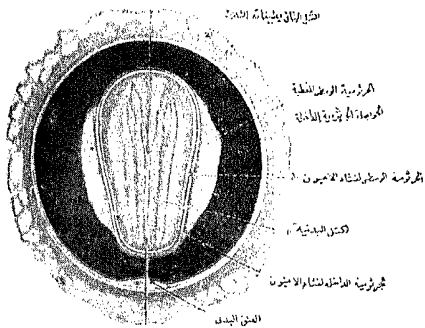

الابتدائى الذى يغطى الهيبوس حول حواف الفتحة السرية

أما طبقة اللوح الوحشى الأخرى فتسمى الطبقة الداخلية أى السفلى وتعرف بطبقة الميزودرم الخشوى وتغطى طبقة الاندودرم الغشائية المستديرة أى اللاحقة وتتصل بطبقة الميزودرم الابتدائى التى تغطى الحويصلة البيضية حول حواف الفتحة السرية كذلك

٢. وكتلة الخلايا المتوسطة التى تظل كتلة واحدة غير منقسمة

٣. أما الكتلة المحورية الظاهرة على كل جانب فتنقسم بوساطة شقوق مستعرضة الى جملة قطاعات بدنية تسمى كل منها القطاع الميزودرمى البدنى أى «السوميت» عدا جزئها العلوى المقدمى فيظل كتلة واحدة غير منقسم ويقع اخره غير المنقسم والاربع القطاعات الأولى فى منطقة الرأس . أما باقى القطاعات الاخرى فتقع فى المنطقة التى ستصبح العنق والجذع ويتزايد عددها الاعضاب الشوكية للنخاع الشوكى عدا اختلاف واحد وهو وجود عدة قطاعات فى منطقة العصعص

وفى آخر الاسبوع الثالث ومستهل الاسبوع الرابع تنشط ظاهرة التقسيم حتى تكمل هذه الاقسام فى الانسان إلى خمسة وثلاثين قطاعا بدنيا . وتشير هذه القطاعات من طرف خفى للاسلاف الاولى

ويتميز كل قطاع بدنى أى سوميت قناة متوسطة حولها جزءان ا. خلفى ووحشى مصيره تكوين العضلات الارادية للجسم كله ب. وجزء أمامى أنسى هو نواة الجزء الصلب فى هيكل الجسم كالفقرات واربطتها والام الجافية للمخ وللنخاع الشوكى

وفى الوقت الذى ينقسم فيه الجزء المحورى الجانبى يظهر عدد من الشقوق فى الجزء الوحشى على كل ناحية ثم لا يلبث أن تتصل هذه الشقوق بعضها ببعض فتتوسط بين قسمى الجزء الوحشى إلى جزأين ١. جزء جدارى ٢. وجزء حشوى .

ويغطى الجزء الجدارى طبقة من الاكتودرم ويسمى حينئذ جدار البطن المركب ويبطن الجزء الثانى غشاء الاندودرم ويعرف بجدار البطن المعوى

ويتخلل هذين الجدارين مسافة تعرف بالتجويف الباطنى الداخلى الجنينى الذى سيكون تجويف غشاء التامور والبلورا والبريتون

وسرعان ما ينفصل جدار البطن المركب عن جداره المعوى المتصل بعضهما ببعض وبطبقة الحشو المتوسط من قبل وتكون نتيجة ذلك اتصال التجويف الباطنى الداخلى للجنين بالتجويف الباطنى الخارجى

وفى الاسبوع الرابع فصاعدا تبتدىء البقعة الجنينية المستديرة لكى تتخذ شكل الجنين ويتسبب ذلك من اختلاف فى درجة النمو بالبقعة الجنينية نفسها والانسجة التى حولها إذ تنمو هذه البقعة الجنينية أسرع من الاجزاء الجانبية الاخرى فى اتجاهها الامامى والخلفى فيبرز طرفا البقعة الامامى جهة الرأس والمؤخرى جهة الذيل ويكون منطقتى الرأس والذيل تباعا . وفى الوقت نفسه تظهر أربع ثنايا جنينية جانبية اثنتان من اليمين واثنتان من اليسار وهى التى تعين تدريجيا شكل جنين المستقبل فى الحويصلة المحية

وتتميز حينئذ من جهة الرأس جزء المخ المقدمى الذى يظهر منفصلا عن الطرف الامامى للبقعة الجنينية بالغشاء الحنكى البلعومى ومنطقة القلب وبتغيير فى موضعها يظهر مقدم القناة الهضمية بين الغشاء المذكور ومنطقة القلب من الامام وجزء المخ المؤخرى من الخلف

وبسبب انحناء منطقة الرأس الى الامام انثناء واضحا فى منطقة المخ غير منطقة حويصلة المخ المتوسط وتعرف بانثناء الرأس

وتتصل جرثومة التغذية بالبقعة الجنينية بوساطة جزء من الميزودرم الابتدائى يغطيه غشاء الامنيوس من جهة واحدة يعرف بالساق ويعمل على توصيل الاوعية الدموية من جرثومة التغذية إلى الجنين وإعادته من الجنين إلى الجرثومة

ويتبع ذلك تكوين الطرف المؤخرى أى طرف الذيل للجنين وينموه بنزح الساق إلى الامام حيث منشأ الحبل السرى بعد أن كان متصلا بالطرف المؤخرى للشريط الاولى للجنين

ويشمل الجزء المؤخرى للجنين كما يشمل جزؤه المقدمى جزءا من الحويصلة المعوية التى تشترك فى تكوين الجزء المؤخرى للقناة الهضمية فى منطقة الذيل كما

سبق فاشتركت فى تكوين الجزء المتقدمى للقناة المذكورة فى منطقة الرأس وفى منطقتين أخريين تتصل طبقة من الاندودرم بطبقة من الاكتودرم مكونة الغشاء الحنكى البلعومى والغشاء المخرجى

وسرعان ما يختفى الغشاء الحنكى البلعومى فتظهر فتحة الفم ويتصدع الغشاء المخرجى فى موضوعين فيكشف عن الفتحة التناسلية والفتحة الشرجية

ثم يظهر اختناق وسط الجنين بين طرفيه المتقدمى والمؤخرى بوساطة ثنيتين وحشيتين إحداهما من اليمين والأخرى من اليسار وبذلك يحصران جزءا من الحويصلة المعوية فينفصل جزءا خلفيا منها يعرف بالجزء المتوسط للقناة الهضمية .

وجزء القناة المتوسط فى أول تكوينه يكون جزءا من الحويصلة المعوية ولكن تموالا ثنائين المذكورين وتقارب بعضهما من بعض يعملان على فوز هذا الجزء من باقى الحويصلة المعوية . ولذلك فالجزء الخارجى من هذه الحويصلة المعوية يكون الحويصلة المخية أى الحويصلة السرية ويتمثل اتصالها بالقناة المحية المعوية .

تغذية البويضة والجنين والوليد

١ . تتغذى البويضة الناضجة إذا تلقحت فى مستهل أدوارها أثناء نزوحها إلى تجويف الرحم . وفى فترة قصيرة بعد دخولها الرحم تأخذ تزوده من الحبيبات المحية الموجودة فى نسيجها السيتوبلازمى

٢ . ويتغذى الشكور الجرثومى عن طريق الغدد الرحمية وأثناء انغراسه فى الغشاء المخاطى المبطن لتجويف الرحم باستدرار غذائه من جداره حيث ينغرس إلى أن تظهر أنسجة دموية بينه وبين الرحم شبيهة بالحمل وتظهر هذه الأنسجة عادة مبكرة فى الانسان لحاجة البويضة الماسة للغذاء لأن ما تختزنه البويضة من المح لا يكفى حاجتها كثيرا . وتنشأ هذه الأنسجة من طبقة الحشو المتوسط التى تبطن جرثومة التغذية

٣. وبعد ذلك يعتمد الجنين فى غذائه على غشاء السلى ثم من أواخر الشهر الثالث إلى تمام الحياة الجنينية يتغذى بوساطة المشيمة

أغشية الجنين

للبويضة والجنين والوليد فى أدوارها المختلفة ثلاثة أغشية اثنان منها مختصان بالجنين والثالث يتصل بالرحم أكثر من اتصاله بالجنين وهى : ١. الغشاء الساقط ويعتبر الغشاء الخارجى أى الأول ٢. وغشاء السلى أى الغشاء الثانى ويعرف بغشاء الخوريون أى الغشاء المتوسط ٣. غشاء الأمنيوس وهو الغشاء الباطن ويسمى كذلك الغشاء الثالث .

الغشاء الساقط :

الغشاء الساقط وهو الغشاء الخارجى الذى فى الحقيقة عبارة عن تضخم فى الغشاء المخاطى المبطن لتجويف الرحم ولذلك يعتبر غشاء من الأغشية التى تتصل أكثر من غيرها بالرحم وسرعان ماتتميز أجزاؤه الثلاثة ا. جزء قاعدى وهو الجزء الموجود بين البويضة وجدار الرحم مكان اندماغها ويعرف هذا الجزء بالجزء الساقط القاعدى ويكون نواة المشيمة ومكان اندماغها فى المستقبل ب. جزء يغلف البويضة فى كل أجزائها عدا مكان اندماغها بجوار الرحم ويعرف بالجزء الساقط المحفظى جـ. والجزء المبطن لتجويف الرحم ويعرف بالجزء الساقط الحقيقى .

فى أول الأمر لاتختلف هذه الأجزاء الثلاثة بعضها عن بعض فى مظهرها ولا تركيبها ولاتختلف كثيراً عن الغشاء المبطن لتجويف الرحم ولكن فى أواخر الشهر الثالث ينمو الجزء القاعدى بسرعة ويتضخم ويضمر الجزءان الآخران .

ولذلك كان أهم هذه الاجزاء الثلاثة هو الجزء الساقط القاعدى إذ بنموه تتكون النواة التى تنشأ منها المشيمة فيما بعد أى فى أواخر الشهر الثالث

وفائدة الغشاء الساقط أن يكون مهداً مناسبا للبويضة يتفق ونعومتها كما أنه يقيها شر حادث أو طارىء قد يضر بها ويظن البعض أنه زيادة على ذلك يحد من نشاط طبقة الخلايا الآكلة للغشاء المخاطى للرحم بوساطة البويضة .

(شكل ١٩٦) بويضة داخل الرحم

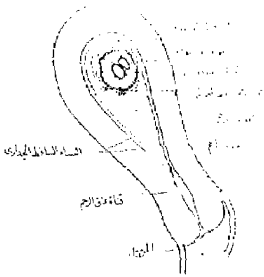

(شكل ١٩٧) جنين فى الشهر الثالث

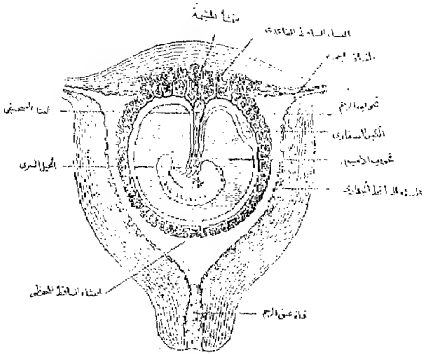

وسمى هذا الغشاء بالساقط لأنه يسقط أو يقذف مع المشيمة فى الولادة

غشاء السلى :

غشاء السلى : أى الخوريون . ويعرف كذلك بالغشاء الثانى أى المتوسط إذ يتوسط بين الغشاء الساقط وغشاء الامنيوس فيلامس سطحه الوحشى الغشاء الساقط ويغطى سطحه الباطن غشاء الامنيوس . ويوجد بسطح غشاء السلى الخارجى حمل يبطنها خلايا ميزودرمية تدخل وتتفرع بين طبقات الغشاء المخاطى الرحمى أما سطحه الباطن فأملس .

ويتركب هذا الغشاء من ورقتين : أولاهما خارجية تشمل طبقة بشرية مكونة من الخويصلة المصلية وتحتوى هذه الطبقة على جزأين طبقة سطحية خلاياها بروتوبلازمية ذات أنواء متعددة وطبقة غائرة تشمل طبقة خلية متشعبة الاطراف فى كل طرف شريان ووريد .

أما الورقة الأخرى فهى باطنة ووعائية النسيج تكونت فى الجزء الليفى الدموى للخويصلة السجفية وتشمل مبدأ الاوعية الجنينية العديدة من المسافات الدموية الموجودة بالميزودرم المغطى لكيس المح أى الصفار أو الكيس المحى المعوى .

غشاء الأمنيوس :

غشاء الامنيوس ويعرف بالغشاء الباطن أى غشاء الجنين ويسمى الرهل . وهو عبارة عن كيس غشائى رقيق ومقفل يحيط بالجنين إحاطة تامة ولكنه لا يتصل به إلا بمنطقة السرة عند اتصالها بالحبل السرى

ينشأ بينه وبين سطح الجنين الخارجى المغطى بالجلد سائل يعرف بالسائل الامنيوسى وينمو غشاء الامنيوس والسائل بداخله تبعا لنمو الجنين الى الشهر السابع تقريبا حين يبلغ السائل أكثره حوالى لتر ونصف اللتر ثم ينقص الى لتر قرب انتهاء مدة الحمل كما يغطى جلد الجنين كله أثناء الحياة الرحمية طبقة دهنية تقى جلد الجنين من السائل الامنيوسى مدة الحمل

والسائل الامنيوسى جملة مزايا ١ . وقاية الجنين ما أمكن من الحركات العنيفة أو المفاجئة ومن الصدمات التى قد تتعرض لها الأم حتى لا تضر الجنين ٢ . تسهيل حركات الجنين داخل الرحم ليكون حرا ٣ . يحتفظ للجنين بحرارة مناسبة إذ أنه موصل رديء للحرارة . أما فى الولادة فيقوم بعملين هامين أولها ٤ . تمديد عنق الرحم تدريجيا بوساطة جزئه الذى يسبق رأس الجنين قبيل الولادة ويعرف إذ ذاك بجيب المياه حتى اذا اشتدت تقلصات الرحم وزاد الضغط فى جيب المياه تمدد العنق وحينئذ ينفجر هذا الجيب . وقد يحدث مصادفة أن يولد الجنين داخل هذا الكيس الامنيوسى ٥ . والعمل الآخر للسائل الامنيوسى هو تطهير طريق خروج الجنين بما له من خواص مطهرة قبيل الولادة ولذلك لا يحسن بعد انفجار جيب المياه التدخل مطلقا إذا كانت الولادة طبيعية

المشيمة :

المشيمة هى الوسيط بين الأم والجنين فى توصيل الغذاء من الام للجنين واعادة فضلاته اليها ويتكون من غشاء السلى ومن الجزء القاعدى للغشاء الساقط الذى نشأ من تضخم فى الغشاء المخاطى للرحم بتكييف خاص ليدخل فى تكوين المشيمة وهو جسم دموى مستدير كالقرص شكلا يكمل تكوينه فى تمام الشهر الثالث من الحياة الرحمية وينمو مع نمو الجنين .

للمشيمة سطحان : أحدهما خارجى خشن يندغم بالغشاء المخاطى لجدار الرحم الخلفى من جهته العليا الوحشية عادة . ويسمى السطح الرحمى . والآخر سطح باطنى ناعم أملس لأنه مغطى بغشاء الامنيوس ويواجه الجنين . ويندغم فى وسطه تقريبا الحبل السرى الذى هو حلقة الاتصال بينه وبين الجنين

وتتكون المشيمة من جملة فصوص متماسكة بعضها مع بعض وتشمل جيوبا دموية يتخللها خصل وعائية لغشاء السلى التى تكون الحمل وبها جملة غدد من الغشاء المخاطى للرحم قد تضخمت وتكيفت لتكوين المشيمة خصيصا .

عمل المشيمة : تقوم المشيمة بعمل ثلاثة أجهزة إذ أنها أولا : تقوم بعمل الرئتين فتبعث للجنين بدم محمل بالاكسجين وتنقى دمه الراجع من ثانى أكسيد

(شكل ١٩٩) وليد وقت الولادة

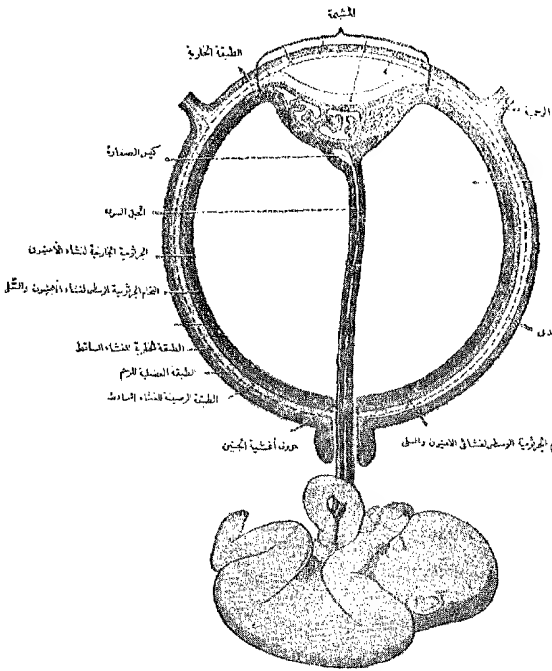

زيون لأن الرئتين فى الجنين لا تعملان إلا بعد الولادة . ثانيا : تقوم مقام الجهاز الهضمى إذ توصل الى الجنين المواد الغذائية المهضومة والممتصة من دم الام

: تعمل عمل الكلوتين إذ تخلص الجنين من الفضلات التى تضره لو بقيت الجهاز الهضمى والبول لا يعملان كذلك إلا بعد الولادة .

وتقوم المشيمة بكل هذه الوظائف بوساطة خاصية قدرة خلايا غشاء السلى كتودرمية على تمييز ما يلزم للجنين لاكمال نموه ورفاهيته .

والمشيمة اندغام نادر قليل الحدوث يعرف بالاندغام المعيب وهو اندغامها جزء السفلى للرحم بمنطقة العنق . وقد تسد المشيمة فتحة العنق أو تغطى فه فقط . وتعرض حالات الاندغام المعيب حياة الام والطفل لخطر محقق لم يكن لها نصيب وافر من العناية والمهارة الفائقين .

الحبل السرى :

الحبل السرى هو حلقة الاتصال بين المشيمة وسرة الجنين أى بين الام جنين وهو أطول بكثير من المسافة التى بينهما إذ يبلغ متوسط طوله ٥٠ سم با وذلك لسببين الاول ليتمتع الجنين بحرية الحركة . والثانى لان الجنين ب أولا فى الاحوال العادية ويقيه قذف المشيمة ببعض الوقت . ونرى الحبل ى متعرجا على نفسه ويحتوى على : ١ . شريانين يحملان دما فاسدا من ين للام ٢ . وريد واحد سرى يحمل دما نقيا من الام للجنين وحول هذه عية سميك هيلامى ٣ . ويشمل الحبل السرى فوق الاوعية التى ذكرت الساق السجقية والغشاء السجقى أى السلى الاول الذى كان نصيبه الضمور . أصبح رباطا ليفيا يربط قمة المثانة بالسرة ويعرف برباط ساق السخت أى رباط ركس» ٤ . ويحيط بالحبل السرى من كل جهاته طبقة من غشاء الامنيوس الغشاء السجقى والغشاء المحى والقناة المحية وتتصل كلها بجهاز تغذية الجنين ستمهل حياته الرحمية قبل أن تقوم المشيمة بحاجته الغذائية .

الدورة الدموية فى الجنين

قد سبق شرحها فى ص ٢٢٥ ، ٢٢٦ ، ٢٢٧

تكوين الهيكل العظمى

يتكون الهيكل العظمى من الطبقة الثانية للجرثومة أى الميزودرم ويشمل جزأين ١. الجزء المحورى ويشمل العمود الفقرى والجمجمة والاضلاع وعظم القص ٢. جزء الأطراف ويشمل عظام الطرفين العلويين والطرفين السفليين .

وتنشأ العظام أولا فى صورة غشائية يتحول كل منها فى وقت خاص به الى غضروف وبعد فترة معينة لكل عظم يتحول الغضروف الى عظم غير أن بعض العظام مثل عظام قبوة الجمجمة يتمعظم نسيجها الغشائى الى عظام مباشرة بدون أن يمر بالدور الغضروفى

ويكون تمعظم العظام كلها بوساطة مراكز تمعظم تعرف بمراكز التمعظم الابتدائية واحد فقط لكل عظم يظهر فى وقت معين أثناء الحياة الرحمية ويحول النسيج الغشائى أو الغضروفى الى نسيج عظمى ويتسبب عنه نمو العظم طولا وعرضا وثخانة غير أن الطبقة الأخيرة الخارجية تبقى طبقة ميزودرمية غير مميزة ويعرف بسمحاق العظم أى غشاءه . ولكن يظل طرفا العظام الطويلة غضروفية بعد الولادة .

غير ان فى أوقات متفاوتة ولكنها ثابتة لكل عظم ينشأ بأطراف العظام الطويلة التى لاتزال غضروفية وتعرف بالكراديس مراكز تمعظم خاصة بها تعرف بمراكز التمعظم الثانوية ولكل كردوس مركز تمعظم ثانوى واحد عادة . وليس الكردوس وقفا على أطراف العظام الطويلة فقط ولكن النتوءات الاساسية للعظام الطويلة وغير الطويلة لها كراديسها ومراكز تمعظمها الثانوية . ومراكز التمعظم الثانوية تختلف عن مراكز التمعظم الابتدائية فى أنها ١. تظهر بعد الولادة مدة الطفولة الى البلوغ أو بعده فى بعض العظام ٢. وأنها متعددة

ز العظام ٣. تتخذ وقتا معينا لالتحام كل كردوس لعظمه الخاص

تكوين العمود الفقرى :

يتكون العمود الفقرى فى بدء تكوينه من غشاء يعرف بالعمود الفقرى الذى من أجزاء قطاعات الميزودرم « السوميت » التى تنمو للجهة الانسية يط بالحبل الاصلى الظهرى وبالقناة العصبية وتنشأ الفقرات حينئذ مقابل اجز بين القطاعات أى تتكون كل فقرة من نصفى قطاعين متجاورين معظم العظام تمر من الدور الغشائى الى الدور الغضروفى ثم الى الدور العظامى يبتدىء تعو الغشاء الى غضروف الى الاسبوع الرابع . ثم يبدأ التعظم فى بين أقواس الفقرات فى الاسبوع السابع وفى أجسامها حوالى الاسبوع العاشر

وتتكون الاضلاع من الحواجز بين القطاعات ويتمفصل كل ضلع مع رة المقابلة له فقط أولا و بعد ذلك تتمفصل رءوس الاضلاع ما بين الثانى اسع كل مع جسم الفقرة التى فوقه

ويتكون عظم القص من الميزودرم أمام غشاء نامور القلب إذ ينشأ الجزء وى منها المعروف بيد العظم مع الجزء الامامى لمنكب الكتف وسرعان بعث بين العظم بقضيبين قصيين واحد على كل ناحية اللذين يتحدان لتكوين سم عظم القص و نتوءه الغضروفى

تكوين الجمجمة :

يحيط بالمخ محفظة غشائية هى فى الحقيقة جزء من الغشاء الذى يحيط بالعمود قرى و بالحبل الاصلى الظهرى . وسرعان مايظهر الغضروف فى قاعدة نجمة و يبدأ التعظم فى قبوة الجمجمة فى نفس الوقت ، إذ يتحول العظم الجبهى جدارى والجزء الجناحى من العظم الصدغى والجناحان الكبيران للعظم وتدى والجزء العلوى للعظم المؤخرى من الحالة الغشائية الى الحالة العظمية بطوة واحدة بغير أن تمر بالدور الغضروفى كعادة معظم عظام الهيكل

غير أن اليوافيخ التى بجمجمة الطفل هى نتيجة تأخر تعظم المسافات التى تحدد وايا العظمين الجداريين . وتلتحم هذه المسافات عادة عند الولادة أو بعدها

بقليل ماعدا اليافوخ القمي وهو معين الشكل فيظل حتى نهاية السنة الثانية كما يتكون فى قاع الجمجمة المحفظة المحيطة بالاذن والاذن الباطنة العشائية والحفظة الانفية واللوحين المصفويين وغيرها

وتتوسط أقراص غضروفية بين عظام الجمجمة عند التحامها بعضها ببعض ولا تتمعظم هذه الاقراص الغضروفية إلا حوالى السنة الخامسة والعشرين وتتماسك عظام قبوة الجمجمة بوساطة تداريز التى قد لا يلتحم بعضها ببعض قبل البلوغ .

وتتفصل عظام الجمجمة بهذه الطريقة والتحام بعضها مع بعض فى سن متأخر مما يسمح المخ بالنمو فى مراحله كلها

تكوين الوجه :

تكوين الوجه : يكون الوجه فى طفل حديث الولادة مالا يزيد عن جزء من ثمانية فقط من حجم الجمجمة ولذلك يبدو صغير الحجم جدا وذلك لصغر الفكين وعدم ظهور الاسنان بعد من جهة . وعدم ظهور الجيوب الهوائية من جهة أخرى مدة الحياة الرحمية ولكن لا بلث أن ينمو الوجه بخطوات واسعة فيكبر حجمه الى أربعة أمثاله قبيل البلوغ إذ يبلغ حجمه حينئذ حوالى نصف الجمجمة ويغير كثيرا من شكله ظهور الاسنان الدائمة وتكوين نمو الجيوب الهوائية

تكوين الاطراف

يظهر فى أواخر الاسبوع الثالث من الحياة الرحمية نتوء جانبى من الجهة الوحشية بأعلى الجذع هو نواة الطرف العلوى .

ويعقبه نتوء آخر مماثل له بأسفل الجذع ومن الوحشية أيضا هو نواة الطرف السفلى من كل جهة

ويتكون على كل جانب كل نتوء من عدة قطاعات يحمل كل منها عصبها الذى هو الفرع الابتدائى الامامى للاعصاب الشوكية كل فى منطقته . ويدل عدد الفروع الابتدائية الامامية على مقدار ما يدخل من هذه القطاعات بالاطراف فيخص الطرف العلوى سبعة منها من الفرع العنقى الرابع الى الظهرى الثانى .

(شكل ٢٠٠) ادوار تكوين الوجه

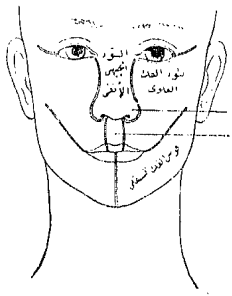

(شكل ٢٠٣) الاقواس البلعومية (من كنتجهام)

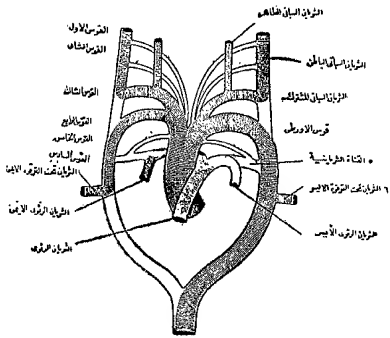

(شكل ٢٠١)

الطرف العلوى الأيمن

(شكل ٢٠٢)

الطرف السفلى الأيمن

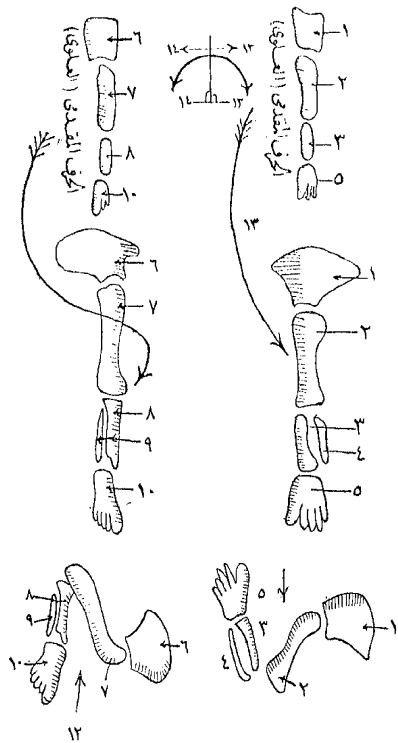

١ عظم اللوح ٢ عظم العضد ٣ عظم الكعبرة ٤ عظم الزند ٥ هيكل اليد
٦ العظم اللاحم له ٧ عظم الفخذ ٨ عظم القصبة ٩ عظم الشظية ١٠ هيكل القدم
١١ الحفرة المرفقية ١٢ الحفرة الأبضية ١٣ دوران الوحشية ١٤ دوران الانسية

يخص الطرف السفلى عشرة منها من الظهرى الثانى عشر إلى العجزى الرابع

ويتحول الجزء المحورى الموجود بوسط النتوء المذكور إلى غضروف ثم لى عظام الطرف الخاص به وتتحول الطبقة خارج هذه المنطقة إلى عضلات ذا الطرف وباقى أجزائه

ويحلول الاسبوع السادس يمكن تمييز أجزاء الاطراف الثلاثة بعضها من بض أعنى العضد والساعد واليد بالطرف العلوى . والفخذ والساق والقدم بالطرف سفلى . ويكون حينئذ السطح القابض أى السطح الذى به العضلات القابضة متجها لى (الامام) الانسية والسطح الذى به العضلات الباسطة الى (الخلف) الوحشية بالحرف الامامى المحورى متجها إلى أعلى جهة الرأس والحرف الخلفى المحورى لى أسفل فى كلا الطرفين العلويين والسفليين . ولكن فى مستهل الشهر الثالث من حياة الرحمية يدور الطرف العلوى للامام (ولأعلى) بينما يدور السطح القابض طرف السفلى الى الخلف (وأسفل) والسطح الباسط للطرف العلوى الى الخلف الى أسفل) وللطرف السفلى الى الامام (الاعلى) والحرف المحورى الامامى لطرف العلوى الى الوحشية . والطرف السفلى الى الانسية والحرف المحورى لخلفى يقابل الحرف المحورى الامامى فى كل حالة الطرفين العلويين والسفليين

الاقواس البلعومية

تتكون الاقواس البلعومية فى النصف الأخير من الاسبوع الثالث فتظهر حينئذ خمسة أوستة أقواس يوازى بعضها بعضا ويفصل بعضها عن بعض جيوب تعرف بالجيوب البلعومية ولا يرى الاخير منها إلا من الداخل. وهذه الاقواس موضوعة بانحراف الى الامام فى الجزء القدمى الوحشى لقطاع الرأس وهو الجزء الذى سيصبح منطقة العنق فيما بعد وتمثل هذه الاقواس الحياشيم فى الحيوان المائى

ولكل قوس عصب خاص وشريان خاص كما يكون بعض الانسجة المعينة من عضلات وأربطة وعظـــام وغيرها إذ يحتوى كل قوس وجيب من طبقة ميزودرمية فى الوسط وطبقة ايكتودرم خارجها وغطاء داخلى من الاندودرم

١. القوس البلعومى الاول : ويعرف بقوس الفك السفلى : يظهر أول

الاقواس وسرعان مايتباين الى نتوء علوى صغير يسمى نتوء الفك العلوى ونتوء أكبر وأطول منه ويسمى نتوء الفك السفلى ويكون كل منهما كل الانسجة بمنطقته ويكون نتوء الفك السفلى عظمى المطرقة والسندان من عظام الاذن

ويغذى القوس البلعومى الاول فرع الفك السفلى للعصب ذى الثلاثة الرءوس

٢ القوس البلعومى الثانى : ويعرف بالقوس اللامى : ويظهر بعد القوس الاول مباشرة ويتكون منه الجزء العلوى لجسم العظم اللامى وقرنه الصغير من جهته وعظم الركاب والنتوء الابرى والانسجة حولها ويغذيه العصب الوجهى

٣ القوس البلعومى الثالث : ويكون الجزء السفلى للعظم اللامى وقرنه الكبير ويغذيه العصب اللسانى البلعومى

٤ القوس البلعومى الرابع : ويكون معظم الغضروف الدرقى إن لم يكن كله ولسان المزمار ويغذيه العصب الحنجرى العلوى

٥ القوسان البلعوميان الخامس والسادس : ويكونان باقى غضاريف الحنجرة مثل الغضروف الطرجالياني وباقى أنسجة الحنجرة ويغذى الاخير منهما العصب الحنجرى السفلى

تكوين الجهاز العصبى

ينشأ الجهاز العصبى من الفرص النخاعى ثم القناة العصبية الرحمية التى تتكون أولا من طبقة واحدة ايكتودرمية تتكاثر خلاياها حتى تصبح كتلة من الخلايا وسطها قناة مركزية متوسطة . ويتكون بطرفها العلوى ثلاثة انبعاجات أعلاها يكون المخ المقدمى أى الامامى وأوسطها يكون المخ المتوسط وأسفلها يكون المخ المؤخرى كل بأجزائه ومشتملاته واتصالاته ويكون الجزء الآخر من هذه القناة النخاع الشوكى

المخ المقدمى : وهو عبارة عن أول انبعاج بالقناة العصبية ويتكون من المخ المقدمى بكل أجزائه فينمو إلى الأمام حتى الصفيحة الانتهائية . وبعد ذلك ينمو الى فصين أيمن وأيسر غير أن هذين الفصين ينموان إلى الخلف ويغطيان

(شكل ٢٠٥) جنين فى الاسبوع السابع

جنين فى الاسبوع الرابع

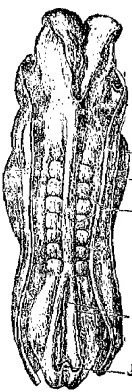

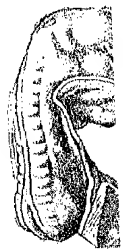

(شكل ٢٠٦) تكوين المخ فى الشهر الرابع

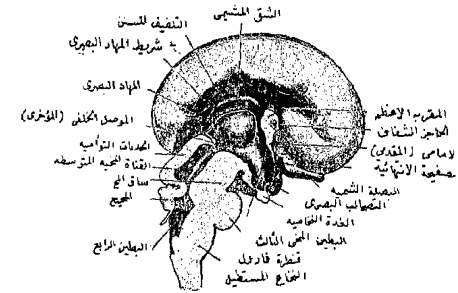

أدوار تكوين المخ

(شكل ٢٠٧)

١: انثناء المخ المتوسط

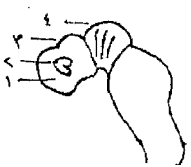

(شكل ٢٠٨)

٢: الانثناء العنقى

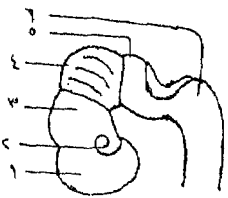

(شكل ٢٠٩)

١: الانثناء القنطرى

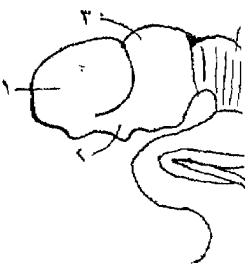

(شكل ٢١٠) المخ المتوسط

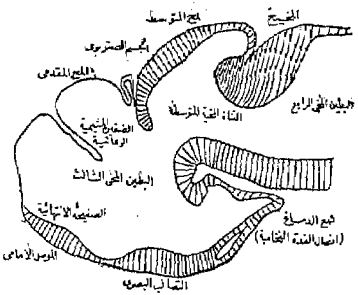

١ المخ المقدمى ٢ الاندلاع البصرى

٣ الدماغ المتوسط ٤ المخ المتوسط

٥ الدماغ المؤخرى (ما وراء النخاع المستطيل) ٦ المحور المخى الشوكى

الأجزاء الاخرى حتى أن طرفى هذين القسمين يصلان إلى العظم المؤخرى للجمجمة ويصبح الطرف المقدمى لكل قص منهما الذى يشمل مركز الابصار الرئيسى من كل ناحية فى مؤخرته ويشمل المخ المقدمى زيادة على الثلاثة بطينات الاول والثانى والثالث أنواء كثيرة مهمة منها الانواء القاعدية والمراكز المحركة العليا لكل عضلات الجسم والمراكز الحساسة الرئيسية للجسم كله وعدد لا يقع تحت حصر من الالياف المختلفة النازلة والصاعدة والموصلة والرابطة وغيرها

المخ المتوسط : أقل أجزاء المخ نموا يظل إلى الشهر الرابع من الحياة الرحمية كقناة بسيطة هى الانبعاج الاوسط فى الطرف العلوى للقناة العصبية الرئيسية وبعد ذلك ينمو جزؤها الامامى المعروف بالجزء القاعدى فيتكون فخذا المخ بأليافه المهمة العديدة وأنوائه المعروفة ثم ينمو الجزء الخلفى أى الجزء الجناحى مكونا الاربعة الاجسام التوأمية

والقناة التى تتوسط هذين الجزأين القاعدى والجناحى تعرف بالقناة المخية

المخ المؤخرى : وهو الجزء الذى ينمو من الانبعاج الثالث والاخير للقناة المخية الاساسية يتكون من جزئه الامامى أى القاعدى الانواء المحركة بقنطرة فارول والنخاع المستطيل ومن جزئه الخلفى أى الجناحى الذى ينمو أكثر من الجزء القاعدى من المخ المؤخرى وتتكون الانواء الحساسة والمخيخ والجسم الدودى بين فصيه . أما القناة التى تتوسط بين الجزء القاعدى والجزء أى الجناحى الجزء الامامى والجزء الخلفى للمخ المؤخرى فتبعج مكونة البطين الرابع المعين الشكل .

النخاع الشوكى

ويتكون النخاع الشوكى من الجزء الباقى من القناة العصبية الرئيسية بعد تكوين أجزاء المخ الثلاثة من نصفين متماثلين أيمن وأيسر ويشمل كل نصف قرنين أماميين وخلفى وهما مكونان من مادة سنجابية تحتوى على خلايا عصبية . ويسمى الجزء الامامى الجزء القاعدى وبه خلايا محركة ويسمى الجزء الخلفى بالجزء الجناحى وبه الخلايا الحساسة ويحيط بهما الجزء الابيض الذى هو عبارة عن

الباف نازلة وصاعدة وموصلة ورابطة . وفى وسط هذا النخاع الشوكى القناة الشوكية التى هى جزء من القناة المخية الشوكية المركزية

وفى الشهر الرابع من الحياة الرحمية يملأ النخاع الشوكى القناة الفقرية كلها ويصل إلى آخر الحيز فى الشهر السادس . وفى الفقرة القطنية الثانية عند الولادة بينما لا يمتد أكثر من الفقرة القطنية الثانية فى البالغ .

العدة النخامية : يتكون فصها الخلفى من المخ المقدمى بينما ينشأ فصها الامامى من أعلى الغشاء الفمى البلعومى

الشبكية : تتكون شبكية العين من الحويصلة العينية أى البصرية وهى أحد أجزاء المخ المقدمى ولا يزال يربطها به العصب البصرى

البصلة الشمية : تنشأ كذلك من المخ المقدمى ويصلها بالانف ألياف الاعصاب الشمية

الحويصلة السمعية : وتتكون من الاكتودرم الذى بجوار المخ المؤخرى بينه وبين الشق فوق القوس البلعومى الاول

تكوين الجهاز الدموى

تكوين الاوعية :

تظهر صفيرة من الاوعية الشعرية على جدار جيب المح تجتمع الى وريدين يعرفان بالوريدين المحيين ويخرجان من الجزء العلوى المقدمى من جيب المح ولا يبث أن يظهر وعاءان بجزء السفلى أى الحشوى لغشاء الهامور يعرفان بالشريانين الاورطيين الابتدائيين اللذين يتصلان بطرفيهما المقدمين بالوريدين المحيين ولا يلبثان أن ينموحتى طرف الجنين المؤخرى . وعندئذ يوزعان جملة فروع شريانية بعضها محية وبعضها حشوية بينها الشريانان السريان اللذان ينتهيان فى غشاء السلى حيث ينشأ وريد واحد يعرف بالوريد السرى الذى ينقسم فيما بعد الى قسمين ينتهيان فى الشريانين الاورطيين الابتدائيين عند اتصالهما بالوريدين المحيين

(شكل ٢١٢) تـكوين الشرايين فى الاسبوع السادس

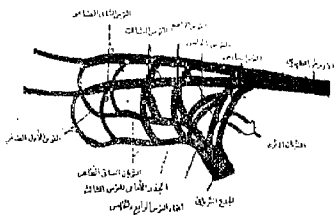

(شكل ٢١٣) تكوين الشرايين فى الاسبوع السابع

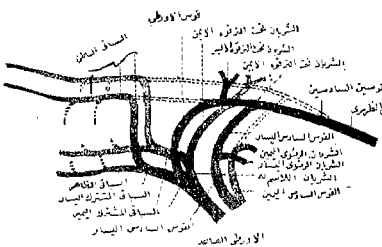

(شكل ٢١٤) تكوين الاوردة

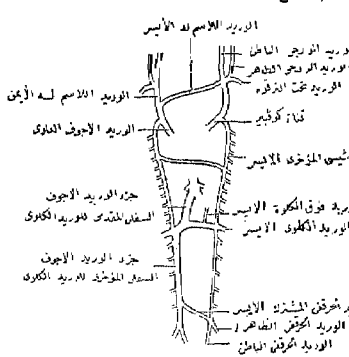

تكوين الشرايين :

ويتكون كل شريان أورطى على نفسه حوالى نصف دائرة وينقسم الى ثلاثة أقسام : ١. أولها يعرف بالاورطى الامامى ٢. والجزء الذى يليه يعرف بالاورطى الحنفية الابتدائية ٣. والجزء الثالث يعرف بالقوس الشريانى الاورطى الاول

وتنقسم كل أورطى أمامية الى جزأين مقدمى ومؤخرى . ويتحد الجزآن المؤخران للشريانين الاورطيين الامامين لتكوين القناة الابتدائية التى يتكون منها القلب

وتنمو هذه القناة طولا وانسياعا ثم يظهر بها بعض الانحناءات التى تقسمها الى خمسة أقسام وهى حسب ترتيبها من الخلف للامام ١. الجيب الوريدى ٢. الجزء الاذينى ٣. الجزء البطينى ٤. بصلة القلب أى انبعاج القلب ٥. الجذع الشريانى

يقع الجيب الوريدى فى المؤخرة إذ يتحد بالاوردة ويقع الجزء المقدمى لكل من الاورطى الامامية فى منطقة العنق ويكونان بعضهما منفصلا عن بعض ومتصلين بالجذع الشريانى الا أن كلا منهما متصل منذ بدء تكوينه بالاورطى الخلفية الابتدائية بوساطة القوس الشريانى الاول ثم فيما بعد بوساطة أربعة أقواس أخرى

ويظهر بعد ذلك ستة أزواج من الاقواس الشريانية بالاقواس البلعومية على كل جهة من الجزء المقدمى للقناة الهضمية . وتتصل كلها عدا القوس الخامس الاورطى الخلفية الابتدائية

وتنقسم كل أورطى خلفية ابتدائية الى جزأين : جزء مقدمى وجزء مؤخرى غير أن الجزأين المؤخرين يتحد بعضهما مع بعض لتكوين الاورطى النازلة والشريان العجزى المتوسط . ويظل الجزآن المقدمان منفصلين ولا يتصلان بالجذع الشريانى والاورطى الامامية إلا بأقواس شريانية

ويزول بعض أجزاء هذه الشرايين وبعض هذه الاقواس اما كلية واما جزئيا حتى تتخذ الشرايين ترتيبها وبنيانها المعروف

القلب :

ينشأ القلب كقناة متوسطة يحيط بها غشاء التامور كمعلق . ثم لاتلبث هذه القناة أن تنقسم الى خمسة أقسام بوساطة بعض الانقباضات التى تظهر بين أجزائها وهى : ١. الجيب الوريدى ٢. والجزء الاذينى ٣. والجزء البطينى ٤. وبصلة القلب ٥. والجذع الشريانى

وسرعان ما تختفى بصلة القلب إذ يتقاسمها الجزآن اللذان يجاورانها من طرفيها . وبعد ذلك تستطيل قناة القلب أكثر من غشاء التامور الذى يحيط بها فتنثنى على نفسها حتى تزدوج . وبذلك ينثنى الجزء البطينى وينبعج الى الامام والمؤخرة جهة الذيل وينبعج الجزء الاذينى للخلف وللجهة المقدمة جهة الرأس . ويلى ذلك ظهور حواجز ثلاثة . واحد يقسم الجزء البطينى الى جزأين بطين أيمن وبطين أيسر وآخر يقسم الجزء الاذينى كذلك الى أذين يمين وأذين يسار والحاجز الثالث يقسم الجذع الشريانى الى شريان الاورطى الصاعد والشريان الرئوى ومن ثم تنشأ الصمامات المختلفة كل فى موضعه فى الاجزاء المختلفة بين أقسام القلب المختلفة وشرياناه الاساسيان .

الاوردة :

تنشأ الاوردة من ثلاث مجموعات ١. أولها أوردة من جيب المح وتعرف بالاوردة المحية ٢. وترد المجموعة الثانية من غشاء السلى أى الحوريون أولا ثم من المشيمة بعد ذلك وتعرف بالاوعية السرية ٣. الاوردة التى تنشأ باجزاء الجسم المختلفة فى الجنين وترد إلى القلب مثل الوريد المقدمى للقلب والوريد المؤخرى والوريد تحت القلب وفوق القلب . وأكثر هذه الاوردة تصحب شرايينها من أنسجة الجسم المختلفة وماحدث فى الشرايين هكذا يحدث فى الاوردة إذ ينشأ فى الاول أوردة بمقدم القلب وبمؤخرته وتحته وفوقه وتتصل بعضها ببعض وتتفرق بعضها وبضمر البعض الآخر حتى تتكون الصورة النهائية التى ذكرت فى الجهاز الدموى .

وأوردة المخ العديدة وجيوبه الوريدية نتيجة كل هذه الاتصالات المختلفة والفروع المتشعبة من الوريدين الواقعين بمقدم القلب وممتدين إلى داخل الجمجمة

(شكل ٢١١) أدوار تكوين القلب (من كتشهام)







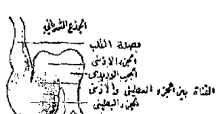

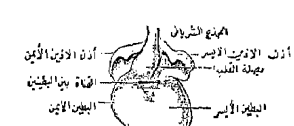

تكوين الجهاز الهضمى

ينشأ الجهاز الهضمى كقناة واحدة طرفها القدمى (العاوى) الفم وطرفها ذحرى (السفلى) فتحة الشرج ونعرف بالقناة الهضمية الابتدائية وتنقسم إلى ثلاثة أقسام ١. الجزء المقدمى ٢. الجزء المتوسط ٣. والجزء المؤخرى وتتميز جزاؤها المختلفة بعضها عن بعض فى الاسبوع الخامس من الحياة الرحمية

الجزء المقدمى للقناة الهضمية :

يشمل الجزء الواقع من الفم الى الاثنى عشرى ويتكون منها ١. البلعوم. ومن خلف ينشأ ٢. بز الرئتين أو نتوء الرئتين ٣. المرىء ٤. المعدة ٥. وجزء من الاثنى عشرى إلى حيث ينشأ ٦. نتوء الكبد ٧. ونتوءات البنكرياس

المعدة : تنشأ المعدة من الجزء المقدمى للقناة الهضمية بين المرىء والاثنى عشرى فى الاسبوع الرابع من الحياة الرحمية تقع فى منطقة العنق خلف نامور القلب وأمام الفقرات العنقية وفى الاسبوع الخامس تبتدىء الرئتان فى النمو للخلف أى الى أسفل وتتخذ المعدة مكانا أسفل تجويف الصدر الى الاسبوع السابع وتكون إذ ذاك المعدة من أنبوط لها سطح أيمن وسطح أيسر وحرف أمامى وحرف خلفى غير أن الحرف الخلفى يسبق كثيرا فى نموه الحرف الامامى فيكسب المعدة شكلها المعهود. وينمو المعدة والاعضاء التى حولها وبعض عوامل أخرى تدور المعدة دورتها إلى اليسار حتى يصبح سطحها الايمن خلفيا وسطحها الايسر أماميا وبذلك يتكون الجيب البريتونى الصغير أى الحويصلة الثريبة التى بين المعدة والاعضاء التى بجدار البطن الخلفى وتتخذ فتحة الفؤاد الجهة اليسرى وفتحة البواب الجهة اليمنى ويكمل كل هذا التغيير بتمام الاسبوع السابع من الحياة الرحمية

تكوين الطحال : ومما يجدر بنا ذكره تكوين الطحال إذ ينشأ من الميزودرم الموجود بمساريقا المعدة الخلفى فى خلال الاسبوع السادس ولو أنه أحد الغدد المتصلة بالجهاز الدموى كما سبق ذكره

تكوين الكبد :

يكون الكبد من البعاج من الجدار الامامى للاثنى عشرى وسرعان مايقسم إلى جزأين ١. جزء كبدى يكون نسيج غدة الكبد وقنواتها ٢. والجزء الثانى يكون كيس الصفراء وقناتها والقنوات الصفراوية

ومما يستحق الذكر أن غدة الكبد تكاد تملأ فراغ تجويف البطن فى النصف الاول من الحياة الرحمية إذ يصله دما نقيا خالصا وعند الولادة يبلغ نحو جزء من ثمانية عشر من وزن الطفل بينما فى البالغ يزن جزءا من خمسين جزء من وزن الجسم

تكوين البنكرياس :

تتكون غدة البنكرياس من ثلاثة أجزاء . جزء خلفى وجزأين أماميين وتنشأ من الاثنى عشرى من الجزء المقدمى للقناة الهضمية . ويكون الجزء الخلفى الجزء الأكبر من رأس الغدة وعنقها وجسمها وذيلها . ويكون الجزء الأمامى الايمن الجزء الباقى من الرأس . أما الجزء الأمامى الأيسر فيكون نصيبه الضمور من أول نشأته

الجزء المتوسط للقناة الهضمية :

وتشمل الجزء الواقع بين فتحة القناة الصفراوية بالاثنى عشرى والالتقاء الطحالى تقريبا وأهم مايذكر بهذا الصدد القناة المحية المعوية فان اتصالها بالأمعاء يخلف نتوء « ميكلز » ويعين هذا النتوء انتهاء الشريان المساريقى العلوى الذى يقتصر على تغذية الجزء المتوسط للقناة الهضمية

الجزء المؤخرى للقناة الهضمية :

وتشمل الجزء الواقع بين نهاية الجزء المتوسط إلى القناة الشرجية ويبلغ طولها فى ابتداء الشهر الثانى طول الجزء المتوسط للقناة الهضمية وان يكن قطرها أصغر منها حتى الشهر الخامس . فيتميز الجزء الخلفى هذا عن الجزء المتوسط بكبر قطره أو باتساعه ولكن عند الولادة يكون الجزء المتوسط قد تما نحو ستة أمثال الجزء الخلفى

(شكل ٢١٥)

الهضمى (المعدة)

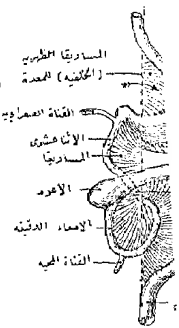

(شكل ٢١٦)

تكوين الجهاز الهضمى (الامعاء)

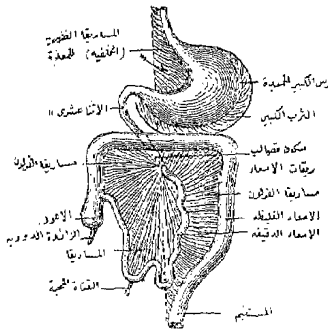

(شكل ٢١٧)

نقراس فى الاسبوع السادس

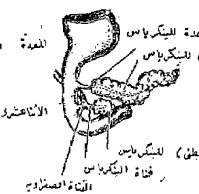

(شكل ٢١٨)

تكوين البنقراس فى الاسبوع السابع

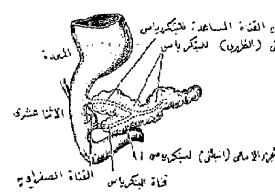

(شكل ٢١٩) تكوين الجهاز التنفسى (البارزا)

قطاع مستعرض (لشكل ٢١٩)

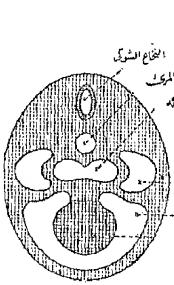

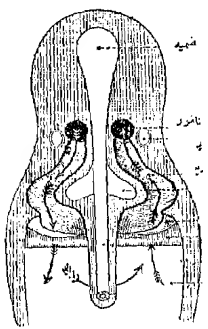

شكل ٢٢٠) تكوين الجهاز التنفسى (الرئتين والخياشيم)

قطاع مستعرض (لشكل ٢٢٠)

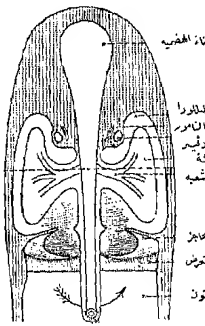

ويغذى الجزء الخلفى للقناة الهضمية الشريان المساريقى السفلى وسواء أكانت الأمعاء الدقيقة أم الامعاء الغليظة فكل منهما ينشأ كقناة مستطيلة فى الوسط فى إذا ماتمت واستطالت انتت بعضها على بعض بدرجة تتناسب مع نموها ولكنها تزال حافظة مكان نشأتها بوساطة مساريقا كل منها لجدار البطن الخلفى بوساطة الاوعية التى تغذيها

تكوين الجهاز التنفسى

تنشأ الحنجرة والقصبة الهوائية والشعب والرئتان من نتوء من الجدار الامامى من الجزء المقدمى للقناة الهضمية فى نهاية الاسبوع الثانى كما سبق ذكرها أول مايظهر هو ميزاب طولى متوسط على السطح الامامى لمنطقة المرىء ولا يلبث هذا الميزاب حتى يتحول الى قناة وسرعان ما تنفصل عن القناة الهضمية

ويكون الجزء المقدمى من هذه القناة الحنجرة ويكون الجزء المتوسط القصبة الهوائية بينما يكون الجزء المؤخرى من القناة نتوءان وحشيان يكونان زرى الرئتين و بروزى الرئتين اليمنى واليسرى ويحيط بهذين الزرين نسيج من طبقة الحشو المتوسط الذى يتكون منه النسيج الضام للشعب والرئتين وأليافها العضلية وغضاريفها و يبطنها من الداخل غشاء الاندودرم الذى يبطن الشعب والحويصلات الهوائية .

ويسهل بذلك فى الاسبوع الثالث تمييز فصوص كل رئة وبعض الشعب الثانوية بها ولكن لا تظهر حويصلاتها الهوائية حتى الشهر السادس

وينمو كل بز من بزى الرئتين متخذا الطبقة الباطنة من جيب البللورا غمدا له تاركا الطبقة الظاهرة لتبطن السطح الداخلى لتجويف الصدر

غير أن تكوين الحجاب الحاجز والتامور يسببان فرز غشاء البللورا من الغشاء المصلى العام للتجويف الحشوى الجنينى وكذلك انقسام غشاء البللورا إلى قسمين أيمن وأيسر

التجويف الحشوى الجنينى الباطنى (السيلوم)

ينقسم التجويف الباطنى الحشوى إلى قسمين يظهران بطبقة الميزودرم مستقل أحدهما عن الآخر ويكونان فى أول الامر منفصلين ثم يتصلان فترة من الزمن

وبعدها يختفي التجويف الخارجي كلية ويبقى التجويف الباطني ممثلا في تجويف كل من غشاء التامور وغشاءأي البلاورا والبريتون

وتتكون الاغشية المصلية أي التامور والبلورا والبريتون من الميزودرم للبطن للتجويف الحشوي الجنيني . وحالما يتم تكوين عضلة الحجاب الحاجز ينفصل الغشاء المصلي الى جزء متقدمي يتجويف الصدر وجزء مؤخري يتجويف البطن ويحتفظان باتصالهما معا بوساطة فتحتين صغيرتين على جانبي العضروف الخنجري لمعظم الفص وبين الألياف الامامية لعضلة الحجاب الحاجز

وينقسم الجزء المتقدمي بتكوين القلب إلى ثلاثة أجزاء : جزء متوسط هو غشاء التامور وجزء على كل جانب أيمن وأيسرهما غشاءا البلاورا

وينقسم الجزء المؤخري أي الجزء بتجويف البطن إلى قسمين واحد على كل ناحية أيمن وأيسر بوساطة مساريقا خلفية تصل القناة الهضمية بجدار البطن الخلفي كما يظهر في تجويف البطن من أعلى بعد نزوح المعدة والكبد إلى منطقة البطن مساريقا المعدة الأمامية التي تربط المعدة والاثني عشري بالكبد وبجدار البطن الامامي بالرباط المنجلي . وجزء المساريقا الخلفي الذي يتصل بحرف المعدة الخلفي ويعرف بمساريقا المعدة الخلفي

ويدوران المعدة بجزئها العلوي الى اليسار بحيث يصبح سطحها الايمن متجها الى الخلف وأسفل وسطحها الايسر متجها إلى الامام وأعلى فتحتها الفؤادية لليسار وفتحة البواب الى اليمين وإذ ذاك ينفرز جيب بريتوني يعرف بالجيب الترقوي

وتمو الكبد والبنكرياس والطحال والامعاء الدقيقة والغليظة يعمل على كثير من التغييرات التي يتسبب عنها التصاق بعض أجزاء البريتون وضمور البعض الآخر وتكييف بعض الاجزاء بتجويف البطن والحوض حتى تصل إلى الصورة النهائية التي سبق وصفها كل في موضعها بالنسبة للاعضاء التي يغطيها أو يغلفها أو يربطها البريتون بالاجزاء المجاورة

تكوين الجهاز البولي التناسلي

يتكون الجهاز البولي التناسلي من طبقة الميزودرم من الكتلة الخلوية المتوسطة في الجنين وهما متقاربان جدا في منشائهما

(شكل ٢١٦) أدوار تكوين الجهاز التناسلى للأنثى والجهاز البولى

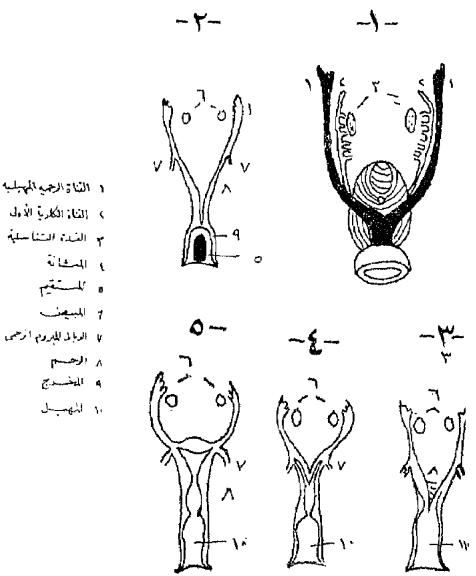

(شكل ٢٢٣) تكوين القنوات الكلوية

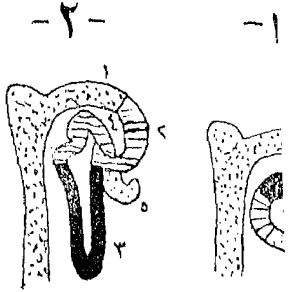

(شكل ٢٢٤) تكوين الكليتين والغدتين الكظريتين

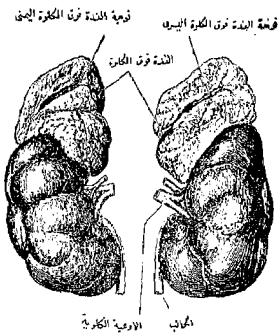

أدوار تكوين الاعضاء التناسلية الظاهرة للذكر والانثى

(شكل ٢٢٥)

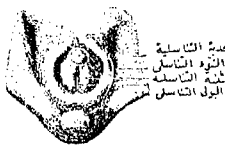

(شكل ٢٢٦)

(شكل ٢٢٧)

(شكل ٢٢٨)

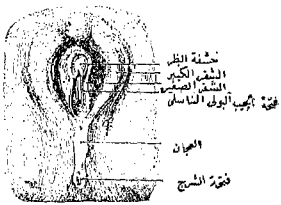

(شكل ٢٢٩)

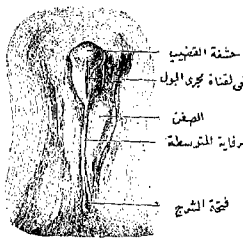

(شكل ٢٣٠)

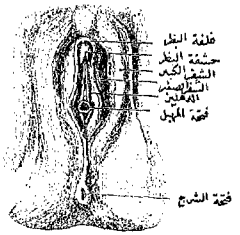

ويتدرج تكوين الجهاز البولى التناسلى فى ثلاثة أدوار ١. دور قبل تكوين الكلوتين وهو دور وقتى لا يلبث أن يزول إلا قناته التى تبقى وتسمى بقناة الدور الاول للتكوين ٢. الدور الثانى ويعرف بدور التكوين المتوسط ويزول أكثره كذلك الا بعض قنواته التى لها شأن فى تكوين الجهاز التناسلى للرجل فيما بعد ٣. أما الدور الثالث وهو الدور بعد التكوين هو الدور الذى يتعلق بتكوين الكلوتين على صورتهما الباقية المعروفة

ويتشأ الجانب كنتوء من الطرف المؤخرى أى السفلى لقناة الدور الثانى أى دور التكوين الثانى وتمتد إلى أعلى بطرفها المقفل الذى ينبعج وينقسم إلى عدة أقسام مكونة جيوب الكلوة .

وتتكون المثانة من جزأين ١. جزؤها الامامى من مخلفات القناة الهضمية « التنويس » والعشاء المخرجى . أما قاعدتها فتتكون من الجزء الانتهائى لكلتا قناتى دور التكوين الثانى من أدوار تكوين الكلوة .

الغدة التناسلية :

تنشأ الغدة التناسلية سواء أكانت الخصية أم المبيض من الحدبة التناسلية التى تظهر على شكل نخانة فى البشرة المخاطية بالتجويف الجنينى خلف البريتون أمام جدار البطن الخلفى عند ابتداء منطقة الفقرات القطنية وحتى الاسبوع السابع لا يمكن تمييز الذكر من الانثى

ولا تلبث غدة الخصية بعد تكوينها أن تنفصل بوساطة انحلال بعض الحلايا من الطرف العلوى فتنزاح الغدة الى الطرف المؤخرى مغطاة بطبقة بريتونية تعرف بمساريقاها حتى تصل الى القناة الاربية والى الصفن فى ختام الحياة الجنينية . وتتقى غدة المبيض أثر غدة الخصية فى ذلك إذ ترى فى نهاية الحياة الرحمية وقد وصلت قرب الحفرة المبيضية بالحوض الحقيقى وهى مغطاة بطبقة بريتونية ومتصلة بمساريقاها حوالى السنة السادسة تقريبا

ويتكون الرحم والمهبل من اتحاد الجزأين السفليين من قناتى « مولر » ويكون جزآهما قبل الاتحاد قناتى الرحم اليمنى واليسرى كل واحدة من ناحيتها

وتنشأ أعضاء التناسل الظاهرة كنتوء يعرف بالحدبة الاستية التى تظهر فى

الجزء المقدم من الغشاء الأمنيوسي وهي تنمو عبر ممرين الحلمة والأذن في الاتجاه ويعد فترة من الزمن تنمو هذه الحلمة الى تنوء عرف بالتنوء القضيبي ويسرعان ما يظهر ميراث أسفل هذا التنوء وتستطيل شيئا فشيئا حتى تتحد معهم في بعض من الحالات

واذا ما وصل هذا الكوالب أو الحلمة في نموه الى الطرف الاخير للتنوء القضيبي تعين الجنين ذكرا واذا لم تصل الى نهايته تعين الجنين أنثى

البلوغ

البلوغ هو الوقت الذي فيه تتضح أعضاء التناسل عامة والغدد التناسلية الأساسية خاصة وتستطيع هاته غدا فصاعدا . متمرا ويصبحان كائنات بشرية أو الحيوان المنوي إذا كانت خصبة زائدة على قدرها الحاجي . ويتعين البلوغ بالحالة عشرة أول علمت . يظهر عادة في السنة الحادية عشرة وقليلا ما تأخر للثالثة عشرة وقلما يبكر عن السنة العاشرة . ويتعين بلوغ الفتى بقدرة الحيوانين على افراز السائل والحيوان المنوي حوالي السنة الثالثة عشرة أو الرابعة عشرة

ويصحب البلوغ جملة تغييرات أساسية هامة تكاد تتناول أجهزة الجسم كلها خاصة الجهاز العصبي والتناسلي وينحصر معظمها في خطوات التحول من دور الطفولة بكل ما لها من حقائق ومظاهر إلى دور أنوثة كاملة أو رجولة تامة في القوام والبنيان والمظهر والطور وسائر العناصر النفسية والعقلية والجسمانية من مختلف الميول والرغبات واتجاه التفكير والتعبير والخلق وذلك زيادة على الصفات التناسلية الثانوية لكل منهما

في الفتاة الصحيحة البنية يعتدل القوام ويمتلىء الجسم بزيادة الطبقة الدهنية بالصفائح السطحية التي تحت الجلد فتكسب الجسم بوجه عام استدارة مليحة وامتلاء مرغوب فيه خال من الحفر والتموءات المتعاقبة التي لا ترتاح العين لرؤيتها في المرضى بأدواء مضنية طويلة كالسل والأمراض الخبيثة . وعلاوة على ذلك تكسب الجلد نعومته ونضارته المعهودة . ولا تقتصر هذه الطبقة الدهنية بالصفائح السطحية في استدارة أجزاء الجسم وستر ما يعتوره من حفر أو تموءات بل أن بعض المناطق الخاصة تحظى بنصيب وافر منها لبنيانها مثل الثديين اللذين يكبران

(شكل ٢٢٢) أدوار الطامث

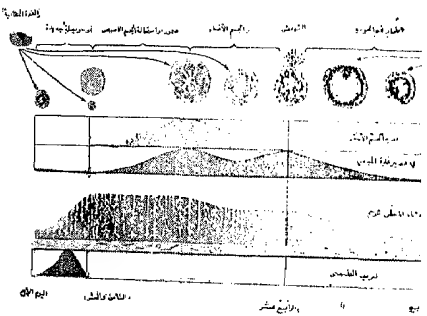

ويستديران ويتخذ كل منهما شكل نصف الكرة وكذلك منطقة جبل الزهرة والالياف والمتخذين وغيرها من مواضع خاصة

ويتسع الحوض متخذا شكلا مناسبا يتفق مع العمل الذى يقوم به . ويكبر كل أعضاء التناسل الباطنة كالرحم والمبيض الذى يقوم حينئذ بعملية التبويض السابقة عادة للطمث . وكذلك الأعضاء الظاهرة كالشفرين الكبيرين ويتخذ كل منهما شكله . وحجمه وقوامه وبنيانه وموضعه فى البالغ .

ويظهر شعر فى منطقة جبل الزهرة والشفرين الكبيرين والابطين وينعم الصوت بعد أن كان مصبوغا بصبغة الطفولة

وغرض كل هذه التغيرات فى الفتاة جمال المنظر ورشاقة القوام ونضارة الطامة مما يتفق مع حسن ونعومة ونضارة الأنوثة .

وفى الفتى تحصل جملة تغيرات أساسية أيضا فتتضخم عظامه وتضحى عضلاته قوية منفولة وتنمو أعضاء التناسل الباطنة والظاهرة فتفرز الخصية الحيوان المنوى القادر على التلقيح . ويكون كل من أعضائه قادر على القيام بعمله ويتخذ الهيكل قوام ومنظر الرجولة بعد الطفولة ويمتاز الصوت بخشونة واضحة وينمو شعر فى منطقة العانة والابطين زيدة على اكتساب الصفات التناسلية الثانوية التى ذكرت آنفا .

الطمث

الطمث ويعرف بالحيض ويعين أول ظهوره البلوغ للفتاة الذى يكون عادة حوالى السنة الحادية عشرة أو الثانية عشرة ؛ ويستمر إلى مستهل سن اليأس الذى يتراوح بين السنة الخامسة والاربعين والسنة الخمسين من عمر السيدة . وتعتبر المدة بين ظهور الطمث وانقطاعه فترة الحياة التناسلية . والطمث عبارة عن نزيف شهرى يستمر بين أربعة وستة أيام ويحصل عادة مرة كل أربعة أسابيع . وقد تقل أو تزيد هذه الفترة يوما أو يومين فى بعض الحالات . ويتسبب الطمث من تضخم فى الغشاء المخاطى المبطن للرحم من الداخل فتتسع أوعيته من شرايين وأوردة وبامتلاء غدده المخاطية وذلك قبل ظهور الطمث بأيام قلائل وتغييرات هذا الغشاء المخاطى تشمل أربعة أدوار ١. الدور الأول ؛ ويشمل أيام قلائل

قبل ظهور الدور . وأثناءه يتضخم الغشاء الخاطى ويحتقن ٣ . الدور الثانى دور ظهور الطمث إذ أثناءه تتفجر بعض الأوعية الدموية وتخرج بعض السطحية المبطنة للبشرة الخاطيه لباطن الرحم مصحوبة بافراز العـدد الرحمية وتكون هذه المواد السائل الطمثى الذى يستمر نزوله من أربعة أيام ويبلغ مقدار الدم الذى يصحبه من ١٠٠ الى ٢٠٠ سنتيمترا مكعبا ٤ الثالث : وهو دور تجديدى حيث الغشاء الخاطى الرحمى ٤ . الدور الرابع فترة راحة وسكون استعدادا للدور الاول الثانية

ويصحب ظهور الطمث بعض الاعراض التى تختلف كثيرا شدة وبالنسبة لعدة ظروف ولو كان امساكا أو بردا مثل الشعور بالتوعك وربما بسيط فى الحرارة وفى بعض الاحيان آلام فى الظهر وفى المنطقه الحوضية تقلصات فى الامعاء تتخذ شكل المغص وتغيرات أخرى نفسانية ترمى الميل إلى السكون والراحة والعزلة . ويجب أن يكون كل غرض الطمث الرحم فى آخر كل دورة طمثية لاستقبال البويضة الملقحه والعمل على حفظها

الحمـــــل

يحصل الحمل نتيجة اتحاد البويضة الناضجة بالحيوان المنوى ويسمى الامتزاج بالتلقيح الذى يحدث عادة فى القناة الرحمية حيث يقابل الحيوان البويضة . وأصلح وقت للحمل هو بعد الاسبوع الذى يلى انتهاء الطمث وأقل الاوقات مناسبة الاسبوع الذى يسبق الطمث .

ويحصل التلقيح بوساطة حيوان منوى واحد يصل البويضة من اتجويف العنق وتجويف الرحم والقناة الرحمية مدفوعا بحركاته الذاتية و كيماوية حيوية بالغشاء المخاطى بعنق الرحم حتى اذا ما دخل حيوان منوى البويضة تحصن نفسها ضد دخول أى حيوان آخر غيره .

وسرعان ما تنقسم البويضة بعد تلقيحها مباشرة . حتى إذا ما وصلت الى تجويف الرحم تكون قد بلغت البويضة دورها الثانى . ويبدأ الحمل وبذلك تستطيع الخلايا التوتية بخلاياها السطحية على أن تشق لها طريقا بين خلايا طبقات الغشاء المبطن لتجويف الرحم الذى يتضخم كثيرا اذ يصل فى نهاية الاسبوع

للجنين الى نصف السنتيمتر ثخانة حتى تصل لآخر طبقاته وسرعان ما يغطيها الغشاء الخاطى وحتوى حينئذ على ثلاثة أجزاء ١. الغشاء الساقط القاعدى وهو الجزء الذى بين الجنين وبين جدار الرحم ٢. الغشاء الساقط المحفظى وهو الجزء بين الجنين وتجويف الرحم ٣. الغشاء الساقط الحقيقى وهو الجزء الذى يبطن باقى جدار الرحم الداخلى

ويتسبب الحمل جملة تغييرات علاوة على تضخم غشائه المخاطى فيتضخم جداره كثيرا ويكثر تجويفه الى خمسة أوسبعة لترات بعد أن كان لا يتسع لاكبر من سنتيمترين مكعبين فى سيدة لم تحمل بعد . كما تتضخم الاوعية والشرايين تباعا أيضا بنسبة واحدة

ويتبع ذلك سلسلة من التغييرات التى يصحبها أدوار نمو الجنين والوليد الخافقة الى آخر مدة الحمل التى تستغرق عشرة أدوار طمثية أو عشرة شهور قمرية أى ٢٨٠ يوما عادة

الولادة

يضطرد كبر الرحم وتضخم جدرانه طيلة مدة الحمل ويتسع جوفه أكثر فأكثر وتزداد حساسيته تبعا لذلك فاذا ما تمت مدة الحمل انقبضت ألياف الرحم العضلية برفق لدرجة لا يؤبه بها . ثم تزداد تدريجيا لدرجة مؤلمة وتكون حينئذ مؤذنة بابتداء الولادة

ولا يعرف للآن على وجه التحقيق العامل الاساسى المؤذن ببدء الولادة ويظن العلماء أنه ربما يرجع بعض السبب الى الجنين أو الى الغدد الصماء أو الى عضلة الرحم نفسها لوصولها لدرجة الامتلاء كما يحصل فى بعض الاعضاء الاخرى كالمثانة مثلا وربما يرجع السبب الى هذه العوامل مجتمعة

وتنقسم عملية الولادة الى ثلاثة أدوار : ١. الدور الاول وينحصر فى انقباضات ألياف الرحم العضلية وارتخاء الالياف العضلية للعنق ويساعد غشاء الامنيوس وسائله ارتخاء ألياف العنق لتمدد العنق حتى اذا ما تمدد العنق لنهايته تم الدور الاول ٢. الدور الثانى تشتد فيه انقباضات الرحم ويقارب بعضها بعضا وتعرف بآلام الولادة وتدخل الرأس عادة أو الجزء الذى يكون به المجىء الى

الحوض فيقذف من تجويف الرحم الى المهبل والخارج . وبذلك يتم الدور الثانى ٣. ويواصل الرحم انقباضاته ولكن بفترات أطول حتى يقذف المشيمة والاغشية الجنينية وبذلك يتم الدور الثالث من الولادة

المشيمية :

هى الوسيط بين الام والجنين فى توصيل الغذاء من الام للجنين وإعادة فضلاته اليها وتقوم المشيمة بعمل ثلاثة أجهزة من أجهزة الجسم اذ أنها تبعث الى الجنين بالمواد المهضومة المغذية وبالاكسجين اللازم كما أنها تخلصه من فضلاته ومن ثانى أكسيد الكربون ويتصل الجنين بالمشيمة بواسطة الحبل السرى الذى يشمل وريدا يحمل دما نقيا من المشيمة للجنين وشريانين يحملان دما فاسدا من الجنين الى المشيمة

واذا ماتمت الولادة يأخذ الرحم باستمرار وتدريج فى الانقباض والانكماش والصغر حتى يرجع الى حجمه وحالته الاولى تقريبا قبل الولادة

بعض مميزات الجنين والوليد فى أزمنة الحمل المختلفة

الشهر الاول :

أثناء الاسبوعين الاولين بعد التلقيح تنزح البويضة الى الرحم فيكبر حجمها وتصل الى دور الجرثومة التوتية

وفى الاسبوع الثالث تصبح فى دور بذرة الامنراج ويبلغ حجمها ٢ر٤ طولا و١ر٨ من المليمترات اتساعا ويرى بجدارها خلايا مغلفة للحويصلة . وتظهر بها حويصلتان ١. الحويصلة الامنيوسية الجنينية ٢. والحويصلة المحية المعوية . ويحيط بهاتين الحويصلتين كتلة من الميزودرم الابتدائى التى سرعان ما تكشف عن التجويف الجنينى الخارجى أى السيلوم الخارجى . ثم تظهر بعدئذ البقعة الجنينية وأن تكن لا تتعدى المليمتر طولا ونصفه اتساعا وحينئذ يبدو الشريط الأولى على السطح الخلفى للبقعة ثم الميزاب العصبى وساق الحويصلة السحقية

وفى الأسبوع الرابع تتميز البقعة الجنينية وتظهر شفتا الميزاب العصبى بوضوح ولكنه لايلبث أن يتحول الى قناة يسهل بعد قليل تمييز طرفها المقدمى جهة الرأس

طرفها المؤخرى جهة الذيل ويبتدىء فى هذا الدور ظهور بعض القطاعات نية أى السوميت التى يبلغ عددها فى نهاية الاسبوع الرابع أربعة عشرة قطاعا لغ قطر الكتلة ٢٫٥ مليمترا

الشهر الثانى :

فى الأسبوع الخامس تزداد القطاعات البدنية إلى ثمانية وثلاثين وتظهر قواس البلعومية وتتميز الاطراف أى الطرفان العلويان ثم السفليان وربما ظهر ن بتقاسيمها . وتظهر الحويصلتان البصريتان كما يظهر نمو الكبد للامعنم ـفل القلب وتكبر الرأس ويتميز الانحناء العنقى وبذلك يتعين المخ المتوسط بلغ طول الجنين حوالى ٢٧ مليمترا

وفى الأسبوع السابع يقل الانحناء العنقى لاستقامة الرأس قليلا وتبدو أصابع رفين العلويين منفردة واضحة ثم يعقبها تعيين أجزاء الطرفين السفليين وأصابعهما يتدىء الجفنان فى الظهور

وفى الأسبوع الثامن . يسمى الجنين وليدا ويتخذ الوليد شكلا أقرب لحقيقته ، أى زمن قبله فتظهر الاذنان منفصلتين عن الرأس وتزول كل أثر للذيل ظهر أصابع الطرفين العلويين والسفليين منفصل بعضها عن بعض وتستقيم الرأس لاويقل الانحناء العنقى كذلك . وتظهر الشفتان وتظهر أعضاء التناسل الظاهرة لكنها غير مميزة ولا يزال جزء الأمعاء بمنطقة الحبل السرى ويبلغ طوله فى آخر سبوع حوالى ٢٥ مليمترا

الشهر الثالث :

من الشهر الثالث إلى آخر مدة الحمل تنحصر التغييرات كثيراً فى النمو وفى سين الشكل الظاهر فيظهر العنق لاول مرة ويتكون الجفنان ويلتصقان وتتخذ ٠طراف شكلا أوضح يقرب فى شكلها النهائى ويبتـــدىء ظهور الاظافر فى طراف الاصابع ويتميز الغشاء الاسقى إلى جزئيه البولى التناسلى والشرجى فى لاسبوع العاشر . وفى الاسبوع الثانى عشر تظهر أعضاء التناسل الظاهرة مميزة يعا . ويتميز كذلك فى هذا الدور أجزاء القلب وغشاؤه الناموس والبلورا والغشاء

الخدق و تظهر الغدد اللعابية والملحال والغدة فوق الكلوة و تتميز أجسام الفقرات فى شكلها الغضروفى و تظهر بعض مراكز التعظم الابتدائى لبعض العظام و يبلغ طول الوليد حينئذ ٢٠٠ ملليمترا و وزنه ٥٠ جراما

الشهر الرابع :

يظهر على سطح الجلد أول الوبر وقليل من مادة دهنية ويتم تكوين المشيمة ويتم التحام أقواس الفقرات الغضروفية و تظهر مراكز التعظم الابتدائية لاجسام الفقرات . و تنمو الاذن المتوسطة كبيرا . وينمو القضيب و تتكون له غلفة كما يتكون الشفران الكبيران والبظر و يتراجع جزء الامعاء الذى كان بمنطقة الحبل السرى إلى تجويف البطن و يبلغ طول الوليد ١٥ سم و وزنه ١٢٠ جم

الشهر الخامس :

تحس أول حركات الوليد عادة . تنمو الطرفان السفليان بنسبة أكبر حتى يتساويا مع الطرفين العلويين بل و يزيدا عنهما قليلا . ترتفع منطقة السرة عن منطقة العانة بعد رجوع الامعاء منها إلى تجويف البطن و يبدأ ظهور الشعر بفروة الرأس والحاجبين و يبتدىء التحام جزءا غشاء السلى المحفظى والحقيق . يكبر القلب والكبد و يظهر أول آثار عقى الجنين بالامعاء و تظهر مراكز تعظم الفقرة المحورية و بعض الفقرات العجزية و ينمو الرحم والمهبل بدرجة محسوسة و يزيد الوبر بسطح الجسم و تزيد الطبقة الدهنية بالصفائح تحت الجلد و يبلغ طوله ٢٥ سنتيمترا و وزنه ٣٠٠ جراما

الشهر السادس :

يغطى الوبر الجسم كله و تزداد الطبقة الدهنية تحت الجلد كما يغطى جلد الجنين طبقة لحاية جلده من السائل الامنيوسى الذى يكون قد بلغ نهايته و تظهر مراكز تعظم ابتدائية عديدة منها لمعظم القص و معظم العقب و يتميز الشهر السادس بأنه شهر يحصل فيه أكبر نمو للوليد إذ يبلغ دور الوليد ٣٥ سم و وزنه ٤٠٠ جراما

(شكل ١٩٨) الجنين فى الرحم فى الشهر السادس

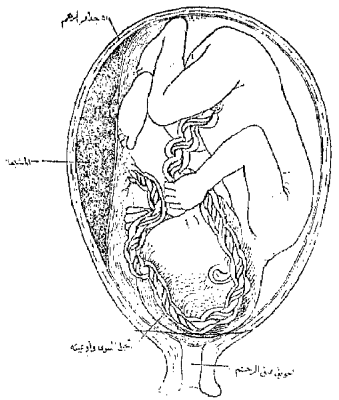

الشهر السابع :

يمتلىء الجسم بازدياد الطبقة الدهنية بالصفائح السطحية تحت الجلد ويظهر مركز التعظم الابتدائى للعظم القذعى ويحدث تموملحوظ أكثر فى الجهاز العصبى خاصة وكذلك الجهاز الهضمى ويبلغ طول الوليد نحو ٤٠ سم ووزنه أكثر من كيلو جرام واحد ونصف

الشهر الثامن :

تزداد الطبقة الدهنية أكثر من قبل وتميل إلى اختيار بعض المناطق المعينة مثل الابطين والاحقاء وتكون السرة قد قاربت موضعها الحقيقى . ويظهرجسم الوليد ممتلئاً أكثر . ويزون كثير من الوبر ولكن يغزر الشعر فى منطقة فروة الرأس ويكون قد تغطى الجسم كله بطبقة دسام جبنى دهنى . وتصل الاظافر إلى أطراف الاصابع ويبلغ إذ ذاك طول الوليد حوالى ٤٥ سم ووزنه ٢٫٥ من الكيلوجرامات

الشهر التاسع

يكمل فى الشهر التاسع من العلامات الظاهرة مايقرب شكل الوليد من شكل الطفل فيمتلىء الجسم وتستدير بعض مناطقه ويختفى أثر الوبر إلا فى منطقة الوجه وربما الاكتاف إذ يبقى حتى الولادة . يزداد شعر فروة الرأس . وتصل السرة إلى موضعها . تتجاوز الاظافر الاصابع فى الطرفين العلويين فقط . تنزل الخصيتين إلى الصفن ويتقارب الشفران الكبيران . وينفتح الجفنان وتتكون أهدابها ويتخذ عفى الجنين شكله النهائى وتظهر اكثر للتعظم الابتدائى للعظم اللامى وقرنيه الكبيرين ثم مركز التعظم الثانوى للكردوس السفلى لعظم الفخذ ويكون طول الوليد عند الولادة ٥٠ سم ووزنه حوالى ٣ الى ٣٫٥ من الكيلوجرامات

وكثيرا مايتوقف حجم الطفل ووزنه فى الولادة على سن الام إذ يبلغ أكبر طفل نسبيا للام وهى فى سن الخامسة والثلاثين . كما يتوقف على مرات الولادة إذ

يكون أكبر الاطفال هو الخامس فى الترتيب . ولا ننكر أن لقوام الام وصحتها بعض التدخل فى حجم وزن الطفل

تقدير سن الجنين والوليد :

ويمكن تقدير سن الجنين أو الوليد بالتقريب بطرق كثيرة أسهلها هى أن يكون طول الجنين مساويا لمربع عدد أشهر عمره فى الخمسة الشهور القمرية الاولى من مدة الحمل فمثلا فى الشهر الثالث يكون طوله من تسعة الى عشرة سنتيمترات وفى الشهر الخامس حوالى خمسة وعشرين سنتيمترا أما فى الشهور القمريه التالية فيكون طوله بالسنتيمترات خمسة أضعاف عمره بالشهور القمرية ففى الشهر السابع القمرى يبلغ طوله خمسة وثلاثون سنتيمترا تقريبا وفى الشهر العاشر القمرى أى عند الولادة يبلغ طوله خمسون سنتيمترا تقريبا



الفهـــرس

(ا)

	صحيفة
الاثنا عشرى	٢٥٨
الاجزاء الرئيسية للمخ	١٢٠
أجزاء المعدة	٢٥٥
الاجسام الاربعة التوأمية	١٢٤
« الخاصة	٣٢٠
أحرف القلب	١٨١
الاذن الباطنة	٣٢٩
« الخارجة	٣٢٨
« المتوسطة	٣٢٨
الاذنين الايسر	١٨٣
« الايمن	١٨٣
أربطة الرحم	٢٠٥
« المبيض	٢٩٧
« المثانة	٢٧٩
الاسنان	٢٤٦
« الدائمة	٢٤٧
« اللبنية	٢٤٧
إصابات الاعصاب	١٥٣
« « المخية	١٦٦
« المخ	١٦٩
« النخاع الشوكى	١٧١
إصابة العصب البصرى	١٦٦

	صحيفة
إصابة العصب الزندى	١٤٣
« « الساد	١٤٣
« « الشمى	١٦٦
« « العضدى الجلدى	١٤٣
« « العصب الفخذى	١٥٣
« « الكعبرى	١٤٤
« « المأبضى الانسى	١٥٣
« « « الوحشى	١٥٤
« « المتوسط العضدى	١٤٣
« « المخى الثالث	١٦٦
« « « الرابع	١٦٦
« « « الخامس	١٦٧
« « « السادس	١٦٧
« « « السابع أى الوجهى	١٦٧
« « « الثامن	١٦٧
« « « التاسع	١٦٨
« « « العاشر	١٦٨
« « « الحادى عشر	١٦٨
« « « الثانى عشر	١٦٨
« « الوركى	١٥٣
الاضلاع	٢٠٨
الاعصاب الامامية الشوكية	١٤٢

	صحيفة
الاعصاب الخلفية الشوكية	١٤٨
« الشوكية	١٣٥
« « الظهرية	١٤٤
أعصاب الرحم	٣١٠
« القلب	١٨٨
« الغشاء الرحمية	٣٠٠
« اللسان	١٤٨، ٢٥٠
« المخ	١٥٨
أعضاء الحواس	٣٨٢
« الحوض	٢٧٢
« التناسل فى الرجل	٢٨٢
« « فى السيدة	٢٨٦
الاعور	٢٦١
أغشية الجنين	٣٤٦
« الخصية	٢٨٣
« المخ	١٢٧
« النخاع الشوكى	١٣١
أقسام البروستاتا	٢٨٤
« القلب	١٨٣
« قناة مجرى البول	٢٨٠، ٢٨١
الاقواس البلعومية	٣٥٣
« الالياف السمبثاوية الجانبية التى تصحب أعصاب المخ والاعصاب العجزية	١٧٥ ، ١٧٦
الأم الجافية	١٢٨، ١٣١

	صحيفة
الام الحنونة	١٢٧، ١٣١
« العنكبوتية	١٢٨، ١٣١
الامعاء	٣٥٧
« الدقيقة	٣٥٧
« الغليظة	٣٦٠
الانثناء الكبدى أى الايمن	٣٦٣
« الطحالى « الايسر	٣٦٢
الانف	٣٣١
الاوردة	٢٠٩، ٣٥٨
أوردة الحوض	٣٢١
« الرحم	٣١٠
« الرأس والعنق	٢١٤
الاوردة الرئوية	٢١٤
« السباتية	٢١٦
« السطحية للطرف السفلى	٢١٨
« « « العلوى	٢١٢
أوردة الطرف السفلى	٢١٨
« « العلوى	٢١٢
« العين	٢١٥
الاوردة الغائرة للطرف السفلى	٢١٩
« « « العلوى	٢١٣
فروة الرأس	٢١٦
أوردة القلب	١٨٧
« المخ	١٣٠
أورطى البطن	١٩٧، ٣٠٧

صحيفة

الاورطى والاورطى الصاعدة ١٨٨
أورطى الصدر النازلة ١٩٦
أوعية وأعصاب الامعاء الدقيقة ٢٥٩
» » » الغليظة ٢٦٥
» » البريتون ٢٧١
» » البنكرياس ٢٦٩
» » الثدى ٢٩٤
» » الرحم ٣٠٩
» » القلب ١٨٦، ١٨٨
» » القناة الرحمية ٣٠٠
» » الكبد ٢٦٧
» » المبيض ٢٩٧
» » المثانة ٢٨٠
» » المرىء ٢٥٢
» » المعدة ٢٠٣
» المهبل ٢١٣
الاوعية الليمفاوية ٢٢٧

(ب)

البريخ ٢٨٣
البريتون ٢٧٠
» الحوضى ٣١٣
البصلة الشمية ٣٥٦
بصلة القضيب ٩٢
» المهبل ٩٣، ٣١٣
البطين الايسر ١٨٣
البطين الايمن ١٩٢
البظر ٢٩٠
البقعة الجنينية ٣٣٩
البلعوم ٢٥٠
البلورا ٢٤٣
البلوغ ٣٥٢، ٣٦٤
البويضة ٣٣٥

(ت)

التجويف الحشوى الجنينى الباطنى (السيلوم) ٣٦٢
تجويف البطن ٢٥٢
» الحوض ٣٥
» » الحنفرى ٢٧٣
» الرحم ٣٠٤
» العنق ٣٠٥
تخطيط القلب على سطح الجسم ١٨٤
» تجويف البطن على » ٢٥٣
تركيب الامعاء الدقيقة ٢٥٩
» » الغليظة ٢٦٤
» جدار القناة الرحمية ٣٠٠
» » قناة مجرى البول ٢٨١
» الخصية ٢٨٢
» الرحم ٣٠٥
» الرئة ٢٤٢
» غدة الثدى ٢٩٣

	صحيفة
تركيب الغدة الليمفاوية	٢٢٧
« القصبة الهوائية والشعبتان	٢٤٢
« القناة الرحمية	٣٠٠
« المبيض	٢٩٨
« المثانة	٢٨٠
« المنوي	٢٥٢
« المعدة	٢٥٦
« المهبل	٣١٢
تغذية البويضة والجنين والوليد	٣٤٥
التغييرات التي تحصل بعد الولادة	٢٢٢
التقيم	٢٠٨
تقدير سن الجنين والوليد	٣٦٨
تقسيم المزودرم الثانوي	٣٤٢
التكور الجرثومي	٣٣٧
تكوين الأطراف	٣٥٢
« الأوعية	٣٥٦
« البنكرياس	٣٦٠
« الحجمة	٣٥١
« الجهاز البولي التناسلي	٣٦٣
« « التنفسي	٣٦١
« « الدموي	٣٥٦
« « العصبي	٣٥٤
« « العظمي	٣٥٠
« الجهاز الهضمي	٣٥٩
« العمود الفقري	٣٥١
« الطحال	٣٦٠
« الشرايين	٣٥٢

	صحيفة
تكوين الغدة التناسلية	٣٦٣
« « النخامية	٣٥٦
« الكبد	٣٦٠
« المخ	٣٤١
« الوجه	٣٥٢
التلقيح	٣٥٧
التنفس العادي	٢٤٣ ، ٦٧
« العميق	٩٨
« غير العادي	٢٤٤
توزيع الأوعية الليمفاوية	٢٢٨
توزيع الغدد «	٢٣٠

(ث)

اثرب الصغير والجيب الثربي	٣٢٠
« الكبير	٢٧٠

(ج)

الجدار الامامي للقناة الاربية	٨٨
« الخلفي « «	٨٨
جدران الامعاء الدقيقة	٢٥٩
« « الغليظة	٢٦٤
« المعدة	٢٥٦
الجزع الدرقي العنقي	١٩٤
« الضامي «	١٩٤
الجرثومة التوتية	٣٣٧
الجزء الصائمي	٢٥٨
« اللفائفي	٢٥٨

صحيفة

أجزاء قناة مجرى البول ٢٨٠، ٣٨١
الجزء المقدمى والمتوسط والمؤخرى للقناة الهضمية ٣٥٩، ٣٦٠
جس النبض ٣٠٩
جسم البظر ٢٩٠
« الرحم ٣٠١
« القضيب ٢٨٥
الجسم الهدبى ٣٢٧
الجفنان ٣٢٢
الجمجمة ١١
الجمجمة فى الطفل ١٥
« من الامام ١٣
« من الداخل ١٤
جهاز الابصار ٣٣٢
الجهاز البولى ٢٧٥
« التناسلى فى الرجل ٢٨٢
« « « السيدة ٢٨٦
« التنفسى ٢٣٨
جهاز الحس ٣٣٣
الجهاز الدمعى ٣٢٣
« الدموى ١٧٩
« السمعى ٣٢٧
جهاز الشم ٣٣١
الجهاز العصبى ١١٩

صحيفة

الجهاز العصبى اللاارادى ١٧١
« العضلى ٥٦
« العظمى ٥
« الليمفاوى ٢٢٧
« المفصلى ٤٣
« الهضمى ٢٤٥
الجيب الثربى ٢٧٠
« العجانى السطحى ٩٢
« « الغائر ٩٣
« الوريدى الاكليلى ١٨٧
« « العلوى المتوسط ١٢٩
الجيوب الهوائية ٣٣٢
« الوريدية ١٢٩

(ح)

حاسة الذوق ٣٣٤
حافتا الرحم الوحشيتان ٣٠١
« المبيض ٢٩٥
الحالب ٢٧٧
الحبل الاصلى الظاهرى ٣٤١
الحبل السرى ٣٤٩
الحبل الحلفى وأهم فروعه ١٤١
« الانسى « « ١٣٩
« الوحشى « « ١٣٨
حرفا العدة ٢٩١، ٣٥٥
حروف القلب ١٨١

	صحيفة
حركات التنفس	٩٧
الحفرة الحجاجية	١٣
« الوركية الشرجية	٩٤
حشفة البظر	٢٩١
« القضيب	٢٨٥
حلمات اللسان	٢٤٩
الحمل	٣٦٦
الحنجرة	٢٣٨
« من الداخل	٢٣٩
الحنك	٢٤٨
الحوض	٢٧٢،٣٤
« الحقيقى	٢٧٢
« فى الطفل	٣٩
« الكاذب	٢٧٢
الحويصلة السمعية	٣٥٦
« المنوية	٢٨٤
الحويصلتان الامنيوسية والمحية	٣٣٧
الحيوان المنوى	٣٣٦

(خ)

الخصية	٢٨٣
الخط الأبيض المتوسط الباطنى	٨٧

(د)

الدائرة الشريانية	١٣٠
دور الاشقاق	٣٣٧
الدورة الدموية بالقلب	١٨٥
الدورة الدموية فى الجنين	٣٥٠،٢٢٥
الدهليز	٣٢٩،٢٨٨

(ر)

الأربطة العانية	٥١
« العجزية الحرقفية الامامية	٥١
« « « الخلفية	٥١
الرباط الاصفر	٤٩
« بين العظام العقبى الفرعى	٥٥
« الحامل المبيض	٣٠٧،٢٩٧
« الرحمى العجزى	٣٠٨
« « المثانى المتوسط	٣٠٦
« « المستقيمى	٣٠٨،٣٠٧
« الضلعى المستعرض	٥٠
« الطولى الامامى للفقرات	٤٩
« « الخلفى	٤٩
« العانى الرحمى المثانى	٣٠٨
« العريض الرحمى	٣٠٦
« العقبى الزورقى الاخمصى	٥٤
« « المكعبى «	٥٥
« المبروم الرحمى	٣٠٧
« المبيضى «	٣٠٧،٢٤١
« الوحشى عنق الرحم	٣٠٨
الرحم	٣٠٠
الرحم وعلاقاته بالبريتون	٣٠٣

صحيفة

طوبة الزجاجية ٣٢٦
طوبة المائية الامامية ٣٣٥
« « الخلفية ٣٣٥
رئتان ٢٤١

(ز)

زائدة الدودية ٢٦١

(س)

سافا البظر ٢٩٠
السطح الاقعر البوابى ٢٥٣
« « بين حدبتى الحرقفة ٢٥٤
« « تحت الاضلاع ٢٥٤
« الانسى لقص المخ ١٢٢
« « للمبيض ٢٩٥
« السفلى لقص المخ ١٢٢
« « للمعدة ٢٥٦
« العلوى « ٢٥٥
« « الوحشى لقص المخ ١٢١
« الوحشى الرأسى ٢٥٤
« « للمبيض ٢٩٥
سطحا الرحم ٣٠١
سطوح البنكرياس ٢٩٦، ٢٧٥
« القلب ١٨٠، ١٨١
« الكبد ٢٦٥، ٢٦٦
« المثانة ٢٧٨
السلاميات لليد والقدم ٣٠، ٤١
سمحاق العظام ٦

(ش)

الشبكية ٣٢٦، ٣٥٦
الشرايين القطنية ٢٠٠
شرايين المخ وأغشيته ١٣٠
« الاخمص الانسى ٢٠٦
« « الوحشى ٢٠٦
الشريان الاكليلى الايمن والايسر ١٨٦
« الاورطى والاورطى الصاعده ١٨٨
« الابطى ١٩٤
« المحورى الباطنى ١٩٨
« تحت الترقوه أيسر ١٩٠، ٢٠٨
« الثدبى الباطنى ١٩٤
« الحرقفى الباطنى ٣٠٠
« « الظاهر ٣٠٢
« « المشترك ٣٠٠
« الحبائى ٣٠١
« الحلقى بين الاضلاع ١٩٧
« الحصية أو المبيض ١٩٩
« الرحمى ٣٠٢، ٣١٠
« الرئوى ١٨٨
« الزندى ١٩٥
« السباتى الباطنى ١٩٢
« « الظاهر ١٩٠

	صحيفة
الشريان السباتى المشترك	
الأيسر	١٩٠، ٢٠٧
« الشوكى الأمامى	١٩٣
« « الخلفى	١٩٣
« العضدى	١٩٥، ٢٠٨
« العجرى المتوسط	٢٠٠
« عضلة الحجاب الحاجز	١٩٨
شريان ظهر القدم	٢٠٥
الشريان الفخذى	٢٠٢، ٢٠٨
« « العائر	٢٠٣
« الفقرى	١٩٢
« القصبى الأمامى	٢٠٤
« « الخلفى	٢٠٥
« الكعبرى	١٩٥
« الكلوى	١٩٥
« اللاسم له	١٩٠
« الأبيض	٢٠٣
« المخيخ السفلى الخلفى	١٩٤
« المتوسط للغدة فوق الكلوة	١٩٩
« المساريقى السفلى	٢٠٠
« « العلوى	١٩٩
« النهلى	٢٠٨
الشعبة اليسرى	٢٤٠
« اليمنى	٢٤٠
الشظاف	٢٤٢
الشعران الصغيران	٢٨٨
« الكبيران	٢٧٨

	صحيفة
شكل وحجم الرحم فى مختلف الأعمار	٣٠٩
شكل الكبد وأقسامه	٢٦٥
(ص)	
الصفاق	٥٦
الصفائح السطحية	٥٦
« الغائرة	٥٧
الصفن	٣٨٦
الصلبة	٣٢٧
صماخ الأذن الباطن	٣٣٠
« « الظاهر	١٣
الصماخ البولى الظاهر	٢٨٩
الصمام اللفائفى القولونى	٣٦١
(ض)	
ضفائر البطن السمبثاوية	١٧٤
« الحوض «	١٧٥
« الرأس «	١٧٤
« الصدر «	١٧٤
« العنق «	١٧٤
« المجموعة السمبثاوية	١٧٤
الضفيرة العجزية	١٤٨
« العضدية	١٣٢
« العنقية	١٣٦
« القطنية	١٤٦
الضلع الأول	٣٤

	صحيفة
ضلع الثاني	٢٤
« اثنى عشر	٢٤

(ط)

الطبقة المثيمية	٣٢٦
الطحال	٣١٩
طرفا البيض	٢٩٥
طرفا القناة الرحمية	٢٩٩
طرفا الكلوة	٢٧٦
الطمث	٣٦٦

(ع)

العجز	١٧
العدسة	٣٢٦
العصب الاخمصي الانسي وفروعه	١٥٠
العصب الاخمصي الوحشي	١٥٠
« التناسلي الفخذي	١٤٧
« الحيائي	١٥٢
« الخلفي للقضيب أو البظر	١٥٢
« الدهليزي	١٦٢
« الزندي	١٣٩
« الساد	١٤٦
« الشوكي بين الاضلاع (أنوذجي)	١٤٤
العصب العضلي الجلدي	١٣٨، ١٥١
« الفخذي	١٤٧

	صحيفة
العصب القضيبي الامامي	١٥١
« « الخلفي	١٤٩
« الفوقعي	١٦٢
« الكعبري أي الحلزوني	١٤١
« اللساني	٢٥٠
« المأبضي الانسي	١٤٩
« « الوحشي	١٥١
« المتوسط العضدي	١٤٠
« المستقيمي أي البواسيري السفلي	١٥٢
العصب المخي الاول	١٥٩
« « الثاني	١٥٩
« « الثالث	١٦٠
« « الرابع	١٦٠
« « الخامس	١٦٠
« « السادس	١٦١
« « السابع	١٦١
« « الثامن	١٦٢، ٣٣٠
« « التاسع	١٦٣
« « العاشر	١٦٣
« « الحادي عشر	١٦٤
« « الثاني عشر	١٦٥
« الوركي	١٤٩
العصعص	١٧
العضلات	٥٩
عضلات أخمص القدم	٨٣

	صحيفة
العضلات الألية العظيمة والمتوسطة والصغيرة	٧٣ ، ٧٤
العضلات الاخمعية الامامية	١٠٤
عد	٤٤
الفقرى	٩٩
ـنق	٩٩
الدائرة للساعد	٦٨
ية	٥٧
ـط للقدم	٧٨
	١١٥
ضلاع الباطنة	٩٥
« الظاهرة	٩٥
تحت ظم اللامى	١٠١
	٩٤
	٨٥
	٨٩
	١١٦
	٩٠
	٨٩
	١٠٤
	٦٥
	١٠٤
	٦٩
	٨١
	٧١

	صحيفة
العضلات الرافعة الاضلاع	٩٧
عضلات الساعد	٦٦
« الساق	٧٨
« الساق الامامية	٧٨
« « الخلفية	٨٠
« الطرف السفلى	٧١
« « العلوى	٥٩
« العجان	٩١
« العضد	٦٣
« « الامامية	٦٤
« العنق «	٩٩
« « الوحشية السطحية	٩٩، ١٠٢
عضلات العنق الوحشية الغائرة	١٠٣
« العين	١١٧
« غير إرادية	٥٧
« الفخذ	٧٤
« الفخذ الامامية	٧٤
« « الانسية	٧٦
« « الخلفية	٧٧
« فوق العظم اللامى	١٠٠
« اللسان	١١٣
« اللهاة	١١٦
« المثلث تحت العظم المؤخرى	١٠٧
العضلات المدورة للفقرات	١٠٧
عضلات المضغ	١١٣

	صحيفة
عضلات الوجه	١٠٨
العضلات التي تربط الطرف السفلي بالحوض	٧١
العضلات التي تربط الطرف العلوي بالجذع	٥٩
العضلة الابرية البلعومية	١١٦
« « اللامية	١٠٠
« « اللسانية	١١٤
« الاسواسية	٧١
« الانصية	٨١
« الباسطة لابهام القدم	٧٩
« « للاصابع	٧٩:٦٩
« « للاصبع الكبير	٧٠
« « لرسغ اليد الزندية	٦٩
« « « « الكعبرية	٦٩
« الباطحة	٧٠
« تحت الترقوة	٦٠
« « الشوكة	٦١
« « اللوح	٦١
« التوأمية	٨٠
« الجلدية العنقية	١١١
« الجناحية الانسية	١١٣
« « الوحشية	١١٢
« الحجاب الحاجز	٩٦
« الحرقفية	٧٢

	صحيفة
العضلة الحنكية البلعومية	١١٦
« « اللسانية	١١٦
العضلة الخامسة لزاوية الفم	١١٠
« « للشفة السفلى	١١٠
« الحياطية	٧٥
« الدالية	٦٠
« الدرقية اللامية	١٠٢
« ذات البطنين	١٠٠
« « الثلاثة الرءوس	٦٥
« « الرأسين العضدية	٦٤
« « « الفخذية	٧٧
« « الأربعة الرءوس	٧٤
« المذقية اللامية	١٠١
« « اللسانية	١١٣
« الرافعة للشفة العليا	١٠٩
« « للشرج	٩٠
« « زاوية الفم	١١٠
عضلة الرأس الطويلة	٩٩
« « المستقيمة الامامية	١٠٠
« « « الصغرى	١٠٧
« « « الكبرى	١٠٧
« « « الوحشية	١٠٠
« « المنحرفة السفلى	١٠٧
« « « العليا	١١٠

	صحيفة
عضلة الرأسية العمودية اللسانية	١١٤
« الزوجية	١١٠
« السادة الباطنة	٧٢
« « الظاهرة	٧٣
« الشطوية الطويلة والصغيرة	٥٩، ٦٠
العضلة الصدرية الصغيرة والعظيمة	٧٩، ٨٠
« الصدغية	١١٢
« الطحالية	١٠٥
« الطويلة اللسانية السفلى	١١٤
« « « العليا	١١٤
« العاصرة لفتحة الشرج	٩٤
« « لقناة مجرى البول	٩٣
« العانية	٧٥
« العجزية الشوكية	١٠٥
« العريضة الظهرية	٦٣
« العصعصية	٩١
« العضدية	٦٤
« « الغرابية	٦٥
عضلة العنق الطويلة	٩٩
« فروة الرأس	١١١
العضلة الفكية اللامية	١٠١
« فوق الشوكة	٦١
« القابضة لابهام القدم	٨٢
« « للوسغ الزندية	٦٧
« « « الكعبرية	٦٧

	صحيفة
العضلة القابضة للاصابع السطحية	٦٧
« « « العاشرة	٦٨
« « للاصبع الكبير	٦٨
« « للبلعوم السفلى	١١٥
« « « العليا	١١٥
« « « المتوسطة	١١٥
« « للجفنين	١٠٨
« « لفتحة الأنف	١٠٩
« القصبية الأمامية	٧٨
« « الخلفية	٨٢
« القصية الترقوية الخلمية	١٠٣
« « الدرقية	١٠١
عضلة القلب	٥٧
العضلة الكأبة المربعة	٦٨
« « المستديرة	٦٦
« اللامية اللسانية	١١٢
« اللوحية اللامية	١٠٢
« المأبضية	٨١
« المتعددة الأجزاء	١٠٦
« المحيطة بالعين	١٠٨
« المحيطة بالفم	١١١
« المخددة للجلد	٩٤
« المخروطية	٧٢
« المربعة القطنية	٧٢
« المستديرة الصغيرة	٦٣
« « العظيمة	٦٣

	صحيفة
(ع)	
العضلة المستعرضة العجانية	٩٣،٩٢
» » اللسانية	١١٤
» المستقيمة الانسية	٧٧
» المستقيمة الخلفية السفلى	٩٧
» » » العليا	٩٧
» » العظيمة	٦٢
» » الصغيرة	١١٢
» المغربة الصغيرة والطويلة والعظيمة	٧٦
» المكعشة للحاجب	١٠٩
» الممددة لفتحة الانف	١٠٩
» المنحرفة المربعة	٦٣
» نصف الشوكية	١٠٦
» » القشائية	٧٨
» » الوترية	٧٧
» النعلية	٨١
» الهرمية	٨٦
» الوركية المتكونة	٩٣
العظام الاسفينية	٤٠
عظام الجمجمة	٨
» الطرف السفلى	٣١
» » العلوى	٢٤
» سلاميات القدم	٤١
» » اليد	٣٠

	صحيفة
عظم مشط القدم	٤١
» » اليد	٣٠
» الوجه	١٣
عظم الترقوة	٢٥
العظم الجبهى	٨
» الجدارى	١٠
عظم الرضفة	٣٧
» الزند	٢٨
العظم الزورقى	٤٠
عظم الساعد	٢٨
عظم الساق	٣٨
عظم الشظية	٣٩
العظم الصدغى	١٠
عظم العضد	٢٦
» العقب	٤٠
» الفخذ	٣٦
» الفك السفلى	١٤
» » العلوى	١٤
» القص	٢١
» القصبة	٣٨
العظم القذالى	٤٠
عظم الكعبرة	٢٩
» اللوح	٢٥
العظم اللاسم له	٣١
» المصفوى	٩
عظم المكعب	٤٠

	صحيفة
العظم المؤخرى	٩
« الوتدى	٩
« الوجنى	٣١
العقد السمبثاوية الرئيسية	١٧٢
« العنقية السمبثاوية	١٧٤
علاقات أورطى البطن	١٩٧
« الاورطى الصاعدة	١٨٨
« الشريان الفخذى	٢٠٣
« « القصبى الامامى	٢٠٤
« « « الخلفى	٢٠٥
« قوس الاورطى	١٨٩
« المستقيم	٢٦٣
« المهبل	١١٣
« الوريد الاجوف السفلى	٢٢٢
عمل الاعصاب السمبثاوية الجانبية	١٧٧
عملية التنفس	٢٤٣
العمود الفقرى	٦٥
عنق الرحم	٣٠٢
عنق المثانة	٢٧٨
العين	٣٢٢

(غ)

غدة البروستاتا	٢٨٤
« بصلة قناة البول	٢٨٥
« « المهبل	٢٩١،٩٣
« البنفراس أى البنكرياس	٢٦٨

	صحيفة
الغدد بين طيات البريتون	٢٣٢
الغدة تحت الفك السفلى	٣٢١
« « اللسان	٣٢١
« التيموسية	٣١٧
غدة الثدى	٢٩٢
الغدة الدرقية	٣١٦
الغدد « الجانبية	٣١٦
غدة الدموع وقنواتها	٣٢٣
الغدد ذوات العصير المشترك	٣٢٠
« الصماء	٣٥١
الغدة الصنوبرية	٣١٧
« فوق الكلوة	٣١٨
الغدد اللعابية	٢٣٠
« الليمفاوية	٢٢٩
« « الغائرة	٢٢٩
« « للبطن	٢٣١
« « للحوض	٢٣٢
« « لجدار البطن الخلفى	٢٣٢
« « للرأس والعنق	٢٣٠
« « للطرف السفلى	٢٣٣
« « « العلوى	٢٣٠
« « للصدر	٢٣١
الغدة النخامية	٣٥٦،٣١٥
« التكفية	٣٢٠
غشاء ليكارة	٢٨٩
غشاء ليللورا	٢٤٣

	صحيفة
الغشاء الساقط	٣٤٦
الغشاء السجفي	٣٤٩
غشاء السلى	٣٤٧
« القلب أو الناموس	١٨٥
الغشاء المحي	٣٤٩
« المصلي	١٨٥
غشاء الملتحمة	٣٢٤
« الامنيوس	٣٤٧
الغضروف الحلقي	٢٣٩
« الدرقي	٢٣٨
« الطهر جاليانى	٢٣٩

(ف)

فائدة البريتون	٢٧١
فتحة البواب	٢٥٤
« الفرج	٢٧٩
« الفؤاد	٢٥٥
فخذى المخ	١٢٣
فرجة الرئة	٢٤٢
« الكبد	٢٦٦
« الكلوة	٢٧٦
الفرع الابتدائى الأمامى للعصب الشوكى	١٣٥
الفرع الابتدائى الخلفى للعصب الشوكى	١٣٥
الفرع الخلفى الابتدائى	١٥٥

	صحيفة
الفرع الوحشى الابتدائى	١٥٥
« العانى غير العادى	٢٠٢
فرعا الأورطى الصاعد	١٨٨
فروع أورطى البطن	١٩٨
« « الصدر النازلة	١٩٦
الفروع البيضاء الموصلة	١٧٣
فروع الجذع السمبثاوى	١٧٢
« السباتى الباطن	١٩٢
الفروع السمراء الموصلة	١٧٣
فروع الشريان تحت الترقوة	١٩٢
« « الحلقى بين الاضلاع	١٩١
« « السباتى الظاهر	١٩١
« « الفخذى	٢٠٣
« « الغائر	٢٠٣
« « الفقرى	١٩٣
« « القصبى الامامى	٢٠٤
« « « الحلقى	٢٠٥
« « المأبضى	٢٠٤
« قوس الأورطى	١٨٩
« القوس الشريانى الاخمصى	٢٠٦
« العصب الزندى	١٣٩
« « الشوكى بين الاضلاع	١٤٥
« « العضلى الجلدى	١٥٢
« « الكعبرى	١٤٢
« « القصبى الامامى	١٥١
« « « الحلقى	١٥٠

	صحيفة
فروع العصب المأبضى الانسى	١٤٩
« « « الوحشى	١٥١
« « المتوسط العضدى	١٤٠
« « الوركى	١٤٩
« القناة الصدرية	٢٣٤
« ناقلة	١٧٢
« واردة	١٧٣
« الوريد الابطى	٢١٤
« « الأجوف السفلى	٢٢٢
« « « العلوى	٢١٧
« « اليافى	٢١١
« « تحت الترقوة	٢١٥
« « الحرقفى الظاهر	٢٢١
« « الفخذى	٢٢٠
« « الودجى الباطن	٢١٤
« « اللاسمه	٢١٦
الفص الأمامى للمخ	١٤٤
الفص الخافى للمخ	١٤٤
فقرة أنموذجية	١٥
الفقرات الظهرية	١٧
« العنقية	١٦
« القطنية	١٧
الفم والفم الكاذب	٢٤٥

(ق)

الرحم	٣٠١

	صحيفة
قاع القناة الاربية	٨٨
« المعدة	٢٥٦
قاعدة الجمجمة	١١
« القلب	١٧٩
« الكبد	٢٦٦
« المثانة	٢٧٨
قبوة الجمجمة	١١
القرنية	٣٢٥
القزحية	٣٢٥
القصبة الهوائية	٢٤٠
القضيب	٢٨٥
قطاع بالنخاع الشوكى	١٣٢
القلب	١٧٩ ، ٣٥٨
قمة القلب	١٧٩
« الكبد	٢٦٧
« المثانة	٢٧٨
القناة الاربية	٨٨
« البلعومية السمعية	٣٢٩
قناة البنكرياس	٢٦٩
القناة الدمعية الانفية	٣٢٤
« الرحمية	٢٩٩
« الشرجية	٣٦٤
« الصفراوية	٢٦٨
« الكبدية	٢٦٨
قناة كيس الصفراء	٢٦٨
القناة الليمفاوية الصدرية	٢٣٣

	صحيفة
ناة الليمفاوية الصدرية اليمنى	٢٣٥
اة مجرى البول فى الرجل	٢٨٠
« « « فى السيدة	٢٨١
ناة الناقلة الليمفاوية	٢٢٨
« « المنى والحبل المنوى	٢٨٣
« الواردة الليمفاوية	٢٢٨
طرة فارول	١٢٤
نوات نصف الهلالية	٣٢٩
س الاورطى	١٨٩
وس الراحى السطحى	١٩٥
« « الغائر	١٩٦
« الشريانى الاخمصى	٢٠٦
س القدم	٨٤،٤١
وس الوريدى الاخمصى الغائر	٢١٩
وقعة	٣٣٠
ولون الحوضى	٢٦٣
« الصاعد	٢٦٢
« المستعرض	٢٦٢
« النازل	٢٦٢

(ك)

كبد	٢٦٥
كلوتان	٢٧٥
س الدموع	٢٣٤
س الصفراء	٢٦٧

	صحيفة
الكيس الليفى	١٨٦

(ل)

اللثة	٢٤٦
اللسان	٢٤٩
لسان المزمار	٢٣٩
اللهاة	٢٤٨
اللوح النخاعى	٣٤٠

(م)

المادة البيضاء	١٣٣
المادة السمراء السنجابية	١٣٢
المبيض	٢٩٥
المثانة	٢٧٧
« فى الطفل	٢٢٩
« من الداخل	٢٧٩
المثلث البولى التناسلى	٩١
« الشرجى	٩٣
المجموعة السمبثاوية	١٧١
« « الجانبية	١٧٥
محتويات القناة الاربية	٨٩
« المحفظة	٨٧
محفظة زلالية	٤٣
« العضلة المستقيمة الباطنية	٨٦
« ليفية	٤٤
المخ	١١٩

	صحيفة
المخ المتوسط	١٢٣
« المقدمى	١٢١
« المؤخرى	١٢٤
مخرج الحوض الحقيقى	٢٧٤
« القناة الاربية	٨٩
المخيخ	١٢٦
مدخل الحوض الحقيقى	٢٧٣
« القناة الاربية	٨٨
مراكز التعظم الابتدائى	٥
« « الثانوى	٥
« السطح الأنسى لقص المخ	١٧٠
« « السفلى « «	١٧١
مراكز السطح الوحشى العلوى لقص المخ	١٧٠
المرىء	٢٥١
مسارى الالياف الحساسة أى الصاعدة	١٣٤
مسارى الألياف المحركة أى النازلة	١٣٤
مساريقا المبيض	٢٩٧
المسافة تحت الأم العنكبوتية	١٢٧
المستقيم	٢٦٣
المشيمة	٣٤٨ ، ٣٦٨
المعدة	٢٥٤
مفاصل الحوض	٥٠
« بين أقواس الفقرات	٤٩
مفاصل الطرف السفلى	٥١
« « العلوى	٤٥
« عديمة الحركة	٤٣
« الفقرات مع الاضلاع	٥٠
« عظام رسغ القدم والمشط والسلاميات	٥٤
« عظام رسغ اليد والمشط والسلاميات	٣٠
« العمود الفقرى	٤٩
« قليلة الحركة	٤٣
« متحركة	٤٣
مفصل الارتفاق العانى	٥١
« الركبة	٥٢
المفصل العجزى الحرقفى	٥١
مفصل الفخذ	٥١
مفصل الكتف	٥١
« الكعب	٥٣
« المرفق	٤٧
« اليد	٤٨
مقلة العين	٣٢٤
ملاحظات عامة عن :—	
الاوردة وتوزيعها	٢٢٢
توزيع الاعصاب الحساسة	١٥٤
« « المحركة	١٥٦
الشرايين وتوزيعها	٢١٧
الجهاز اللمفاوى	٢٣٥

صحيفة

ملاحظات عن تكوين الجنين ٣٠٥
« « العمود الفقرى ١٩
الملتحمة ٣٢٣
مميزات الجنين والوليد فى شهور الحمل المختلفة ٣٦٨
المنطقة الامامية البيضاء ١٠٣
« الخلفية « ١٣٤
« الوحشية « ١٣٣
المهبل ٣١٠
مواضع خمط الشرايين أو ربطها ٢٠٧
مواضع المبيض وعلاقاته ٢٩٦
الميزودرم الثانوى ٣٤٣

(ن)

النخاع الشوكى ١٣٠
نخاع العظام ٧ ، ١٩ ، ٣١٩
النخاع المستطيل ١٢٠
النضوج ٣٣٥
النسيج الخلالى الخلوى الحوضى ٣٠٨
نسيج الرئة ٢٤٢
النسيج الليمفاوى ٣١٩
النقطة المتوسطة للعجان ٩٤

(هـ)

هيكل الصدر ٢٠
الهيكل العظمى ٧
هيكل القسم ٢٩

صحيفة

هيكل اليد ٣٠

(و)

الوتر ٥٦
الوجنة ٢٤٦
الوريد الابهرى ٢١٤
« الاجوف السفلى ٢٢١
« « العلوى ٢١٧
« البابى ٢١٠
« الباسيليقى ٢١٣
« تحت الترقوة ٢١٥
« الثدى الباطن ٢١٧
« الحرقفى الباطن ٢٢١
« « الظاهر ٢٢٠
« « المشترك ٢٢١
« « الدرقى السفلى ٢١٧
« الرأسى أو الفقالى ٢١٢
الوريد السرى ٢٢٥
« الصافن الطويل ٢١٨
« « القصير ٢١٩
« الطحالى ٢١١
« الفخذى ٢٢٠
« الفردى ٢١٨
« الفقرى ٢١٧
« القصبى الأمامى ٢١٩
« « الخلفى ٢١٩
« القلب الصغير ١٨٧

	صحيفة
الوريد القلب العظيم	١٨٧
« « المتوسط	١٨٧
« « المنحرف	١٨٧
وريد كيس الصفراء	٢١١
الوريد اللاسم له الايسر	٢١٦
« « « الأيمن	٢١٦
« المأبضى	٢٢٠
« المبيضى	٢٩٨
« المتوسط للساعد	٢١٣
« المسارينى السفلى العلوى	٢١١
الوريدان المعديان الأيسر الايمن	٢١١

	صحيفة
الوريد الوجهى المشترك	٢١٥
« الودجى الأمامى	٢١٥
« « الباطن	٢١٤
« « الظاهر	٢١٥
الوريقة الثالثة أى الاندودرم	٣٣٩
« الظاهرة أى الاكتودرم	٣٣٨
« المتوسطة أى الميزودرم	٣٣٩
وضع الرحم	٣٠٣
« « وعلاقاته	٣٠٣
وظيفة الاعصاب السمپاثاوية	١٧٧
الولادة	٣٦٧